



УКРАЇНА

(19) UA (11) 26430 (13) U
(51) МПК (2006)
A61F 9/00МІНІСТЕРСТВО ОСВІТИ
І НАУКИ УКРАЇНИДЕРЖАВНИЙ ДЕПАРТАМЕНТ
ІНТЕЛЕКТУАЛЬНОЇ
ВЛАСНОСТІОПИС
ДО ПАТЕНТУ
НА КОРИСНУ МОДЕЛЬвидається під
відповідальність
власника
патенту

(54) СПОСІБ УСУНЕННЯ ІРИДОДІАЛІЗУ

1

(21) u200703332
(22) 28.03.2007
(24) 25.09.2007
(46) 25.09.2007, Бюл. № 15, 2007 р.
(72) Боброва Надія Федорівна, Шериф Амор Бен
(73) ІНСТИТУТ ОЧНИХ ХВОРОБ І ТКАНИННОЇ
ТЕРАПІЇ ІМ. В.П. ФІЛАТОВА
(57) Спосіб усунення іридодіалізу, що полягає у відокремленні кон'юнктиви в зоні іридодіалізу, виконанні лімбального розтину, накладанні швів на відірваний край райдужки, який **відрізняється** тим, що лімбальний розтин виконують у протиле-

2

жній від іридодіалізу стороні (на 180 град.); в передню камеру по черзі вводять дві прямі голки, з'єднані між собою одною (полургорулене) ниткою, та по черзі проводять прошивання кореня райдужки з виведенням обох голок у зоні лімба з утворенням на відірваному краю райдужки П-подібного шва, і шляхом дозованої тракції за виведені кінці нитки виконують розправлення відірваного краю райдужки і центрацію зіниці, з наступною фіксацією відірваного краю райдужки в заданому положенні шляхом зв'язування кінців ниток між собою.

Корисна модель стосується медицини, зокрема - офтальмологи, та може бути використано для підвищення ефективності реконструкційної хірургії післятравматичних ушкоджень райдужної оболонки у дітей.

Післятравматичні ушкодження райдужної оболонки (іридодіаліз, колобоми, мідріаз, деформація та зміщення зіниці) негативно впливають на функції травмованого ока і є помітним косметичним дефектом. Як відомо, консервативні методи лікування травматичного іридодіалізу неефективні.

Вдосконалення мікрохірургічної тактики, поява нових шовних матеріалів та інструментів зробили можливим проведення пластичних операцій на райдужній оболонці [Васильєва С.Ф., 1976; Венгер Г.Ю., 1989, Боброва Н.Ф., 1991].

Для відновлення нормальної позиції райдужки при відриві її кореня -іридодіалізі - вітчизняними та зарубіжними офтальмологами запропонований ряд операцій, які полягають у тому, що з боку іридодіалізу здійснюється розтин корінь відірваної райдужки підтягають до лімба та фіксують до склери окремиши [Cannas, 1910] або безперервними швами (Paton, Craig, 1973).

Існуючі на сьогодні засоби усунення іридодіалізу, проведення яких виконується крізь широкий хірургічний доступ, що полегшує здійснення іридопластики, має ряд суттєвих недоліків [Кривцов С.К., 1991, Sandra M.B., 1991]. Великий розтин підвищує можливість ітраопераційних ускладнень,

збільшує строки загоєння операційної рани, веде до формування післяопераційного індукованого астигматизму, що кінець кінцем знижує функціональні результати операції і збільшує терміни соціальної реабілітації.

Найбільш близьким до запропонованого нами способу є спосіб усунення іридодіалізу, розроблений Скрипніченко З.М. та Венгер Г.Ю. (1975р.), який полягає в тому, що відірваний край райдужки за допомогою нейлонових швів, укладених на край діалізу фіксується вузликочними швами до склеральної губи корнеосклерального розтину в зоні іридодіалізу, потім крізь протилежні краї райдужки від периферії до центру до повного відновлення нормального розміру зіниці [Скрипніченко З.М., Венгер Г.Ю. Восстановительное хирургическое лечение травматических повреждений радужной оболочки. ОЖ, 1976, №1, с.3-8].

Відносно технічних особливостей відомої методики слід відзначити:

- після відсепаровки кон'юнктиви відповідно місцю іридодіалізу, проводиться розтин у лімбі на стороні діалізу, розширюють його ножицями, розміром відповідно дефекту;

- пінцетом захоплюють частину відірваного кореня, крізь яку за допомогою круглої голки проводять тонкий шов;

- проведеним крізь склеральну губу рани швом підтягають та фіксують корінь райдужки до лімбу;

(19) UA (11) 26430 (13) U

- в залежності від довжини іридодіалізу у місці деформації зіниці додатково проводять 2-3 тонких шва від периферії до центру через протилежні ділянки зіничного краю райдужки;

- рану герметично закривають раніше накладеними швами, потім операційну рану застиляють раніше отсепарованою кон'юнктивою.

Недоліками відомої методики є такі:

1 - при великих розмірах іридодіалізу (один квадрант та більше), виконання звичайної методики може привести до значних інтра- та післяопераційних ускладнень, оскільки виконання великого операційного розтину - розміром відповідно розміру дефекту райдужки, веде до: колапсу передньої і пролапсу райдужки;

- випадання великого об'єму скловидного тіла, що сприяє макулярному набряку, може привести до розвитку відшарування сітківки та довготривалої запальної реакції,

- при зміні тиску в передній камері збільшується ризик кровотече із судин райдужки;

- як під час операції, так і в післяопераційному періоді - до набряку рогівки порушенню її кривизни та згодом - до розвитку астигматизму рогівки височих ступенів.

2 - підвищення іридодіалізу здійснювалось з використанням пулоп 10-0, втім вже доведено, що пулоп розсмоктується і фіксація пошкоджених фрагментів райдужки з часом може стати недостатньою. Такий косметичний дефект несе хворим додаткову моральну травму.

3 - не забезпечується відновлення нормальної форми і розміру зіниці, оскільки щільна фіксація відірваного краю райдужки до склери вузловими швами не усуває деформацію зіниці і необхідно накладення швів на зіничний край, що також є додатковою психологічною травмою.

Відомо, що накладання швів на зіничний край райдужки значно звужує екскурси зіниці - вона пе-

рестає розширюватися і звужуватися самостійно. Крім того, райдужка підшита до лімбу в лімбальному розтині, внаслідок наступного рубцювання операційного розтину підтягується до місця фіксації і може впаятися в розтин, завдяки чому зіниця ще більше зміщується в сторону дефекту. Така деформована зіниця не має змоги здійснювати свою основну функцію діфрагмування внаслідок чого погіршується якість оптичного зображення на сітківці, знижується гострота зору, з'являється світлобоязнь.

В основу нашої корисної моделі поставлено завдання досягнення не тільки оптимального тривалого косметичного ефекту, але також відновлення правильного анатомічного співвідношення структур пошкодженої райдужної оболонки ока шляхом мінімальної травматизації, через мікророзтин в умовах "зачиненого ока", що створює сприятливі умови для відновлення зорових функцій.

Техніка операції включає:

- відсепаровку кон'юнктиви у зоні іридодіалізу;

- лімбальний або рогівковий парацентез у меридіані, протилежному іридодіалізу;

- заповнення передньої камери віскоеластиком;

- накладання швів на ушкоджений корінь рай-

дужки за допомогою двох прямих голок, з'єднаних

одною ниткою (polурgорулен);

- при цьому виконується прошивання кореня

райдужки спочатку одною а потім другою голками

з виведенням обох голок в зоні лімбу та утворення

на відірваному краю райдужки П-подібного шва

(мал. 1, 2, 3);

- розправлення відірваного краю райдужки за

допомогою дозованої тракції за виведені кінці нит-

ки з остаточною фіксацією його в необхідному по-

ложенні шляхом зв'язування кінців ниток поміж

собою (мал. 4);

- накладання швів на кон'юнктиву.

Причинно-наслідкові зв'язки

Суттєві відмінні ознаки	Зв'язки поміж ними
1. парацентез виконують у стороні протилежній іридодіалізу	- дозволяє маніпулювати в передній камері без додаткової операційної травми, робить можливим здійснення пластики крізь мікророзтин та полегшує доступ до ушкодженої радужки; - при травматичній катаракті усунення іридодіалізу здійснюється крізь існуючий вже розтин для видалення катаракти без виконання додаткового розтину, а в разі прозорого кришталика здійснюється парацентез шириною 0,8-1,0мм, який не потребує зашивання; - мікророзтин запобігає появі інтра- та післяопераційних ускладнень, колапсу передньої камери та пролапсу райдужки, випадінню скловидного тіла, рогівкового астигматизму, макулярного набряку та розвитку відшарування сітківки; - забезпечує стійкий косметичний ефект за рахунок усунення процесів рубцювання в зоні пошкодження
2. - в передню камеру по черзі запроваджують дві прямих голки, з'єднані одною ниткою (polурgорулен) та виконують по черзі прошивання кореня райдужки з виведенням обох голок в зоні лімбу та утворенням на відірваному краю райдужки П-подібного шва	- зменшення кількості маніпуляційній в передній камері та на райдужній оболонці при "зачиненому" оці веде до зниження інтенсивності післяопераційної запальної реакції. - у зв'язку з особливостями іридопластики та необхідністю довготривалого знаходження швів у оці (впродовж всього життя), підвищилися вимоги до шовного матеріалу, використання нитки polурgорулен, яка не розмоктується (тонка, міцна, абсолютно не гігроскопічна, не набрякає в тканині) сприяє тривалому збереженню правильному анатомічному положенню фіксованого кореня райдужки

3. - шляхом дозованої тракції за виведені кінці нитки здійснюють розправлення відірваного краю райдужки з наступною фіксацією його в заданому положенні шляхом зв'язування кінців ниток проміж собою	- дозволяє дозовано усунути іридодіаліз та уникнути деформації форми зіниці, що дозволяє обійтися без накладання додаткових швів на зіницю та зберегти його природну реакцію на світло, що в свою чергу створює найбільш сприятливі умови для відновлення високого зору
--	---

Завдяки взаємодії цих відмінних ознак забезпечується можливість усунення іридодіалізу кризь мікророзтин з використанням нового шовного матеріалу -polurgorylen - що не розсмоктується, на двох прямих голках, об'єднаних одною ниткою. Це зводить до мінімуму травматичність всіх етапів операції, дозволяє відновити правильні анатомо-фізіологічні співвідношення структур травмованого ока, скорочує інтрата післяопераційні ускладнення і створює оптимальний косметичний ефект, що особливо важливо в дитячому віці для подальшого відновлення зорових функцій.

Конкретний приклад

Хворий Ф., 1989р.н. (історія хвороби №456779) надійшов у дитяче відділення ІОХ і ТТ ім. В.П. Філатова АМН України 14.11.05 з діагнозом:

Праве око - травматична часткова ускладнена катаракта, частковий іридодіаліз - наслідок контузії важкого ступеня. Осьова міопія середнього ступеня.

Ліве око - зорове.

Анамнез: у 2004р. одержав трамву правого ока (кулаком).

Стан очей при надходженні:

Праве око - спокійне. Передня камера середньої глибини, волога прозора. Зіниця неправильної форми, змішена до внутрішнього боку, діаметром - 4мм.

Іридодіаліз довжиною від 8 до 10 годин. Кришталик нерівномірно мутний.

Рефлекс з очного дна слабо-рожевий. Деталі очного дна при офтальмоскопії не виявляються. Внутрішньоочний тиск - 16,0млн.рт.ст. Гострота зору: 0.06 cc sph -5.OD-0.1.

Ліве око - здорове. Гострота зору = 1,0.

Бінокулярний зір відсутній.

Додаткові методи обстеження:

УЗ-біометрія: передньо-задня вісь ОД = 25,2мм;

OS = 23,7мм;

Задній відділ без змін.

16.11.05 На правому оці здійснено операцію: факоаспірація травматичної катаракти з ендокapsулярною імплантацією з/к гнучкої ІОЛ "Acrysof фірми "Alcon" за допомогою інжектора, усунення іридодіалізу за розробленою оригінальною методикою.

Операція здійснена таким чином: після загальної анестезії та обробки операційного поля розчином хлоргексидину» виконаний боковий прокол на 12год., в передню камеру введений 0,1мм 1% розчину мезатона - зіниця розширилася максимально до 8мм, введений віскоеластик "Viscoat". Кон'юнктива відспарована зверху - зсередини на 4мм. Алмазним ножом зформований лімбальний тунельний розтин 2,7мм на 2год. Пінцетом здійснено безперервний круговий капсулорексис діаме-

тром 5мм. Аспірація - іригація виконана за допомогою наконечника факоемольсифікатора "Legasi". Задня капсула виявилася прозорою. Капсулярний мішок заповнено віскоеластиком "Viscoat", за допомогою інжектора "Монарх-II з/к гнучка моноблокова ІОЛ Acrysof SAG0AT імплантована в капсулярний мешок. Після введення розчину міотика в передню камеру зіницю звужено до 5мм.

Усунення іридодіалізу здійснювали так: відсепаровка кон'юнктиви в зоні іридодіалізу, кризь існуючий лімбальний мікророзтин на 2год. в передню камеру по черзі введено дві прямих голки, з'єднані одною ниткою (polurgorylen) та по черзі прошито корінь райдужки з виведенням обох голок в зоні лімбу та створенням на відірваному краю райдужки П-подібного шва, шляхом дозованої тракції за виведені кінці нитки здійснено розправлення відірваного краю радужки та центрацію зіниці. Фіксація відірваного краю райдужки в заданому положенні здійснюється шляхом зв'язування кінців ниток. Виведений віскоеластик. Шовна фіксація катарактального розтину, кон'юнктивального розтину в зоні іридодіалізу.

Операція проходила без ускладнень. Післяопераційний період був гладким. Хворий одержував краплі дексаметазону 3 рази на день впродовж 7 днів, антибіотики в/м та п/б, дексазон п/б.

Стан ока при виписуванні:

Праве око - майже спокійне. Передня камера середньої глибини, волога прозора. Зіниця круглої форми розміщена в центрі, іридодіаліз - усунено, досягнутий повний косметичний ефект. Положення ІОЛ правильне, вона знаходиться у капсулярному мішку. Рефлекс із очного дна рожевий. Очне дно без видимої патології.

ВОТ пальпаторно - в нормі.

Гострота зору підвищилась до 0,5.

У віддаленому періоді (12 місяців)

діслокація ІОЛ в капсулярному мішку є стабільною. Іридопластика -ефективна, зіниця зберігає правильне положення і круглу форму, іридодіалізу не видно. Гострота зору підвищилась до 0.6.

За розробленою методикою прооперовано 3 дітей (3 ока) з травматичними катарактами внаслідок контузії з ускладненим іридодіалізом. На всіх очах здійснена факоаспірація катаракти з ендокapsулярною імплантацією гнучкої ІОЛ "Acrysof фірми "Alcon".

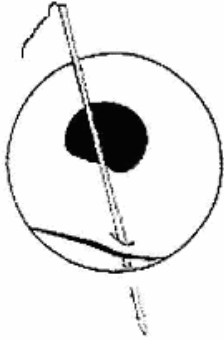
Усунення іридодіалізу проводилося за оригінальною розробленою хірургічною методикою. Операції проходили без ускладнень. Післяопераційний період був гладким. Діти одержували звичайну протизапальну терапію.

При виписуванні гострота зору у всіх - підвищена до 0,5-0,85.

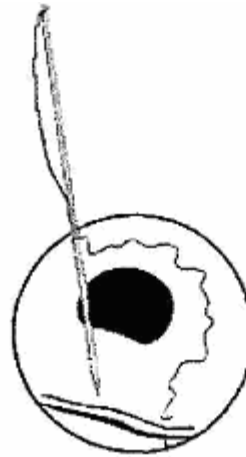
У віддаленому періоді (4-12 місяців) спостерігалися три хворих, у всіх положення ІОЛ було ста-

більшим - в капсулярному мішку. Іридопластика дала повний косметичний ефект.

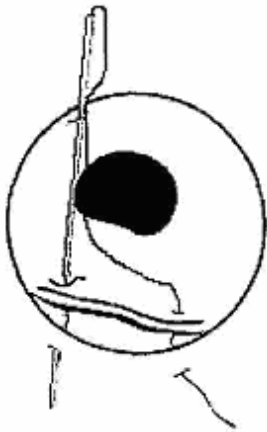
Гострота зору підвищилася до 0,6-0,85.



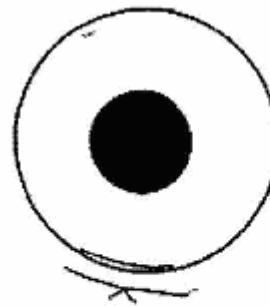
Фіг. 1 Прошивання краю іридодіалізу першою голкою, з'єднаною одною ниткою (ролургорупен) з другою, крізь парацентез у протилежній від іридодіалізу стороні з виведенням кінця голки в зоні лімбу.



Фіг. 2. Прошивання краю іридодіалізу другою голкою



Фіг. 3. Виведення другої голки в зоні лімбу з утворенням П-подібного шва з ролургорупен на відірваному краю райдужки.



Фіг. 4. Дозована тракція за виведені кінці нитки, розправлення відірваного краю райдужки з наступною фіксацією його в заданому положенні шляхом зв'язування кінців ниток поміж собою.