



УКРАЇНА

(19) **UA** (11) **108539** (13) **U**
(51) МПК (2016.01)
A61F 9/00
A61F 9/007 (2006.01)
A61B 18/02 (2006.01)

ДЕРЖАВНА СЛУЖБА
ІНТЕЛЕКТУАЛЬНОЇ
ВЛАСНОСТІ
УКРАЇНИ

(12) ОПИС ДО ПАТЕНТУ НА КОРИСНУ МОДЕЛЬ

<p>(21) Номер заявки: u 2015 12754</p> <p>(22) Дата подання заявки: 23.12.2015</p> <p>(24) Дата, з якої є чинними права на корисну модель: 25.07.2016</p> <p>(46) Публікація відомостей про видачу патенту: 25.07.2016, Бюл.№ 14</p>	<p>(72) Винахідник(и): Боброва Надія Федорівна (UA), Троніна Світлана Альфредівна (UA), Буря Віталія Андріївна (UA)</p> <p>(73) Власник(и): ДЕРЖАВНА УСТАНОВА "ІНСТИТУТ ОЧНИХ ХВОРОБ І ТКАНИННОЇ ТЕРАПІЇ ІМ. В.П. ФІЛАТОВА НАМН УКРАЇНИ", Французький бульвар, 49/51, м. Одеса, 65061 (UA)</p>
--	--

(54) СПОСІБ ЛІКУВАННЯ МЕЛАНОЦИТАРНИХ НЕВУСІВ КОН'ЮКТИВИ У ДІТЕЙ ТА ПІДЛІТКІВ

(57) Реферат:

Спосіб лікування меланоцитарних невусів кон'юктиви у дітей та підлітків полягає в криодеструкції новоутворення. Даний спосіб використовується самостійно з експозицією 25 секунд при беспігментних та 30 секунд при пігментних невусах двічі протягом одного сеансу з паузою на відтаювання, з повторенням сеансів з інтервалом 2 місяці до досягнення повної клінічної резорбції новоутворення.

UA 108539 U

Корисна модель належить до медицини, а зокрема офтальмології, і може бути використана для підвищення ефективності хірургічного лікування меланоцитарних невусів кон'юнктиви у дітей та підлітків.

5 Кон'юнктивальні невуси - доброякісні новоутворення ока, які часто зустрічаються в дитячому віці. За даними різних авторів частота даної патології в структурі пухлин органа зору складає 8 %, серед новоутворень кон'юнктиви сягає 25,6 % (Волоховська З.П., 1999). Виникнення даного виду новоутворення частіше відбувається в першій декаді життя.

10 Інтерес офтальмологів до даної патології пояснюється, перш за все, необхідністю диференціювати пігментовані та швидкопрогресуючі кон'юнктивальні невуси з таким загрозливим видом новоутворення, як меланома кон'юнктиви.

Найбільш частою локалізацією кон'юнктивальних невусів є перилімбальна. Крім того, можливе розміщення в області слізного м'яся, півмісяцевої складки, значно рідше - на кон'юнктиві повік та кон'юнктивальних склепінь (Волоховская З.П., 1999; Levi-Schaffer, 2002; Zamir, 2002; Shields, 2004).

15 Гістопатологічне дослідження, видалених кон'юнктивальних невусів, проведене Hartmann з співавторами (2001), Zamir и Levi-Schaffer із співавторами (2002), виявили виражену лімфоцитарну та еозинофільну інфільтрацію, велику кількість тучних клітин, збільшення в розмірах кістозних елементів у випадках запальних невусів. Порівнюючи взірці тканин ті ж автори не знайшли патоморфологічної різниці у будові швидкопрогресуючих та повільнопрогресуючих невусів кон'юнктиви у дітей - і ті, і інші являли собою доброякісні новоутворення з подібною гістологічною будовою.

20 Хірургічна ексцизія невусів кон'юнктиви залишається розповсюдженим методом лікування даної патології завдяки його доступності і відсутності в необхідності додаткової апаратури (Asoklis et al, 2011). Хоча на думку Л.С. Терентьевої зі співавторами (1998, 2003), хірургічний метод має ряд недоліків, серед яких - неможливість видалення епібульбарних новоутворень великих розмірів у межах здорових тканин, необхідність пластики ранового дефекту, крім того ексцизія є провокуючим фактором розвитку малігнізації. Значні технічні труднощі можуть виникати при спробі видалення новоутворення в області півмісяцевої складки, слізного м'яся через особливості анатомічної будови даної області. Крім того, як відмічалось Shields з співавторами (2004), можливий розвиток рецидиву невуса в рубці при недостатньо радикальному його видаленні.

25 Пошуки альтернативи хірургічної ексцизії епібульбарних новоутворень привели до розробки метода кріодеструкції з використанням різних апаратів та холодагентів (Бровкина А.Ф., 1980). В кандидатській дисертації В.П. Фокіна (1987) описаний метод комбінованого лікування пігментвмісних епібульбарних новоутворень з використанням кріодеструкції та бета-аплікаційної терапії, який знайшов подальший розвиток у роботах Буйко А.С. з співавторами (2004) і успішно використовується у дорослих пацієнтів протягом тривалого часу.

30 Найбільш близьким аналогом є спосіб лікування злоякісних новоутворень шкіри повік та кон'юнктиви, запропонований В.П. Фокіним, Л.С. Терентьевою, В.В. Бітом і Г.П. Гущей (Патент SU 1556673 А1, 1990 г.), згідно якого перед впливом на новоутворення бета-випроміненням попередньо проводять кріодеструкцію пухлини двічі з інтервалом у 3 дні з експозицією 150 с 3 рази з перервою 3 хвилини при температурі накінечника -160 °С.

45 Методика проведення кріодеструкції в дитячому віці повинна відрізнятися від дорослих по декільком параметрам. Різниця обумовлена як віковими особливостями тканин ока, так і доброякісним характером кон'юнктивальних невусів у дітей. Нами дослідним шляхом було визначено, що використання бета-терапії є недоречним.

В основу корисної моделі поставлена задача удосконалення способу шляхом зміни режиму та часу впливу, що дозволить провести лікування адекватно, відповідно до віку та типу новоутворення, що підвищить ефективність лікування.

50 Поставлена задача вирішується тим, що у способі лікування меланоцитарних невусів у дітей та підлітків, що включає використання кріодеструкції, згідно з корисною моделлю лікування здійснюють як самостійний метод з експозицією 25 секунд при беспігментних та 30 секунд при пігментних невусах - двічі протягом одного сеансу з паузою на відтаювання, з повторенням сеансів з інтервалом 2 місяці до досягнення повної клінічної резорбції новоутворення.

55 Причинно-наслідкові зв'язки: зміни режиму та часу впливу - за рахунок цього стає можливим проведення лікування адекватно, відповідно до віку та типу новоутворення.

Опис способу

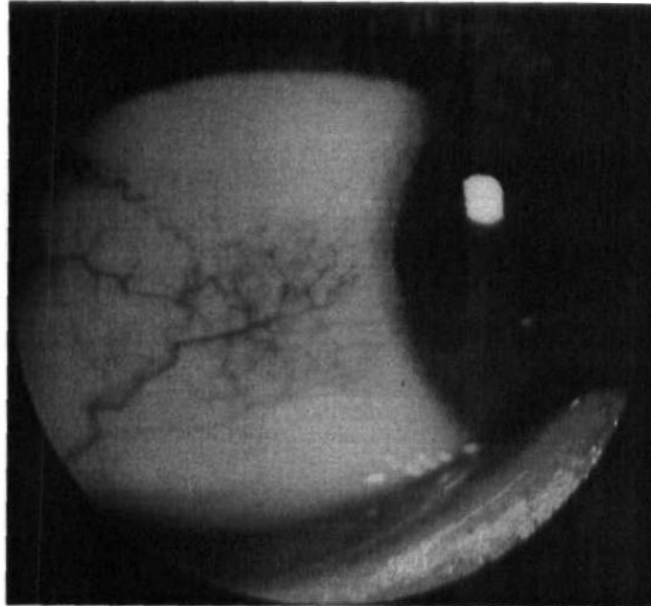
60 При госпіталізації хворому проводять загальноклінічний офтальмологічний огляд, після чого проводять флюоресцентну ангіографію, визначають істинні розміри невусів та здійснюють кріовплив на всю визначену площу новоутворення.

Клінічний приклад

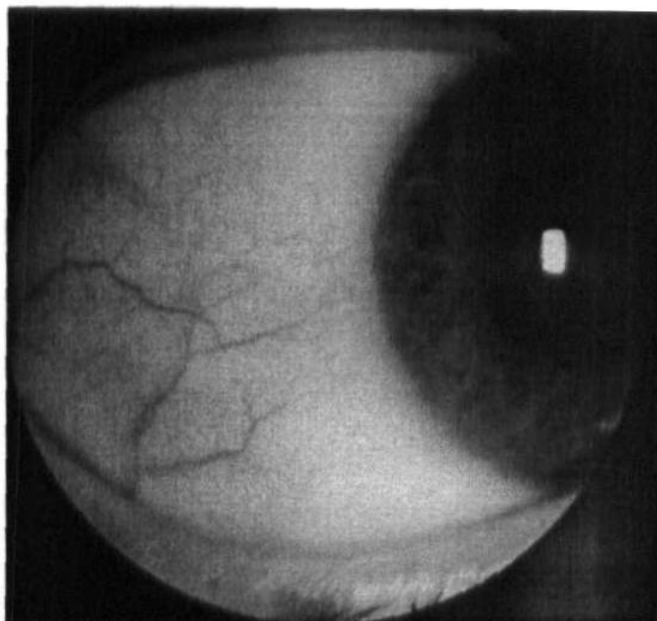
Хворий М., 10 років, госпіталізований до відділу офтальмопатології дитячого віку ДУ "Інститут очних хвороб і тканинної терапії ім. В.П. Філатова НАМІ України" з діагнозом: меланоцитарний (беспігментний) невус кон'юнктиви перилімбальної зони правого ока (Фіг. 1. Вигляд новоутворення перед лікуванням). Після проведеного додаткового обстеження із застосуванням флюоресцентної ангіографії, завдяки якій були визначені істинні розміри новоутворення хворому було проведено сеанс кріодеструкції за запропонованою методикою з експозицією кріовпливу двічі по 25 секунд. Операція та післяопераційний період протікали без ускладнень. При контрольному огляді через 3 місяці відмічалася повна резорбція новоутворення (Фіг. 2. Повна резорбція новоутворення з відновленням нормальної структури кон'юнктиви враженої ділянки). Таким чином повного одужання вдалося досягти після 1 сеансу лікування за запропонованою методикою.

ФОРМУЛА КОРИСНОЇ МОДЕЛІ

Спосіб лікування меланоцитарних невусів кон'юнктиви у дітей та підлітків, що включає кріодеструкцію новоутворення, який **відрізняється** тим, що проводять експозицію 25 секунд при беспігментних та 30 секунд при пігментних невусах двічі протягом одного сеансу з паузою на відтаювання, з повторенням сеансів з інтервалом 2 місяці до досягнення повної клінічної резорбції новоутворення.



Фіг. 1



Фіг.2

Комп'ютерна верстка А. Крулевський

Державна служба інтелектуальної власності України, вул. Василя Липківського, 45, м. Київ, МСП, 03680, Україна

ДП "Український інститут інтелектуальної власності", вул. Глазунова, 1, м. Київ – 42, 01601