

ЛЛАДЕННИ В. П. ФИЛАТОВ.

Лѣрѣсадка роговой
оболочки и лѣчѣбная
лѣрѣсадка ткажѣй

Дело №	190
Опись №	2
Фонд №	Р-7779

Украинский институт экспериментальной ортальмологии

Филатов В.Я.

Диссертация на тему: „Термическая роговой оболочки и легкая пересадка тканей.“ (не раньше 1940-го года).

Фонд №	Р-7779
Опись №	2
Дело №	190

На 160 листов
Хранить постоянно

242

ИЗ УКРАИНСКОГО ИНСТИТУТА ЭКСПЕРИМЕНТАЛЬНОЙ ОФТАЛМОЛОГИИ.

Директор - Заслуженный деятель науки академик -
орденоносец В.П. ФИЛАТОВ.

П Е Р Е С А Д К А Р О Г О В О Й О Б О Л О Ч К И И Л Е Ч Е Б -
Н А Я П Е Р Е С А Д К А Т К А Н Е Й .

Академик В.П. ФИЛАТОВ.

Эта статья написана не только для окулистов, но и для врачей других специальностей, поскольку она затрагивает также и вопросы, выходящие за пределы офтальмологии.

Ввиду разнообразия читателей, для которых она предназначена, необходимо многие стороны офтальмологических задач излагать в более доступной для не специалистов форме. С другой стороны необходимо некоторые вопросы, не входящие в повседневный круг интересов офтальмологов, также излагать в удобопонятной для офтальмологов форме.

Я счел необходимым подчеркнуть в моей статье то практическое значение, какое имеют некоторые стороны моих исследований для охраны здоровья трудящихся; вместе с тем я отмечаю значение тех теоретических выводов из моих наблюдений, которые могли бы быть интересны, как для офтальмологов, так и для представителей других медицинских дисциплин.

Настоящая статья заключает в себе сводку всех мною опубликованных достижений по вопросам, указанным в заглавии, и те дополнительные данные, которые получены в последние годы и еще не опубликованы.

О Т Д Е Л 1 - Й.

П Е Р Е С А Д К А Р О Г О В И Ц Ы .

Пересадка роговицы разделяется в зависимости от цели, с которой она производится на 5 видов.

1/0 п т и ч е с к а я п е р е с а д к а предназначена для замены ставшей негодной для зрения роговицы прозрачным трансплантатом, сквозь который и проходят в глаз после операции лучи света; замена эта может быть сделана полностью или частично. Как правило, о п т и ч е с к а я п е р е с а д к а делается при стойких, не поддающихся лечению, помутнениях роговицы, занимающих всю ее площадь (при так называемых полных бельмах); при частичных бельмах она производится тогда, когда нельзя ожидать значительного успеха от оптической иридектомии. В отдельных случаях пересадка делается и тогда, когда прозрачность роговицы сохранилась, но когда требуется устранить искажение ее формы (неправильный астигматизм, кератокonus).

2/ Тектоническая пересадка может быть сделана для устранения частичных выпяченных бельм и стафилом, при птеригиуме и для заживления фистул.

3/ Косметическая пересадка может быть сделана для устранения частичных бельм и стафилом на слепых глазах, а также при татуировке. О тектонической и косметической пересадках в настоящей статье я говорить не буду.

4/ Мелиоративная пересадка роговицы. Такая пересадка имеет целью обогащение бельма, непригодного для пересадки роговицы, роговичными элементами и биохимическую перестройку его. Мелиорация, не давая оптического эффекта, является предварительной операцией, улучшающей почву для производства трансплантации в будущем.

5/ Лечебная пересадка роговицы является новым видом пересадки, предложенным в последнее время мною. Этот пятый тип пересадки имеет назначением излечение патологических состояний и процессов в роговице пациента в окружности трансплантата; своим присутствием трансплантат стимулирует окружающие его тканевые элементы, вызывая их просветление или выздоровление от болезни. Этому методу пересадки, из которого родился новый принцип лечения болезней при помощи пересадки и других тканей, будет посвящен специальный отдел.

Я позволю себе изложить лишь самые главные вопросы проблемы пересадки роговицы, разработка которой составляет гордость современной офтальмологии. Для не окулистов считаю необходимым осветить некоторые основные вопросы из области патологии роговицы.

Что такое бельмо? Важную роль в происхождении слепоты и инвалидности играют болезни роговой оболочки, которые ведут к порче ее прозрачности, к помутнениям ее. Чаще всего болезни роговой оболочки имеют воспалительный характер и обычно вызываются инфекцией, которая проникает в роговицу извне, особенно при травмах ее; болезнетворные микробы могут также заражать роговицу при инфекционных процессах, разыгрывающихся в окружающих роговицу тканях /слизистая оболочка век, слезный мешок и т.д./; роговица может быть инфицируемой и со стороны внутренней среды организма - эндогенно. Роговица может заболеть и от целого ряда других факторов - механических, термических, химических и т.д. Помутнения роговой оболочки в одних случаях с окончанием болезни исчезают, и роговица приобретает прежнюю степень прозрачности; в другом ряде случаев после болезни помутнения остаются навсегда, делаются стойкими. Особенно легко развиваются стойкие помутнения при таких болезнях роговицы, которые сопровождались изъяз-

влением ее. На месте язвы, при процессе ее заживления, развивается непрозрачная ткань, которая замещает собой дефект, образовавшийся при изъязвлении; она мало пропускает лучи света и нередко является почти непрозрачной, как густое молочное стекло. При процессах независимых стойкие помутнения не имеют столь грубого характера, как при язвах, и состоят частью из соединительной ткани, частью из остатков, проникших в роговицу во время болезненного процесса клеток, частью из неразрушенных элементов роговицы, ставших, однако, непрозрачными; таковы, например, помутнения после глубоких воспалений роговицы на почве сифилиса /особенно врожденного/ или туберкулеза. Помутнения роговицы признаются стойкими тогда, когда наблюдение показало, что они уже более не просветляются, несмотря на применение правильного лечения. **Стойкие помутнения роговицы носят название "бельма".**

Значение бельма для зрения определяется степенью его густоты и положением его.

Если бельмо и очень густо, т.е. пропускает мало света, но помещается не по середине роговицы, не в так называемой зрачковой ее области, а на периферии, то свет достаточно свободно проходит через роговицу и далее через зрачок к сетчатке. В некоторых случаях при бельме, расположенном вне зрачковой области, правда, может произойти нарушение зрения вследствие того, что благодаря бельму искажается несколько форма оставшейся прозрачной части роговицы, но это ослабление зрения не доводит до слепоты и даже не делает глаз вполне инвалидным; такое бельмо представляет, главным образом, косметический дефект, для исправления которого обычно прибегают к закраске, т.е. татуировке бельма китайской тушью. (Фиг.1.)



/Фиг. 1 /

Если же бельмо помещается не на периферии роговицы, а приходится против зрачка, то последствия для зрения будут более или менее серьезными, в зависимости от величины площади бельма и его густоты. Когда бельмо очень мало /скажем-менее булавочной головки/, то оставшейся свободной от него части зрачковой области роговицы достаточно для прохождения света в глаз, и зрение не страдает или страдает мало. Если бе-

льмю захватывает всю зрачковую область, но не является густым, то свет проходит через такое полупрозрачное бельмо, и зрение не уничтожается, а только ослабляется, в зависимости от степени густоты бельма; глаз с таким бельмом инвалиден в большей или меньшей степени. Если бельмо, занимающее всю зрачковую область роговицы, очень густо, то зрение настолько сильно падает, что инвалидность глаза становится очень большой; нередко он не может совершенно различать предметов и чувствует только разницу между светом и тьмой. До абсолютной слепоты, т.е. до потери светоощущения, дело в таких случаях не доходит, так как, как бы ни было густо бельмо, оно все же пропускает некоторое количество световых лучей.

Возможность возвращения зрения такому глазу зависит от того, в каком состоянии прозрачности находятся периферические части роговицы. Если они прозрачны, то можно вернуть глазу зрение при помощи операции образования искусственного зрачка, так называемой иридэктомии. Суть операции заключается в том, что лучам света дают возможность проходить в глаз мимо бельма, через прозрачную часть роговицы. Препградой для хода лучей в глаз вне области зрачка является радужная оболочка, расположенная в виде ширмы позади роговицы. В нормальном глазу радужка-ширма пропускает лучи только в существующее в ней отверстие, т.е. в зрачок; таким образом радужка вместе со зрачком играет в глазу роль диафрагмы оптического аппарата / как например в фотографической камере/. Если бы радужки не было, лучи света, прошедшие через всю роговицу, шли бы в глаз слишком широким пучком, и изображение предмета на сетчатке было бы неясным, нерезким.

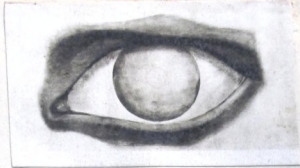
При центральном бельме, занимающем зрачковую область роговицы, делают в радужной оболочке окошечко, т.е. искусственный зрачок, через который лучи света, прошедшие периферию роговицы и водянистую влагу, пройдут дальше сквозь хрусталик к сетчатке.



Для образования искусственного зрачка делают разрез роговой оболочки у края ее, извлекают часть радужки пинцетом и отсекают извлеченную складку ее ножницами. (Фиг. 2.)

Образовавшееся отверстие, так называемая "колобома", не зарастает. Степень восстановления зрения зависит главным образом от степени прозрач-

ности периферии роговицы и также от того, насколько далеко от середины роговицы пришлось делать "колобому". При больших бельмах, оставивших прозрачной только небольшую периферическую зону роговицы, где преломление света идет очень неправильно, прибавка зрения будет невелика. Операция иридэктомии представляет благодетельную операцию, но она, как сказано, возможна только при условии сохранения прозрачности хотя бы части роговицы. Но тогда, когда бельмо занимает всю площадь роговицы, операция иридэктомии неприменима. (Фиг. 3.)



/Фиг. 3/

При таком полном бельме, если оно густое, обычно зрение так сильно понижено, что глаз сохраняет лишь светоощущение или способность едва различать крупные предметы. Если полное бельмо имеется и на другом глазу /или этот глаз потерял зрение по какой-либо другой причине/, то пациент оказывается на положении слепого и полного инвалида. Такое состояние слепоты особенно досадно потому, что если нет каких-либо осложнений, то зрительно-нервный аппарат /сетчатка, зрительный нерв, зрительные центры/ вполне пригоден для зрения. Стоит только восстановить прозрачность роговицы.

Восстановление прозрачности бельма - давняя мечта слепых и окулистов. Окулистам часто приходится слышать мольбу больных, понимающих, что только мутное бельмо мешает им вернуться к радости жизни: "Доктор, срежьте мне бельмо!" Конечно, прорезание в бельме окошечка должно дать путь лучам в глаз и вернуть больному зрение. Но эффект будет временным. В лучшем случае окошечко постепенно зарастет рубцовой, непрозрачной тканью, и зрение опять исчезнет; но чаще результат будет гораздо более плохим: из отверстия будет сочиться содержимое глаза, и глаз сморщится, или же в отверстие проникнет инфекция и глаз погибнет от нагноения. Поэтому такого срезания бельма, при котором глаз вскрывается, делать нельзя. Но нельзя ли использовать то обстоятельство, что даже при густом бельме самые задние слои роговицы бывают иногда полупрозрачными? Нельзя ли срезать передние слои бельма настолько, чтобы стали просвечивать глубокие слои его, что даст пациенту хоть немного зрения? К сожалению, и здесь успех сам по себе незначительный будет зре-

менным: сделанный ножом оператора срез будет постепенно замечен соединительной тканью, т.е. тем же бельмом.

Срезание /несквозное иссечение/ бельма только тогда может дать успех, когда бельмо окружено прозрачной роговицей и когда оно иссекается с полосой окружающей его прозрачной ткани; при этих условиях возможна регенерация прозрачной роговицы и некоторое улучшение зрения. Такая операция и производится иногда при частичных бельмах вместо иридектомии. Практическое значение ее невелико, так как в случаях, где имеются показания к ней, обычно можно обойтись и иридектомией. При бельмах полных, где дефект после сквозного иссечения бельма оказывается окруженным рубцовой тканью, последняя заполняет его раньше, чем сделала бы это роговичная ткань.

У окулистов возникала мысль и о том, чтобы, сделав в бельме сквозное окошечко, вставить в него прозрачный протез из стекла, горного хрусталя и т.п. Пробы в этом направлении, начатые еще в половине прошлого столетия, не дали успеха: "искусственная роговица" вываливалась рано или поздно из своей рамки, которую ей служили края отверстия, сделанного в бельме. Самая интересная попытка в этом роде принадлежит Зальцеру. Он приготовил диск из горного хрусталя в золотой оправе, на которой были маленькие острые шипики; сделав окошечко в середине бельма и, кроме того, разрез на периферии его, Зальцер просунул свой прибор в пространство позади роговицы и заставил свою искусственную роговицу просунуться вперед в окошечко, причем шипики на оправе вонзились сзади в бельмо. "Роговичку" можно было вывинчивать из оправы для чистки, необходимой потому, что воспалительные продукты часто оседали на задней ее поверхности и делали ее мутной. Зрение почти не улучшилось, и после хлопот с протезом, продолжавшемся свыше 2-х лет, последний окончательно вывалился. Таким образом, путь протезирования не имеет пока реального значения.

Существует и третий путь для восстановления прозрачности бельма - замена срезанного бельма при помощи прозрачной роговицы, взятой от какого-нибудь глаза.

История пересадки роговицы. Идея пересадки роговой оболочки возникла давно, около 100 лет назад. Она была формулирована в определенной форме немецким окулистом Рейзингером, который опубликовал свое предложение в 1818 году. Приоритет его вполне справедливо оспаривал Гимли, утверждавший, что Рейзингер присвоил себе идею, которую Гимли сообщил ему, как своему ученику еще в 1813 г. Имеются указания на то, что до Рейзингера и Гимли опыты пересадки роговицы, правда безуспешные, делали Меснер и Рикке.

7
Воплощение идеи пересадки роговой оболочки потребовало много времени. Первый период разрешения проблемы пересадки роговицы тянулся лет 50; его можно назвать чисто экспериментальным /по крайней мере таким он представляется на основании опубликованных работ того времени/. Об операциях пересадки роговицы человеку, безуспешных по результатам, имеются лишь скудные указания. Указанный период являлся подготовительным: он прошел в выработке основ техники. Но тогда было доказано только, что непосредственное приживление трансплантата у животных возможно; на длительное сохранение прозрачности роговицы /свыше 6-ти месяцев/ указаний нет; малая частота и такие скромные результаты объясняются несовершенством техники, отсутствием асептики, а частью неподходящим выбором животных.

С 70-х годов начали чаще оперировать на людях. Почин в этом отношении принадлежит, по видимому, англичанину Поуэру. Немало трудов разработке проблемы пересадки посвятил в те годы немецкий окулист Гиппель, который сделал довольно значительное количество операций и усовершенствовал технику их особенно тем, что стал производить операцию избранным им инструментом /заводным пружинным трепаном/. В руках Гиппеля и его последователей операции на человеке пересадки роговицы стали давать в значительном проценте случаев непосредственный успех, т.е. пересаженная роговица приживала, но через короткое время опять мутнела, так что выигрыша для зрения почти не получалось. Главной причиной этого было то обстоятельство, что для пересадки человеку брали в качестве материала роговицу животных /кролика, овцы, курицы и т.д./. В те годы не знали, что ткани животных разных видов относятся друг к другу в биохимическом отношении антагонистически и тем антагонистичнее, чем дальше виды животных отстоят друг от друга. Тем более обречены были на неудачу пересадки от животных к человеку.

Поуэр был первым, кто указал на необходимость пользоваться для пересадки человеку роговицей человека же. К сожалению, его попытки в этом отношении не дали успеха; не получил хорошего результата в нескольких случаях и Гиппель. Поэтому мысль Поуэра не приобрела признания и окулисты продолжали пользоваться роговицей животных. Несколько случаев относительного успеха при пересадке роговицы от человека к человеку принадлежали Вольфе и Фуксу /больные получали некоторое улучшение зрения на сроки от 10-ти месяцев до 2-х лет/, также не смогли оживить внимания к пользованию человеческим материалом, да и вообще интерес к пересадке роговицы, ввиду ее безуспешности, к концу прошлого столетия почти заглох. Но в начале нынешнего столетия случилось важное событие. В 1905г. немецкий окулист Цирм опубликовал свой знаменитый случай пересадки роговицы. Пересаженная роговица, взятая из человеческого глаза, не только прижила, но и сохранила свою прозрачность длитель-

8

но - до случайной смерти больного, последовавшей через 2 года и 8 м-цев, причем больной довольно хорошо видел до конца жизни. Трудно передать словами радость офтальмологов по поводу этой удачи. Случай Цирма, показавший возможность длительного, стойкого сохранения прозрачности роговичного трансплантата, являлся началом третьего периода истории вопроса о пересадке. Вскоре накопилось еще несколько случаев удачных пересадок роговицы (Плянге, Лелейн, Шимановский). Правда, зрение в этих случаях прибавилось в незначительной степени вследствие некоторых осложняющих обстоятельств, но сохранение прозрачности трансплантата было этими наблюдениями подтверждено. Надо, однако, заметить, что эти несколько удач, как и случай Цирма, представлялись только принципиальным доказательством возможности решения проблемы; они являлись единичными, какими-то счастливыми курьезами и не признавались еще закономерным явлением. В 1908г. за дело взялся в широком масштабе проф. Эльшниц (в Праге). Он правильно рассчитал, что в вопросе получения успешных пересадок закономерности могут быть выявлены только тогда, когда наблюдения будут сделаны на большом числе пациентов, притом оперированных одним и тем же оператором и по возможности одним и тем же методом. Эльшницом была доказана известная закономерность успеха и, кроме того, изучение материала Эльшница его учеником Ашером позволила сделать в вопросе о трансплантации роговицы уже некоторые важные обобщения. Со времени работ Эльшница и Ашера начался период массового изучения условий приживления роговицы человека человеку же. В 1931г. Эльшницом были опубликованы /через его учеников Ашера, Станка, Брауна, Либша/ уже 203 операции пересадки роговицы, причем число успешных пересадок достигло 31. Кроме упомянутых авторов, после Цирма в зарубежных странах около 100 авторов опубликовали до 250 работ.

В нашей стране пересадкой роговицы в начале нынешнего столетия занимались Суров (экспериментально), Шимановский и Кузнецов (экспериментально). В 1913г. и я начал производить пересадки роговицы, но работа была прервана из-за войны и была возобновлена мною лишь в 1922г. По 1-ое июля 1940г. мною и моей школой произведено 766 пересадок роговицы, что сильно превышает продукцию всех зарубежных стран за 100лет разработки проблемы. После моей статьи, опубликованной в 1924г., из советских офтальмологов занялись этой проблемой Орлов, Беляев, Баталин, Копп, Васютинский, Бусыгин, Авербах, Баг, Твердов, Кобзарь, Дьячков, Браиловский, Назаров, Медведев, Штейнберг, Лазарев, Адамык, Фельдман, Комарович, Мурвин, Брадовская, Плитас, Петруня, Савельев, Замковский, Похисов, Товбин, Вельтер, Шерешевская, Скородинская, Розенцвейг, Страхов.

Цикуленко, Шмульян, Вассерман, Баженова, Мармолевский, Александрович, Пупенко и другие. Число работ моих и указанных авторов около 120. Число прозрачных стойких, т.е. прослеженных более 9-ти месяцев, приживлений трансплантата достигает по всему миру приблизительно 100, не считая моих 158, описанных в настоящей статье.

Техника пересадки роговицы.

Как известно, существует 4 типа пересадки роговицы:

а) Полная сквозная пересадка, при которой удаляется все бельмо с замещением дефекта целой роговицей донора. Операция эта применялась редко и в текущем столетии опубликовано всего около 50 случаев ее, из коих 21 принадлежат мне. При незначительном количестве случаев имеется 17 способов производства этой операции: Диффенбах, Филатов /5 способов/, Поуэр, Бурке, Кац, Кей, Баталин, Эльшниц, Шимановский /5 способов/ и другие. Это свидетельствует о том, что проблема полной пересадки еще не разработана, тем более, что никто из операторов не получил до сих пор хорошего прозрачного приживления трансплантата, достаточно долго прослеженного. Полную пересадку можно разделить на 2 главных типа: на пересадку всей роговицы в тесном смысле этого слова и на пересадку переднего отдела глаза. Подробное изложение способов полной пересадки завело бы нас слишком далеко в сторону от главной цели нашей темы. Я ограничусь указанием на то, что технические трудности полной пересадки в значительной степени устраняются применением вместо рекорасширителя и под"емников Демарра диадемы Филатова-Кальфа и употреблением уздечных швов, акинезии век и, особенно, акинезии внешних мышц глаза. Если на глаз не производится давление извне, если глаз не двигается, то после срезания стафиломы стекловидное тело не выпадает, как не выливается сама собой вода, налитая в рюмку. При таких условиях любая техника пересадки облегчается. К сожалению, трагедия полной пересадки не в технике, а в послеоперационном течении. Ниже в главе о мелиорации будет указан мой последний способ этой операции.

Полная пересадка роговицы подлежит дальнейшей разработке, так как при бельмах выпяченных и при стафиломах частичная пересадка не применима и такие глаза могут быть оперируемы только по методу полной пересадки; при этом полная пересадка должна не столько преследовать цель вернуть больному зрение, сколько создать новую почву, удобную для частичной пересадки /Эльшниц/. Полной пересадки я не имею возможности касаться в настоящем очерке более подробно.

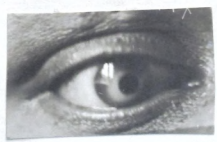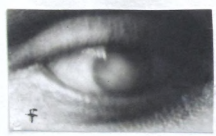в) Полная несквозная /послойная/ пересадка производится только в слу-

чаше не слишком выпяченных бельм /не стафилом/ для целей мелиорации
почвы, о чем будет сказано ниже.

о) Третьим типом операции является так называемая *частичная
последняя пересадка роговицы*. При этой опера-
ции срезают передние слои бельма на большую или меньшую глубину с
таким расчетом, чтобы дойти до задних, предполагаемых прозрачными,
слоев роговицы; затем на дефект кладется слой прозрачной роговицы
донора, срезанной на соответствующую толщину. Эта операция сравни-
тельно легкая, к сожалению, пригодна для восстановления зрения толь-
ко в редких случаях, в которых задние слои бельма сохранили прозрач-
ность. Она, однако, представляет интерес, как подготовительная опера-
ция для предложенной мною *мелиорации бельма* /в це-
ли снабжения грубооб...

10

Б-ной Швигун.



14/10

Рубцовое бельмо
после блефарит
До операции
Зрение = 0,01.

Операция - 21-III-36.
После операц.
Зрение = 0,08.

циях не слишком выпяченных бельем /не стафилом/ для целей мелиорации роговицы, о чем будет сказано ниже.

в) Третьим типом операции является так называемая *частичная послойная пересадка роговицы*. При этой операции срезают передние слои бельма на большую или меньшую глубину с таким расчетом, чтобы дойти до задних, предполагаемых прозрачными, слоев роговицы; затем на дефект кладется слой прозрачной роговицы донора, срезанной на соответствующую толщину. Эта операция сравнительно легкая, к сожалению, пригодна для восстановления зрения только в редких случаях, в которых задние слои бельма сохранили прозрачность. Она, однако, представляет интерес, как подготовительная операция для предложенной мною *мелиорации бельма* /в целях снабжения груборубцового бельма роговичными элементами/ и как *лечебная пересадка*, о чем - ниже. (Фиг. 4.)



/Фиг. 4/

д) Четвертым самым главным типом операции является *частичная сквозная пересадка роговицы*. Простая на первый взгляд задача - образование в бельме окошечка, в которое вставляется соответствующей формы и величины кусок роговицы донора, практически оказывается не лишенной серьезных опасностей и трудностей, чем и объясняется разнообразие предложенных различными авторами методов операции. (Фиг. 5.)



/Фиг. 5/

12

Начавши производить частичную сквозную пересадку роговицы в 1922 году, я в течение нескольких лет пользовался техникой Гиппель-Эльшинга. Опасности, связанные с применением заводного трепана Гиппеля /ра-
нение хрусталика/, недостаточное гарантирование трансплантата от вы-
скакивания из отверстия, отсутствие способов предупреждения выпадения
стекловидного тела и остановки его, необходимость приобретения вирту-
озной техники - все это заставляло меня заняться выработкой таких но-
вых методов операции, которые были бы лишены указанных недостатков и
были в то же время просты для каждого окулиста.

Испробовав различные предложения авторов и ряд своих собственных идей,
я отказался от тех типов операции, в которых для образования отверсти-
я в бельме и для иссечения трансплантата из роговицы глаза- донора
применяются нож и ножницы и сохранил от метода Гиппеля и его после-
дователей принцип применения трепана, но я выработал трепаны новой
конструкции.

Я пользуюсь уже в течение многих лет двумя основными
способами операции. Первый из них, с применением трепана Филатова-
Марцинковского /ФМЗ/, показан во всех тех случаях, когда имеется
хотя бы мелкая передняя камера. Вторым /трепан ФМ 1/ я пользуюсь то-
гда, когда передней камеры нет или когда, при наличии густого бельма,
можно опасаться отсутствия передней камеры или же когда при наличии
передней камеры имеется отсутствие хрусталика.


а) Операция частичной сквозной переса-
дки роговицы с применением трепана ФМЗ
/пересадка по Филатову -тип "А"/.

1. Стерилизация операционного поля при помощи 1% бриллиантовой зе-
лени в 70% алг. На лоб и лицо пациента накладывается диадема,
изображенная на фиг. 6, 7, 6 которая служит для замены векорасширителя
и позволяет более совершенно иммобилизовать веки /применяется
мною с 1937г., опубликована в Научных Материалах Института в 1938г./



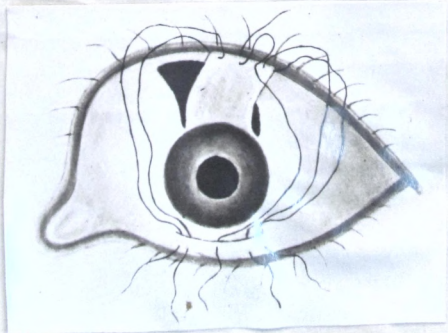
Фиг. 6а.

2. Акинезия век по способу Ван-Линта в модификации Вилара.
3. Эпibuльбарная анестезия /3% кокаин или 1/2 - 1/4% дикаин/.
4. Фиксация век. Вкол иглы в верхнем своде; по выходе иглы у корня века оба конца нити связываются на одной из кнопок диадемы; таких швов, фиксирующих верхнее веко, накладывается 1 - 2 или 3; такие же швы на нижнее веко. Эти швы совершенно устраняют давление век на глаз, что доказано мною и проф. Кальфа тонометрически /Филатов-Кальфа/.



/Фиг. 7/

5. Ретробульбарная анестезия: сквозь толщу век в глазницу впрыскивается по 1 куб. 1%-го новокаина с адренадином в 4"х местах /короткой иглой/.
6. Подконъюнктивальная ин"екция новокаина у верхней и нижней прямых мышц.
7. Подготовка конъюнктивального локуста для покрытия трансплантата. В верхнем отделе глаза выкраивается лента конъюнктивы склеры с несободным основанием у лимба. Длина ленты 11мм., ширина 8мм.



/Фиг. 8/


У нижнего края роговицы делается надрез конъюнктивы склеры и отсепа-
ровка ее до нижней прямой мышцы /фиг. 8 /.

8. Уздечные швы: сперва накладывается уздечный шов на нижнюю прямую,
этот шов берется на 2-х иглах, игла, прошедшая сквозь сухожилие, вы-
калывается сквозь конъюнктиву у нижнего свода, вторая проходит только
сквозь конъюнктиву - рядом с первой; уздечный шов на верхнюю прямую
мышцу.

9. Накладывание швов на конъюнктивальную ленту. У углов свободного кон-
ца ленты проводятся два шва, на 2-х иглах каждый; иглы проводятся под
отсепарованную внизу конъюнктиву и выводятся сквозь нее, но концы шва
временно оставляются не сшитыми. Сквозь середину свободного конца
ленты проводится третий шов на одной игле, которая и выкалывается сза-
ди наперед сквозь край отсепарованной внизу конъюнктивы / фиг. 8/.
Убедившись при помощи подтягивания швов в том, что лента хорошо покры-
вает бельмо, отодвигают конъюнктиву и швы в сторону.

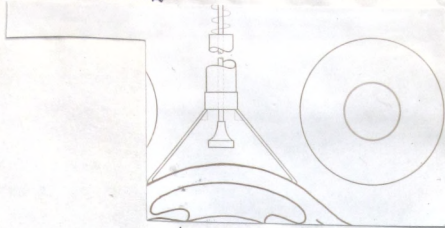
10. Иссечение трансплантата. Обмыв глаз донора свежим водным раствором
бриллиантовой зелени 1:500, иссекают диск из середины роговицы его при
помощи ручного трепана ФМ4, который практически мною применяется с ян-
варя 1937г. /Филатов 1938г./ Он имеет форму цилиндра с поршнем внутри
его канала /Фиг. 9 поршень на месте, фиг. 9а поршень выдвинут/. Диа-
метр канала 4мм. Иссеченный диск остается внутри трепана. Трепан с ди-
ском, который остается внутри канала, кладется под стеклянный колпак.

/Фиг. 9/



/Фиг. 9а/

11. Определение центра бельма. На роговицу реципиента наносится знак, дабы определить средину роговицы. Отметчик, ~~принцип~~ ~~леса~~ кружок которого смазан краской /метиленовой синькой или бриллиантовой зеленью/ ставится своим кольцеобразным основанием на окружность бельма; при нажиме на верхний конец стержня на бельме получается ~~та-~~ ~~кая~~ ~~же~~ кружок (фиг.10). Этот инструмент применяется мною с апреля 1937г. /Филатов 1938год/.



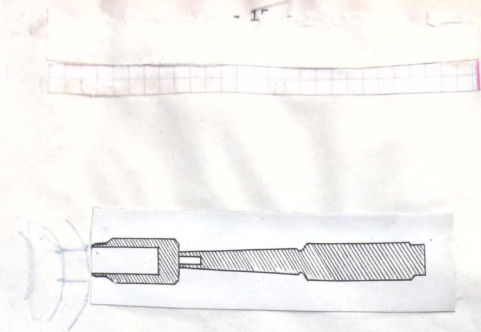
/Фиг. 10/

12. Трепанация бельма. При фиксации глаза уздечными швами и пинцетом /без давления/ ставят в пределах намеченного кружка ручной трепан ФМЗ. Впервые применен мною в мае 1935г. /Филатов 1936,1938г./



/Фиг. 11/

Трепан этот основан на следующих принципах. Коронка его на протяжении 1 мм. от режущего края имеет цилиндрическую форму, переходящую затем в форму конуса. Такая обточка не позволит жидкости передней камеры просочиться между поверхностью коронки и поверхностью канала, сделанного в бельме, ибо конус трепана герметически закрывает раневое отверстие. (Фиг.11 и 12.)




/Фиг. 12/

Вторая самая главная особенность трепана ФМЗ состоит в том, что канал трепана имеет герметическую перегородку в расстоянии 7,5мм. от режущего края (фиг.12). Когда лезвие коронки проникает в переднюю камеру, иссеченный диск и водянистая влага смогут проникнуть в канал лишь на самую незначительную глубину, в силу сопротивления воздуха в канале; даже при самой мелкой передней камере невозможно ранить хрусталик. Камера опорожняется только в момент снятия трепана. Я рекомендую изучить этот трепан на глазу трупа, чтобы убедиться в его безукоризненных качествах. Необходимо лишь, раз начавши просечение бельма, не прерывать поступательное движение трепана вперед, так как если он движется то вперед, то назад, то, если роговица уже частью просечена, камера может опорожниться преждевременно. Трепан имеет в диаметре 4,05мм. Если диск просечен не по всей окружности, то отсечение его доканчивается ножницами. Если нужно, то спайка радужки отсекается.

13. Укладывание трансплантата. Впустив каплю 1% атропина в трепанационное отверстие, вкладывают в последнее трансплантат, который движением поршня выталкивается из канала трепана ФМ4. Диск трансплантата, имея диаметр на 0,5 меньше, чем отверстие, легко входит в последнее.

14. Покрывтие трансплантата. Трансплантат покрывается приготовленной ранее конъюнктивальной лентой, затем сперва завязывается средний шов, а потом боковые.

/Фиг. 13 1/



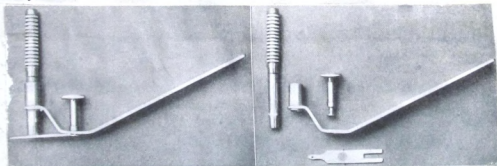
/Фиг. 13 П/

15. Удаление швов: сперва удаляются уздечные швы, затем верхние удерживающие швы и нижние удерживающие швы обоих век. Ин"екция под кожу верхнего и нижнего век по 1 куб. см. физиологического раствора, дабы обеспечить закрытие глазной щели, пока пройдет влияние акинезии.

16. Повязка на оба глаза.

17. Ежедневный туалет. Швы снимаются на 4^и5-е сутки и лента кон"юнктивы отсекается. Этот акт делается на операционном столе.

б) Операция частичной сквозной пересадки роговицы с применением трепана ФМ1 /пересадка по Филатову тип "В"/.



/Фиг. 14 и 15 /

Трепан ФМ1 (фиг.15) состоит из металлической ручки с металлическим же каналом, в который может проходить ручной цилиндрический трепан; пластинка из слоновой кости имеет ширину 5,5мм и длину /от конца до начала прореза/ 30мм. В пластинке имеется 2 отверстия: одно большое /3мм. в диаметре/, другое- малое /на конце/ 0,75мм. в диаметре; винтом, входящим в прорез, пластинка может быть прикреплена к ручке. На фиг. 14 трепан изображен в собранном виде.

Основная идея операции с трепаном ФМ1 заключается в проведении сквозь переднюю камеру пластинки, которая предотвращает выпадение стекловидного тела, или предохраняет хрусталик от ранения, в случае отсутствия передней камеры. Трепан ФМ1 в таком оформлении я применяю с апреля 1934

/опубликовано 1934г. Филатов 1934,1935,1936,1938гг./

I и II акты операции производятся также, как при пересадке по Филатову - тип "А".

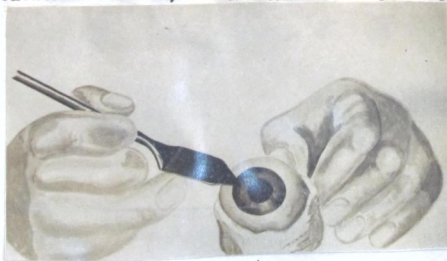III акт: производство разрезов в белме для последующего вставления пластинки. Нож ФМ, служащий для этой цели, имеет форму копы шириной в 6мм у режущей части и длиной в 12,5мм. Острые режущие края копы переходят в прямые, параллельные друг другу края, длиной в 10мм. Ширина ножа у основания 5,5мм, прямые параллельные края ножа не режущие, тупые. Нож стоит к ручке под углом, как обыкновенный копыевидный нож.

(Фиг. 16.)

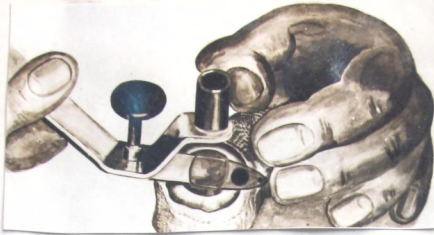
/Фиг. 16 /

Фигура 17 и следующие изображают ход операции на энуклеированных глазах.

При фиксации уздечными швами и пинцетом конец ножа вкалывается в белму в области горизонтального его меридиана, отступя на 2мм. от лимба (фиг.17), проводится сквозь камеру, выкалывается, не доходя 2мм. до противоположного лимба, выходит до начала тупых краев



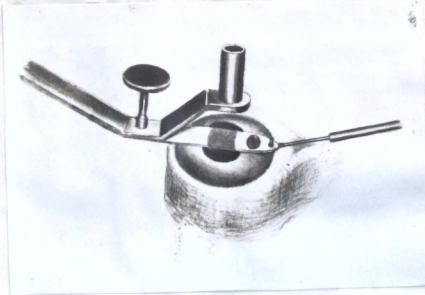
/Фиг. 17 /



/Фиг. 18/

и вынимается обратно. Вкалывать и выкалывать нож у того и другого лимба не следует, так как если бельмо выпячено, то края пластины не будут касаться ~~до~~ задней поверхности бельма и защита от выхода стекловидного тела не будет осуществлена. Для трепанации совершенно достаточно тех 7-8 миллиметров пространства, которые остаются между разрезами.

13. Проведение пластины. Привинченная к ручке трепана ФМ1 пластина проводится через оба разреза настолько, чтобы большее отверстие ее показалось полностью из второго разреза (фиг.19). Помощник вводит рычажок в маленькое отверстие на конце пластины, чтобы создать опору /упор/ оператору при трепанации.



/Фиг. 19/

14. Трепанация. Оператор, удерживая ручку станка левой рукой, вставляет трепан в верхний канал ручки и, опустив трепан почти до соприкосновения с бельмом, передвигает пластину вперед и назад, пока коронка трепана не придется на середине бельма. Тогда трепан опускается на бельмо и последнее трепанируется (фиг.20). Когда лезвие коронки встре-


тится с поверхностью пластины, трепан удаляется, иссеченный диск уно-
сится пинцетом. (Фиг. 21 и 21а.)



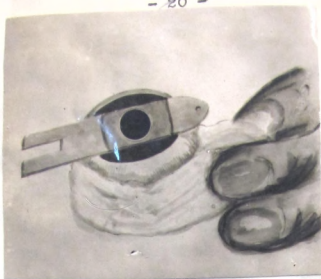
/Фиг. 20/

15. Осмотр области трепанационного отверстия.

Поворотом винта пластинка освобождается от станка, крючок удаляется и пластинка остается на месте. Оператор выдвигает пластину назад до тех пор, пока большое отверстие пластины не придется против трепанационного отверстия. Ориентировавшись, удалив, если нужно, радужку или капсулу хрусталика, не опасаясь начавшегося выпадения стекловидного тела /если это произошло/, оператор вновь вдвигает пластину; удаление хрусталика, если он мутен, делать не нужно. (Фиг. 21в.)



Фиг. 21 и 21а/



/Фиг. 21в/

16. Вставление трансплантата. Иссеченный из глаза донора трансплантат переносится в тубусе трепана ФМ4 к трепанационному отверстию и вставляется в него вращением поршня.
17. Покрытие трансплантата. Оно производится, как выше описано. Надо иметь в виду, что швы надо внимательно вывести из-за концов пластинки.
18. Удаление пластины. На поверхность ленты, соответственно положению трансплантата, ставится круглый шпатель, чтобы прижать трансплантат при удалении пластины (фиг 22). Шпатель этот имеет диаметр в 10мм, нижняя поверхность его слегка вогнута, верхняя слегка выпукла и стоит к ручке под прямым углом. Пинцетом захватывается пластина у основания и извлекается уверенным движением, причем основание пластины слегка приподнимается, чтобы зончик пластины не толкнул сзади трансплантат.

Остальные акты /18,19,20/ - как при операции Филатов тип "А".
При оценке методов операции частичной сквозной пересадки роговицы необходимо принимать в соображение следующие главные принципы:

1. Соответствие трансплантата и отверстия по величине и форме. Я считаю его наиболее обеспеченным при трепанационных способах. Но из 2-х видов трепанов - заводного Гиппеля и ручного - я отдаю предпочтение второму, так как Гиппелевский трепан "отмахивает", что ведет по данным Вальтер, Кастровьехо и др. к неровности поверхностей разрезов. Укорочение стержня, предложенное Ашером и Фридбергом, до некоторой степени улучшает инструмент.

Способы выкраивания трансплантата и образования отверстия в белме при помощи ножа /и ножниц/ я считаю менее обеспечивающим совпадение краев трансплантата и отверстия в белме. Иссечение отверстия в белме в два этапа для того, чтобы трансплантат не проскочил в переднюю камеру, излишне: на несколько сот операций, сделанных при наличии хрусталика, проскакивания трансплантата в переднюю камеру я не наблюдал ни разу. Я пользуюсь для иссечения трансплантата трепаном, который имеет диаметр равный 4мм, тогда как для образования отверстия в белме реципиента я применяю трепан, который имеет 4,05мм. в диаметре. Практика показала полное удобство такого способа. Но остается под некоторой критикой вопрос о том, не способствует ли такое свободное положение трансплантата в отверстии развитию передних синехий. Я не думаю этого, так как выпадений радужки не получал, а встречающееся иногда прилипание ее к краю отверстия находит себе другое объяснение. Но окончательно вопрос мог бы быть решен контрольной серией операций, каковой ни у кого нет. Транспланты большого диаметра, предлагаемые Комаровичем и вводимые в отверстие путем спрессовывания их, вряд ли пригодны.

В качестве профилактической меры против развития синехий я применяю максимальное расширение зрачка до операции и в послеоперационном периоде при помощи атропина и адреналина.

2. Опасность ранения хрусталика. Она весьма велика в способе Гиппель-Эльшнига и даже в руках такого виртуоза, как Эльшниг, травматическая катаракта получилась в 8% /Станка/.

В технике Кастровьехо, Томаса и Лазарева и др. ножевых способах опасности ранения хрусталика теоретически не исключены, так как иссечение белма доканчивается тогда, когда передняя камера опорожнилась и следовательно, когда инструмент может коснуться хрусталика.

Мой способ с применением трепана ФМЗ, который не позволяет передней камере опорожняться до окончания трепанации, представляет идеальный способ профилактики травматизации хрусталика. Кроме трепана ФМЗ, мною описано несколько модификаций трепана с перегородкой. Одна из них -

цилиндроконический трепан с поршнем не герметическим или герметически пришлифованным /Филатов 1936г./; другая цилиндрикоконическая коронка с герметической перегородкой, навинчивающаяся на стержень мотора Гиппеля. Мой способ с применением трепана ФМЗ пригоден для случаев, когда имеется хотя бы незначительная камера. Прежде мы применяли метод проведения через камеру предохранительной пластинки в форме трепана ФМ1 /Филатов 1936г./ Ныне этот трепан ФМ1 служит для предупреждения выпадения стекловидного тела, о чем я скажу дальше.

3. Опасность выпадения стекловидного тела. Профилактики выпадения стекловидного тела не имеется ни в одном способе. Настоящая, весьма действительная профилактика дается только в моем способе с проведением предохранительной пластинки позади бельма до его трепанации. Этот метод, осуществляемый при помощи трепана ФМ1, изображен на выше приведенных рисунках /19,20,21,22,23/.


Способ Нижетича является модификацией моего способа, без преимуществ перед последним /Нижетич/

Если операция производилась без применения предохранительной пластинки и произошло выпадение стекловидного тела, то прекрасный успех получается при применении моего obturatora и последующего проведения пластинки. Способ остановки выпадения стекловидного тела, предложенный мною в 1934г. /Филатов 1934,1935,1936/, изображен на рисунке / ф / фиг. 23/. Obturator представляет из себя стержень с металлическим диском или диском из слоновой кости на конце; диск стоит перпендикулярно к стержню. Необходимо иметь набор obturatorов с дисками в 5, 5 и 6мм в диаметре.




/фиг.23/

Введя obturator в отверстие в косом положении, ставят ручку его вертикально и приподнимают инструмент кверху (фиг.24а), благодаря чему диск закрывает отверстие сзади /если он проскочил, берут следующий размер/. Параллельно копьевидным ножом /описанным выше/ делают разрез в бельме, проводя нож позади obturatora /фиг.24а/; проводят пластинку из слоновой кости /фиг. 24в/, вынимают obturator; остальные акты, как в моем способе "В".



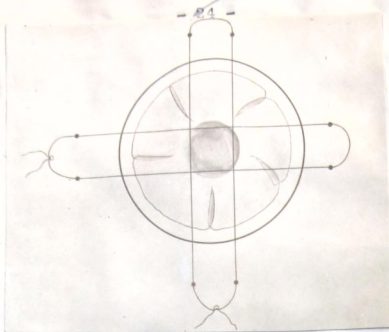
/Фиг. 24 а/



/Фиг 24 в/

4. Укрепление трансплантата перекидными швами по Эльшнигу, Томасу, Кастровьехо, как могущими дать травму эпителия, я считаю нелишним неудобств; тем более непригодно пришивание трансплантата. Покрытие конъюнктивой по Томасу, Кастровьехо /раневой поверхности / тоже может, мне кажется, дать травматизацию эпителия. Наилучшее укрепление - это покрытие трансплантата конъюнктивальной лентой, которое изображено на рис. 8 и 13.

Этот способ впервые применен Зеллербеком в 1877г. и им же отвергнутый, два раза испробованный Мюллером, но оставшийся незамеченным, был независимо от них предложен и систематически разработан и усовершенствован мною. Он безукоризненно служит мне в течение многих лет. Я рекомендую его, как наилучший из всех /Филатов /.
 Конъюнктивальную ленту / в виде прямоугольника или в виде треугольника / можно брать и снизу и в косом направлении, или снаружи при операции /Филатов -тип "А"/. При недостатке конъюнктивы можно покрывать трансплантат яичной пленкой с перекидными швами .



/Фиг. 25/

5. Травматизм роговицы реципиента. При трепанационном методе наибольшая травма бывает при применении трепана Гиппеля. Для травматизации даются известные условия и в способах ножевых. Трудно судить о степени ее. Известное опасение возбуждает предохранительная пластинка, но опасение это не оправдывается, ибо практика дала нам ряд отличных приживлений при пользовании пластинкой. Подчеркиваю, что применение ее ныне ограничено теми случаями, когда заранее можно ожидать выпадения стекловидного тела.

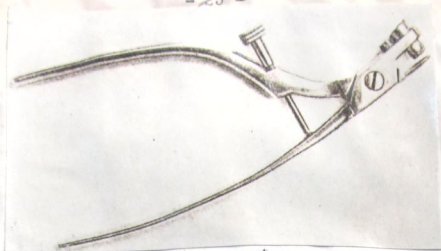
В способах Кастровьехо и Томаса теоретически неблагоприятно для роговицы хозяина — проведение швов через последнюю.

Травматизация роговицы реципиента не имеет очень большого значения, если не является слишком глубокой.

6. Травматизация трансплантата. Она имеет более существенное значение, чем травматизация роговицы реципиента. Трепан Гиппеля хуже, чем ручные трепаны; ножевые способы, особенно в комбинации с ножницами, не лишены травмирующего момента. Наилучшим способом я считаю высекание трансплантата ручным цилиндрическим трепаном с поршнем, который изображен на рис. 12 /трепан ФМ4/. Этот трепан изобретен мною и Марциновским /Филатов /.

Трансплантат остается в тубусе трепана и выдвигается оттуда непосредственно в трепанационное отверстие движением поршня.

Кусачки, предложенные в 1936г. мною и Марциновским, еще недостаточно обследованы /Филатов 1936/. Режущий край коронки не тупится о поверхность нижней бранши, так как последняя покрыта мягким металлом.



/Фиг. 26/

7. Техническая сложность операций. Техника Гиппеля-Эльшнига требует огромной виртуозности и я вздохнул свободно, перейдя на мою технику, в которой каждый этап рассчитан и лишен опасности.

Те способы, в которых применяется нож и ножницы, я считаю требующими большого искусства.

Если мы хотим оценить сложность или трудность какой-либо оперативной методики, то мы должны помнить, что самому автору операции, который ее, естественно, хорошо овладел, она кажется достаточно простой и для того, чтобы судить о простоте операции, следует посмотреть, как она выполняется его учениками и более широким кругом его последователей. В этом отношении я имею некоторый материал для характеристики выработанных мною способов. Целый ряд моих ближайших помощников самостоятельно проводят эту операцию, также и многие врачи-окулисты, приезжающие в Институт для повышения квалификации, выучиваются операции настолько, что с успехом производят ее.

О технике других авторов я не имею отзывов, основанных на более или менее значительном материале. Подводя итоги, я могу сказать, что на сегодняшний день я считаю наиболее технически разработанными методы, предложенные мною.

ПОСЛЕОПЕРАЦИОННЫЙ ПЕРИОД.

За недостатком места я не имею возможности останавливаться детально на послеоперационном периоде и из его явлений упомяну только о наиболее важных осложнениях.

При выскакивании трансплантата/что бывает чрезвычайно редко/ следует уложить его опять на место, или заменить новым трансплантатом, что, при пользовании трупным материалом, для моего учреждения не представляет затруднений.

Второе осложнение - глаукома, которая наблюдалась в 29% случаев. Она развивается, как при наличии передних синехий, так и при отсутствии их. Приблизительно в половине случаев удается сладить с ней при помощи лечебных мероприятий /миотики, осмотерапии и т.д./. В другой поло-

вине случаев приходится делать антиглаукоматозные операции, иногда повторно. Наичаще приступы глаукомы развиваются на глазах, уже имевших глаукому до операции, — отсюда необходимость оперативного лечения глаукомы до производства пересадки.

Надо признать следующий факт: глаукома, так часто развивающаяся в послеоперационном периоде, часто является следствием самой пересадки роговицы. Это — главный враг этой операции, требующий нашего осторожного внимания и делающий обязательным пребывание пациентов длительное время в стационаре, что так затрудняет организационные условия для пересадки роговицы. К сожалению, мы еще не имеем ясной теории происхождения глаукомы после пересадки. Возможно, что биохимические процессы при приживлении дают продукты, угнетающие рефлекс Кальфа, регулирующий тензию; возможно, как это предположила д-р Бельтер, что вещества, поступающие в глаз из трансплантата, стимулируют цилиарное тело, и последнее выделяет слишком много водянистой влаги, переполняющей глаз. В сторону глаукомы должно быть направлено внимание исследователей, дабы выработать рациональные меры борьбы с этим злом. Эльшниц имел глаукому в послеоперационном периоде 28 раз на 174 операции. Помутнения трансплантата, наблюдающиеся непосредственно после пересадки, почти всегда быстро исчезают. То, которое является после периода более или менее прозрачного состояния трансплантата, так называемое "вторичное помутнение" /Эльшниц/, в огромном большинстве случаев находит свое об"яснение либо в глаукоме, ранним признаком которой оно и служит, либо в циклите.

В силу этого я борюсь с помутнением трансплантата в первом случае указанными выше мероприятиями, а во втором терапия направлена на циклит. Я применяю, кроме мидриатиков /помня о глаукоме/, осмотерапию, тепло, межмышечные ин"екции рыбьего жира, лечебные пересадки консервированных на холоде тканей /пересадка кожи на висок, имплантация плаценты под кожу живота или под кон"юнктиву склеры/.

МАТЕРИАЛ ДЛЯ ПЕРЕСАДКИ.

Нет необходимости останавливаться на пересадочном роговичном материале, который берется аутопластически или гомопластически от удаленных у живых людей глаз; этот вопрос освещен достаточно в целом ряде работ. Я позволю себе остановиться на трупных, консервированных на холоде, глазах, как на материале для пересадки роговицы. При огромном количестве кандидатов на пересадку роговицы, которые обращались ко мне за помощью, я испытывал острую нужду в энуклеированных глазах с прозрачной роговицей. Мне было очевидно, что вообще пересадке рого-

вицы, как операции, в которой нуждаются широкие массы населения, в самом недалеком будущем грозил кризис, который, естественно, побудил меня обратиться к глазам трупов. Некоторые окулисты /Фуке, Шимановский, Мажито, Савельев, Комарович и др./ пременяли пересадку роговицы, взятой от трупного глаза, однако, полученные ими результаты не были утешительны. Только в одном случае Мажито роговица эмбриона дала хорошие результаты. Этот скудный материал не давал определенного решения относительно применения трупных глаз для пересадки. Приступая к решению трупной проблемы наново, я должен был учитывать и то обстоятельство, что получение глаз тотчас после смерти возможно только в редких случаях, а потому в решение трупной проблемы входила необходимость более или менее длительного консервирования материала. Опираясь на известный случай Мажито, в котором хороший результат пересадки получен при использовании энуклеированного глаза от живого и консервированного при $+ 5^{\circ} \text{C} - 8$ суток, я с самого начала моих исследований стал пользоваться трупными глазами, энуклеированными через 2-12 часов после смерти и сохраняемыми при $t - \text{ре} + 2^{\circ} - + 4^{\circ} \text{C}$ в течение 1 - 3 суток.

Трупный консервированный материал оказался для целей пересадки превосходным. Я получаю глаза от лиц, умерших в больнице, или доставленных в судебно-медицинский морг. Понятно, что принимаются все меры к выявлению инфекционных заболеваний, которые могут передаваться при пересадке /особенно сифилис/.

Глаз, удаленный у трупа, хранится в леднике в закрытой стерильной банке, обычно в крови донора, роговицей вверх. К моменту операции роговица представляется несколько тусклой и матовой, но в послеоперационном периоде трансплантат просветляется.

Трупными консервированными глазами, по моему примеру, пользуются с успехом советские окулисты - Копп, Дьячков, Твердов и др., а также Нихетич, Леялин и Фриде.

Хорошие результаты были мною получены в нескольких случаях и при консервации материала в течение 6-8 дней. Такой материал был применен мною для закрытия отверстия в роговице на слепом глазу при аутопластической операции.

ПОКАЗАНИЯ К ПЕРЕСАДКЕ РОГОВИЦЫ.

Задачей настоящей главы является освещение вопроса, в каких именно случаях может быть произведена операция пересадки роговицы, с какими видами на успех и в какой модификации.

Этот вопрос приобрел особенную остроту в последнее время, с тех пор как благодаря специальной офтальмологической литературе и в особенно-

сти благодаря общей прессе операция стала известна не только широким кругам врачей, но и широким массам слепых. Естественно, что пациенты с бельмами стали стремиться в те больничные учреждения, в которых производится указанная операция, в надежде получить исцеление.

Так как число пунктов, где производится операция, хотя и увеличивается, но еще недостаточно, то при обширности Союза поездка пациента за помощью является трудным предприятием. Среди пациентов, ищущих операции, немало оказывается таких, которые получили слепоту /или инвалидность/ не от бельма, а от других болезней, результат которых не подлежит устранению операцией пересадки роговицы; но и среди потерявших зрение от бельма значительная часть не подходит для операции пересадки вследствие того, что глаза их не удовлетворяют тем условиям, которые делают успех операции более или менее вероятным.

Поездка таких больных, не подходящих для операции, будет сопровождаться напрасной тратой средств пациентов или средств организаций, субсидирующих поездку. Очевидно, что для урегулирования этого вопроса необходимо, чтобы в тех случаях, когда больные не подлежат операции, они удерживались бы от поездки ближайшими к их месту жительства окулистами или врачами не окулистами, осведомленными достаточно по этому вопросу. Чтобы процесс этого отсеивания совершался правильно, необходимо детальное ознакомление врачей с показаниями к производству операции пересадки роговицы. В настоящей главе я и имею в виду осветить вопрос об условиях и показаниях для пересадки роговицы более детально, чем это сделано мною в прежних статьях и в брошюре, изданной Всероссийским Обществом слепых в 1934г.

1. У с л о в и я с о с т о р о н ы о р г а н и з м а п а ц и е н т а (" х о з я и н а " , " р е ц и п и е н т а ") .

А. В о з р а с т

Возраст сам по себе не должен представлять принципиальных препятствий к операции. Эльзбург не делает операции пересадки до 14 лет на том основании, что он ни разу не получил стойкого прозрачного приживления у детей. Я был в этом отношении счастливее и имею среди оперированных мною детей случай прозрачного приживления, прослеженного уже более года у девочки 12 лет, которая ныне читает. Принципиальных оснований отказываться от операции у детей нет; но надо обеспечить в учреждении все средства для ухода после операции за ребенком, индивидуальные качества которого, конечно, должны быть приняты во внимание. Надо иметь в виду, что у детей обычно прибегают к общему наркозу, что осложняет операцию. У нескольких детей в возрасте свыше 8 лет мне удавалось делать ее без общего наркоза. До сих пор я не решался из-за трудности

ухода оперировать детей моложе 5 лет. Теоретические соображения о регенераторных свойствах тканей говорят скорее в пользу производства операции у детей при наличии у них таких бельм, стойкость которых не оставляет сомнений. Конечно, как фактор общего развития ребенка, восстановление зрения нужно предпринимать, как можно раньше.

Б. Состояние общего здоровья организма "хозяина".

I. Общая слабость организма, некоторые общие заболевания организма /особенно инфекции/ являются препятствием к операции, пока они не устранены или не смягчены. Так, надо устранять заблаговременно авитаминозы, улучшать состояние почек, обмен веществ и т.п. Нельзя оперировать при психическом расстройстве, при беременности (лучше подождать окончания ее) и вообще при таких заболеваниях, которые сильно ослабляют шансы приживления или слишком затрудняют уход. Сифилис должен быть основательно лечен до операции, если даже и не он является причиной бельма; а в этом последнем случае предварительное лечение необходимо не только для того, чтобы обеспечить от осложнений послеоперационный период, но и для того, чтобы убедиться в стойкости бельма.

Если больной с помутнениями после паренхиматозного кератита на почве врожденного сифилиса уже более или менее правильно лечился, то все же благоразумнее сделать ему до операции хотя бы два курса лечения и начать еще и третий после операции. При туберкулезном происхождении бельма может быть поставлен вопрос о туберкулинотерапии и до и после операции. Проведение специфической терапии желательно до поездки больного на операцию.

2. С тех пор, как мною введено лечение консервированными тканями, о чем см. раздел II настоящей статьи, я считаю весьма желательным проведение тканевого лечения пациента до операции в форме пересадок и имплантаций ткани или впрыскивания рыбьего жира межмышечно.

П. Условия со стороны состояния придаточных частей органа зрения /слезных органов, век, конъюнктивы, соседних частей лица/.

A. Различные инфекционные процессы в указанных отделах.

Значение их для полостных операций (к каковым принадлежит и пересадка роговицы) хорошо известно окулистам. Недопустимо оперировать при воспалении слизистой оболочки слезного мешка, при блефаритах, при конъюнктивитах; все эти процессы должны быть подвергнуты лечению до устранения или максимального уменьшения заразительности операционного поля.

В некоторых случаях, при невозможности полного излечения, приходится решиться на операцию, конечно с большим риском, чем при здоровом операционном поле; трахома, если она относительно подлечена и не сопровождается богатым микробами отделяемым, не является прямым противопоказанием к операции с точки зрения технического исхода операции; но возможности порчи результата пересадки вследствие развития или вспышки паннуса недостаточно изучены. В одном моем случае через некоторое время после операции паннус дал такую.

Лечение инфекционных процессов желательно выполнить до поездки больного для операции, во избежание удлинения срока пребывания пациента в лечебном учреждении. Особенно важно оперативное удаление слезного мешка при его заболевании или дакриоцисториностомия.

Б. Различные другие местные болезни и патологически в состоянии придаточных частей глаза, мешающие операции или осложняющие послеоперационный период. Заворот и выворот век, незакрытие глазной щели, сращение век между собой и глазным яблоком, дефекты век и т.п. исключают операцию пересадки роговицы до тех пор, пока они не устранены (если это возможно); кератит конъюнктивы и бельма является, конечно, препятствием для операции. Лечение указанных осложнений, по преимуществу оперативное, выгоднее производить до отправки больного для операции пересадки, но, конечно, устранение их должно быть сделано искусно.

Естественно возникает вопрос - стоит ли вообще браться за пересадку при таких осложнениях, как симблефарон или трихиаз, хотя бы они и могли быть устранены. В некоторых случаях значение предварительной операции очевидно: так, мне пришлось устранить одному пациенту трихиаз (после ожога) до операции пересадки роговицы путем пересадки слизистой оболочки с губы; впоследствии операция пересадки протекала благополучно, и прозрачность трансплантата длительно сохраняется. Устранение обширного сращения век с глазом и роговицей, конечно, дает мало шансов на возможность прозрачного приживления пересаживаемой впоследствии роговицы; но не надо забывать и о возможности полупрозрачного приживления с малой, но ценной для больного прибавкой зрения; таким образом операция обширного симблефарона должна рассматриваться, не как косметическая операция, а как подготовка для пересадки, имеющая существенное значение. Как для условия в рубрике "А", так и для условий в рубрике "Б" сохраняет свое значение предварительное до операции лечение пациента консервированной тканью в том или ином виде.

Ш. Условия со стороны глаза пациента
в целом.

А. Состояние зрительно-нервного аппарата глаза.

а) Если светоощущение у пациента утрачено (т.е. зрение равно нулю), то от какой бы причины ни произошла гибель функции сетчатки или зрительного аппарата, операцию делать нет смысла.

Для косметических целей при полной стафиломе возможна, пожалуй, полная пересадка всей роговицы, каковая должна, повидимому, как показала наблюдения Скородинской в моей клинике, давать лучшие результаты, чем, например, пересадка широкой фасции по Кунту. Но этот вопрос еще мало изучен.

б) Светоощущение есть, больной отличает свет от тьмы, но неправильно определяет направление источника света.

Такой случай является очень ответственным для распознавания. Несколько раз я убеждался в том, что неправильная проекция света не всегда указывает на потерю функций зрительно-нервного аппарата. Неправильная проекция без гибели этого аппарата бывает у пациентов с полными бельмами, которые образовались у них в очень раннем детстве, а иногда зависит от наличия соединительно-тканых перепонки позади бельма; в первом случае пациент просто никогда не упражнялся в показывании пальцем направления света, во-втором - свет претерпевает такие изменения своего хода, что рефлексы его освещают участки сетчатки в стороне от направления брошенного на глаз луча. При решении этого вопроса нельзя дать перечисления всех казуистических возможностей, и я советую держаться такого правила: если бельмо имеется с раннего возраста и глаз не представляет явлений глаукомы, то на операцию (при прочих благоприятных условиях) условно решиться можно; но если есть намек на атрофию глаза, или имеется глаукома, то операция противопоказана; также она противопоказана, если бельмо сравнительно недавнего происхождения, а проекция неправильна. Я неоднократно убеждался, что пациенты с неправильной проекцией видели в момент операции (после трепанации бельма) или в первые дни после операции; у одной больной, которой было отказано в пересадке, я при первой операции убедился в том, что зрение у нее есть; после первой операции получилось непрозрачное приживание, а после второй, сделанной через год, - трансплантат сохранял в течение срока наблюдения (2 года) некоторую прозрачность со зрением 1/60. Надо заметить, что констатирование правильности или неправильности проекции весьма зависимо от способа исследования. Обычно принято бро-

33
сать на глаз, который должен стоять, не двигаясь, пучек света с различных сторон (конечно, в темной комнате) офтальмоскопом, причем больного приглашают либо говорить, с какой стороны упал свет, либо указывать направление источника света пальцем. Для лиц, потерявших зрение давно, такой метод часто недостаточен. Я советую наряду с указанной пробой производить и следующее: 1) наблюдать за движением глаза в сторону света, производимым больным инстинктивно; 2) наблюдать, не поворачивает ли пациент всей головы или даже корпуса к свету в ответ на предложение это сделать; такое движение (больной "тянется к свету") характерно для давних слепых. в) У пациента есть не только правильная проекция света, но кое-какое зрение.

Является вопрос, какая высшая степень зрения допускает еще производство операции? Этот вопрос решается не в общем виде, а строго индивидуально, с учетом всех условий жизни пациента и его психики. Если зрение не превышает $3/60$, то ^{инвалидность} его так велика, что на операцию решиться можно сравнительно легко; зрение выше $0,1$ противопоказует операцию, так как лучшее зрение после пересадки, хотя и бывает нередко, но расчет на него нельзя считать верным. Правда, Эльзиг оперировал с успехом и при зрении $0,2$, но благоразумнее при современном состоянии вопроса не идти так далеко. Я оперировал с успехом при зрении $5/60$. Таким образом, самую трудную задачу дает зрение от $3/60$ до $0,1$. Понятно, что вопрос о показаниях со стороны зрения к операции надо обсуждать, принимая во внимание наличие или отсутствие зрения (форменного или светоощущение) в другом глазу: при отсутствии зрения другого глаза показания к операции на единственном глазу становятся строже.

Б. Заболевания глаза.

- а) Если имеются основания для диагноза тяжелых поражений внутренних оболочек глаза (хориоидит, отслойка сетчатки), то операцию предпринимать вряд ли стоит. Значительно понижают шансы на успех тяжелые болезни склеры (рецидивирующие склериты, особенно с эктазиями склеры).
- б) Глаукома является противопоказанием для пересадки роговицы, так как либо трансплантат, как правило, помутнеет, либо глаз постепенно постепенно потеряет зрение от глаукомы. Можно сказать, что глаукома является одним из главных врагов пересадки роговицы, так как встречается при бельмах, особенно срощенных, чрезвычайно часто. Глаза с глаукомой подлежат предварительным антиглаукоматозным операциям и могут быть подвергнуты пересадке роговицы только по устранению глаукомы. К сожалению, надо признать, что успехи от операции при последовательной глаукоме при обширных срощениях (особенно при буфтальме)

очень неутешительны. Ввиду этого я пробовал применять некоторые новые принципы для обеспечения фистулизации передней камеры, а именно трансплантацию десцеметовой оболочки для дренажа камеры и широкий отворот полоски роговицы, отсекаемой вдоль лимба под конъюнктиву склеры. Метод отворота дал мне в нескольких случаях весьма успешные результаты; операции эти описаны мною в С.В.О. (Филатов).

1У. У с л о в и я с о с т о р о н ы с а м о г о б е л ь м а
п а ц и е н т а .

Бельма можно разделить на несколько типов:

- а) Полное бельмо рубцового характера, развившееся на почве бывшего глубокого изъязвления роговицы, густое, не содержащее видимых остатков роговичных элементов. При таких бельмах сравнительно редко удается получить стойкое прозрачное приживление трансплантата. Но полупрозрачное приживление, дающее пациенту некоторую прибавку зрения, возможно в довольно значительном числе случаев, а потому пересадка роговицы, при отсутствии осложнения бельма глаукомой, эктазиями и стафиломами, возможно. Если бельмо такого же характера, как и предыдущее, но на периферии сохранилась полупрозрачная роговичная ткань в виде узкой полосы (не дающая основания для оптической иридектомии), то такое бельмо вряд ли имеет существенное преимущество перед предыдущим, так как трансплантат, будучи посажен в середину бельма, будет окружен рубцовой тканью; при пересадке эксцентрической узкой периферической полоски приобретает существенно благоприятное значение, о чем ниже. В настоящее время мною производятся исследования по вопросу о возможности улучшить почву для пересадки, произвести "мелиорацию" ее. Сущность моего предложения сводится к следующему: передние слои бельма срезаются настолько, что обнажаются задние слои, в которых, как правило, имеются роговичные элементы (практически бельмо срезается настолько, что задние слои его начинают темнеть вследствие просвечивания зрачка или радужки), на раневую поверхность кладутся пласты роговичной ткани, срезанные с роговицы глаза гостя (я пользуюсь роговицей трупа). Эти пласты, ложащиеся на роговичные пласты хозяина, приживаются довольно легко. Через 2-3 месяца делается сквозная частичная пересадка роговицы; трансплантат попадает в окружение из роговичных элементов. Идея этой мелиорации возникла на основании замеченного Эльзницгом явления - трансплантат лучше сохраняет прозрачность, если он окружен оставшимися в бельме роговичными элементами. Она была высказана Мураиным и мною и подверглась с моей стороны большой разработке.
- б) Если бельмо несколько уплощено, а также, если даже и при отсутст-

вни уплощения, имеются в нем аспидного цвета участки, то можно предположить наличие позади бельма толстых пленок (шварт), состоящих из остатков радужки, хрусталика и организованного экссудата. В этих случаях показано предварительное производство операции ретрокорнеальной передней частичной экзентерации для устранения пленок. Эта операция может быть показана также и в случаях, когда у пациента имеется несколько неправильная проекция света; при колебании — не отказать ли пациенту в пересадке, допустимо сделать упомянутую операцию, как пробу, которая выяснит, не зависела ли неправильная проекция именно от шварт, и вместе с тем подготовит глаз для пересадки.

в) Бельмо такого же характера, как описанное в § а, но осложнено выпячиваниями или частичными стафиломами. Такие бельма не дают стойкого успеха. Надо или отказаться от операции или произвести предварительную "мелиорацию". Возможно также пойти на полную пересадку роговицы. Шансы на восстановление зрения при такой операции ничтожны: из 47 случаев такой пересадки (из коих 21 принадлежит мне) только в одном случае (случай Шимановского с пересадкой переднего отдела глаза) получилось стойкое, прослеженное в течение 2-х лет сохранение прозрачности на части протяжения трансплантата.

г) Если имеется полная стафилома, то частичная сквозная пересадка безнадежна, невозможна и пластинчатая мелиорация по Филатову; здесь показана полная пересадка роговицы с указанными ничтожными шансами на успех в отношении зрения и с довольно значительными — на косметический эффект. Но для случаев полной стафиломы, как и для случаев предыдущего п.в. показана по предложению Эльшнига полная пересадка с целью замены негодной почвы новой, которая хотя и будет по всей вероятности мутна, но будет все же состоять из роговичных элементов; по предложению Эльшнига на этой новой почве возможна частичная сквозная пересадка. Эльшниг высказал свое предположение теоретически. Я испробовал его практически. В одном из моих случаев, в которых я производил пересадку всего переднего отдела трупного глаза по эпibuльбарному способу (Филатов) и получил удовлетворительный эффект в смысле замены стафиломы мутным трансплантатом, я применил через год частичную сквозную пересадку роговицы; трансплантат, проделав период сильного помутнения, просветлел через 2 месяца настолько, что зрение достигло степени 2/60; позже он опять потускнел, и зрение ныне через 3 года после операции равно 1/120.

Дело закончилось в этом первом в литературе случае осуществления идеи Эльшнига полупрозрачным приживлением, но все же больной значительно выиграл, избавившись от стафиломы и получив некоторую прибавку зрения.

сортисса с бакундомей. Я полагаю, что для тотальной пересадки при стафиломах весьма важное значение имеет вопрос о добывании материала. Расходование целой роговицы в столь мало надежном случае, как полная стафилома, в то время, как имеется другой случай с хорошей почвой для частичной сквозной пересадки, представляется мне нерациональным. Поэтому разработка метода полной пересадки вообще движется очень медленно. Я перешел ввиду этого на трупные, консервированные на холоду глаза для тотальной пересадки и на основании моего материала полагаю, что они для указанной операции, повидимому, пригодны, это развязывает нам руки для разработки операции.

д) Бельма рубцовое после язвы, паннуса, ожога и т.п., но поверхностное. Такие бельма, за которыми есть слои роговичных элементов, представляют собой, согласно правила Эльшнига, хорошую почву для частичной пересадки. В некоторых случаях она может быть сделана по методу не сквозному (послойному), но чаще применима сквозная пересадка. Мой опыт подтверждает правило Эльшнига.

е) Бельма, оставшиеся не после язвы роговицы, а после паренхиматозного кератита, не имеют характера рубцовой ткани, а являются результатом, главным образом, остатков инфильтрата и склероза роговичных пластин; развитие соединительной рубцовой ткани в них ничтожно. Такие бельма очень пригодны для пересадки, но необходимы доказательства стойкости бельма: надо иметь убеждение в том, что в бельме за последние год - два не происходит значительного просветления при повторных курсах лечения сифилиса, на почве которого эти бельма, как правило, бывают. Это лечение необходимо проделать и перед операцией.

ж) Если бельмо не занимает по площади всей роговицы, а от последней остается какой-нибудь участок прозрачной ткани, то надо взвесить, не дает ли значительного успеха операция образования искусственного зрачка - иридектомия. Если оставшийся участок роговицы представляется лишь в виде узкой полоски, то, как правило, иридектомия дает лишь ничтожный успех; последний очень мал и тогда, когда оставшаяся роговица мутновата; в этих случаях, особенно когда иридектомии надо делать кверху (где колобомабудет прикрыта веком), показания к иридектомии могут быть пересилены показаниями к пересадке, и ее надо в этих случаях делать так, чтобы край трансплантата касался участка сохранившихся роговичных элементов (согласно упомянутому правилу Эльшнига трансплантат будет иметь более благоприятные условия питания). Если же трансплантат посажен в середину бельма, без соприкосновения с остатками роговицы, то случай сводится просто к рубцовому бельму п.а)

В некоторых случаях, напр., когда узкая полоска роговицы осталась только у нижнего лимба, приходится отказаться от помещения трансплантата сверху и либо делать пересадку без соприкосновения трансплантата с остатком роговицы, либо сперва произвести мелиорацию по Филатову. Я произвел в нескольких случаях мелиорацию, используя остатки роговичной ткани путем перемещения их ближе к центру.

Возможен и еще один тип операций при неполных бельмах роговицы, а именно: сквозное перемещение сохранившегося участка, если он достаточно прозрачен, с периферии в центр бельма (техника Моракса, Краупа, Градля, Филатова и др., изложена мною в Руководстве глазной хирургии).

з) Если полное бельмо уже подверглось частичной сквозной пересадке и трансплантат помутнел, то повторную операцию надо делать так, чтобы от прежнего трансплантата сохранилась большая часть его; теоретически можно допустить благоприятный эффект от соседства нового трансплантата со старым. Теоретически я полагаю, что при грубых бельмах возможна новая форма мелиорации, а именно постепенное замещение всей площади бельма сквозными трансплантатами.

и) Излагая условия для операции со стороны бельма, я предполагаю, что нет осложнений, изложенных выше. Что касается густоты бельма, то предсказание тем лучше, чем она меньше; в отношении зрения показания были уже разобраны выше. Сильная васкуляризация бельма, являющаяся неблагоприятным условием для пересадки, может потребовать операции Денига. Пока трудно еще перечислить и обосновано оценить все казуистические возможности, которые могут встретиться при исследовании пациента, вставшего в слепоту или инвалидность вследствие бельма. Но сказанного достаточно окулисту для ориентировки в показаниях, а пациенту для того, чтобы знать, что операция пересадки приложима не ко всем случаям бельма, и что при различных видах их шансы на успех неодинаковы. Следует сказать несколько слов о глазе гостя, как материале для пересадки.

1. Глаза от живых пациентов.

а) Глаза от лиц, больных сифилисом, непригодны к пересадке даже и для случаев сифилиса у пациента, подвергающегося пересадке. Наличие других общих инфекционных процессов во время энуклеации глаза также не позволяет использовать глаз для пересадки.

б) Пожилой возраст гостя не является противопоказанием к использованию глаза его для пересадки.

в) Инфекционные поражения роговицы делают ее негодной для пересадки. Непригодны роговицы глаз, пораженных внутриглазными гнойными процессами. Раны роговицы делают ее негодной, если имеются резкие явления ее сморщивания, воспаления. Вряд ли стоит пользоваться полупрозрачными роговицами, разве что для мелиорации или для тотальной пересадки с подготовительной целью.

г) Я не считаю возможным пользоваться глазами с внутриглазной саркомой (Эльшниц держится противоположного мнения).

д) Консервация глаз, полученных от живых, при 4 - 6° тепла принципиально допустима.

2. Глаза трупов.

а) Глаза трупов, поступающие для операции вскоре после смерти (напр. через 2-3 часа) пригодны для операции вне всякого сомнения. Вопрос о глазах трупов при консервации их в течение десятков часов в прохладной температуре + 2, + 4 С решен в положительном смысле благодаря многим случаям, в которых я получил прозрачное приживление трансплантата, пролеженное достаточно долго.

б) Понятно, что у умерших не должно быть сифилиса, генерализованного туберкулеза и других инфекций. Согласно инструкции НКЗ УССР и НКЮ УССР запрещается брать глаза для пересадки от лиц, имевших сифилис и умерших от туберкулеза и злокачественных новообразований. Распознавание сифилиса у многих из пациентов, находившихся в больнице, может быть сделано заблаговременно. При пользовании глазами скончавшихся внезапно или убитых, консервация глаз на холоду дает достаточно времени даже для реакции Вассермана, не говоря уже о реакциях Кана, Мейнике, Израэлясона; кроме того, во многих случаях известны и данные вскрытия.

в) Причина смерти. Наиболее подходящим материалом я считаю глаза умерших от травмы. Именно этого сорта трупный материал (убитые трамваем, авто, от огнестрельных ран и проч.) давал нам наилучшие результаты. Следующим по качеству материалом можно считать глаза умерших скоропостижно без длительной агонии /самоубийцы - повешенные, грудная жаба, убитые электротоком, утопленники/. Наконец, я пользуюсь трупами умерших от соматических болезней /сердечные больные, послеоперационные и др./. В последних случаях непременным условием мы ставим отсутствие кахексии и агонию не свыше 6-8 часов.

г) Понятно, что сами глаза трупов, как и окружающие их придаточные органы /веки, края век, конъюнктивы, слезные органы/ должны быть микроскопически безупречны в отношении инфекционных процессов, а роговицы вполне нормальны и прозрачны. Последнее, к сожалению, не всегда имеет место в тех случаях, когда от момента смерти до энуклеации проходит более или менее длительный срок, в течение которого глаза оставались полуоткрытыми.

д) Срок взятия глаз от момента смерти до энуклеации не должен превышать 8-10 часов, а по возможности должен быть короче, хотя и позже 18 часов после смерти я получал материал с относительным успехом. Более длительное хранение глаза в трупе при неопределенных температурах и при условии начавшихся трупных процессов мы считаем нежелательным.

е) Энуклеация производится стерильно, технически более упрощенно, чем у живого /без крючков для мышц/. Брови, веки, края век обтираются спиртом; смазывать веки зеленью не следует, дабы не испортить вид лица; конъюнктивальный мешок промывается водным раствором 1:2000 бриллиантовой зе-

лени. Глаза после энуклеации помещаются в стерильную с притертой пробкой банку, роговицей кверху. В банку вливается либо цельная кровь трупа, либо с прибавкой 5% лимоннокислого натра из расчета получения 0,25% раствора (наприм., на 50,0 крови 2-3 кубика 5% лимоннокислого натра), либо же глаза остаются в банке как бы во влажной камере, причем источником увлажнения служат ткани глаз (конъюнктивы, склера). Кровь у трупа берется из сердца или из крупных сосудов. На технике я не считаю возможным здесь останавливаться. Часть крови употребляется для производства сифилитических реакций Вассермана, Кана, Мейнике, групповой принадлежности, остальная - для консервации глаза.

В полость глазницы вставляется тугой шарик из ваты.

х) Консервация глаз производится в холодильном шкафу при температуре + 2, + 4 С. Длительность консервации до 48 часов может, по видимому, быть увеличена, о чем производятся опытные исследования. Наиболее длительная консервация, давшая прозрачное приживание, была у нас 48 часов + 6 часов в трупе, т.е. всего 54 часа. В одном случае, где получено довольно прозрачное приживание со швартой на задней поверхности трансплантата, глаз сохранялся 6 суток. За полчаса до операции глаза в той же банке вносятся в операционную, где в течение этого срока принимают температуру комнаты, после чего используются для пересадки. В некоторых случаях удается из одного глаза взять 2 четырехмиллиметровых кружка. Изложенные показания и условия со стороны хозяина и гостя вытекают из опыта моей клиники. Ими я поэтому руководствуюсь в настоящее время в своей клинической работе. При обращении к нам иногородних больных и врачей по вопросу о принятии больного мы высылаем опросный лист, который служит нам материалом для оценки пригодности больного для пересадки роговицы (насколько это возможно вообще сделать заочно) с тех точек зрения, которые приведены выше.

МЕЛИОРАЦИЯ БЕЛЪМ.

Выше я упоминал об идее мелиорации белъм. Поскольку эта задача имеет большое значение и подлежит детальному техническому изучению, я считаю необходимым дать здесь отдельный обзор техники мелиорации. Я не могу, конечно, излагать всех деталей ее и отсылаю интересующихся к моим статьям по этому вопросу.

А. Мелиорация по типу сквозной пересадки.

1. Повторные сквозные пересадки по периферии. +/

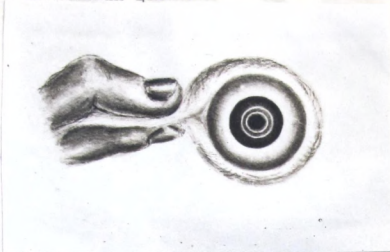
Принципы всех методов мелиорации /последних и сквозных/ показаны мною на изолированном глазу.

По окружности бельма производят ряд трансплантаций 4-5 (с промежутками в 3-4 месяца). По окончании всей серии мелиорационных трансплантаций делают в центре бельма оптическую пересадку.

Операции эти могут быть выполнены по моей технике "А" или "В".

2. Сквозная пересадка в центре (лоскут диаметром в 5мм).

Сквозная мелиорация может быть осуществлена и одним лоскутом роговицы, но последний должен быть большего диаметра, чем трансплантат, посаженный для оптических целей.



/Фиг.27/

По моей технике "А" лоскут роговицы диаметром в 5мм пересаживается в центре бельма /трепан ФМШ с коронкой диаметром в 5мм/. Затем по истечении 4-5 месяцев в пределах мелиорирующего лоскута пересаживается (с оптической целью) диск роговицы диаметром меньше на 0,95мм /4,05мм/ (Фиг.27).

Б. Мелиорация по типу послойной пересадки.

а. Частичная.

Стерилизация операционного поля, конъюнктивального мешка, анестезия, фиксация век и глаза, покрытие трансплантата при частичных послойных мелиорациях осуществляется также, как при пересадке по Филатову "А".

1. Послойное срезание бельма ножом Грефе.

Слои бельма срезаются на нужном пространстве /периферии или центре/ ножом Грефе. Срезание бельма повторяют столько раз, сколько нужно для того, чтобы начали просвечивать радужка или зрачок. Подготовив таким образом бельмо, срезают с глаза трупа не во всю толщу лоскут роговицы такой величины, чтобы он по возможности покрыл дефект, образованный в бельме. Если вырезанный из роговицы донора лоскут не покрывает весь дефект бельма, то дополнительно вырезывается еще один лоскут и тогда замещение дефекта бельма осуществляется двумя лоскутами. Срезанный лоскут или лоскуты роговицы укладывают на поверхность

среза бельма, дают им несколько прилипнуть, а затем уже закрывают их конъюнктивальной лентой.

2. П о с л о й н о е с р е з а н и е б е л ь м а н о ж о м ФМ 1.

Совершенно такую же операцию можно производить ножом ФМ1 - линейный нож, одна поверхность которого (нижняя) выточена плоско, как нижняя поверхность микротомной бритвы. Введен мною в практику в 1936г. /Филатов 1937/. Этот нож позволяет производить срезание бельма с меньшей опасностью прорезать его насквозь.

3. П о с л о й н а я п е р е с а д к а н о ж о м ФМ 2.

Нож ФМ2 представляет собою широкий обводоострый линейный нож /в нем отточены оба его края/. Одна поверхность (нижняя) этого ножа плоская, как у микротомной бритвы, другая (верхняя) несколько выпуклая. Практически применяется мною с 1937г. /Филатов 1937/. Я вкалываю острие ножа в бельмо на расстоянии 2 1/2мм от центра снаружи в горизонтальном меридиане. Провожу нож между слоями бельма, а конец его вывожу в симметричном месте бельма с внутренней стороны.

/Фиг. 28/

Пилообразными движениями ножа выкраиваю лоскут из ткани бельмаверху на нужном протяжении.

/Фиг.29/

Полученную ленту у верхнего ее конца временно не перерезав, а второй острой стороной ножа выкраивая ленту книзу, насколько это нужно, после чего я ставлю режущую часть ножа у основания лоскута вертикально и движением ножа изнутри кнаружи перерезаю один конец лоскута .



/Фиг.30/

а затем придерживая ленту пинцетом, перерезаю этим же ножом и второй конец ее.



/Фиг.31/

Совершенно таким же способом выкраивается роговичный лоскут из трупного глаза. Роговичный лоскут укладывается на поверхность срезанного бельма и укрепляется конъюнктивной лентой. (Фиг.28,29,30,31.)

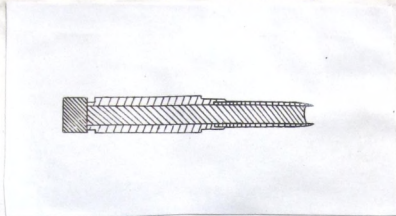
Нож этот чрезвычайно хорошо выполняет задачу срезания бельма и роговицы гостя. Мне удавалось вырезать им ленту через все бельмо от края до края, не прорезав бельма насквозь. Это же удавалось сделать и на глазу донора. Лента, выкроенная при помощи ножа ФМ1 имеет вид прямоугольника, при желании, однако, ее можно вырезать и в виде квадрата. Если после срезания ленты бельма последнее недостаточно просвечивает, можно дополнительно срезать бельмо ножом ФМ1.

Послойная мелиорация может быть выполнена и по технике Лелейна, для этого необходимо иметь резаки, предложенные им. Следует подчеркнуть,

что при пользовании ножом ФМ2 можно пересадить в один прием широкие пласты роговицы.

4. П о с л о й н а я п е р е с а д к а т р е п а н о м ФМ5 и к р у г л ы м с к р е б ц о м .

Трепан ФМ5 такой же конструкции, как и трепан ФМ4, но поршень внутри его канала отстоит от режущего края трепана на 0,3мм. (Фиг.32.)



/Фиг. 32/

Это ограниченное положение поршня позволяет трепану во время трепанации погрузиться в ткань бельма или роговицы только на определенную глубину - 0,3мм. Надрезав при помощи трепана ФМ5 на периферии бельма несколько несквозных дисков, я отделяю их от подлежащей ткани круглым скребцом. (Фиг.33.)



/Фиг.33/

Сперва я это делаю без помощи пинцета, а затем слегка придерживая им. (Фиг.34,34а.)



/Фиг.34/

/Фиг. 34а/

На роговице донора (глаз трупа) я очерчиваю кружки тем же трепаном, но совобождаю их от глубже лежащих слоев роговицы только скребцом /без пинцета/ /Фиг.34/. Расслоить роговую оболочку скребцом удается очень хорошо. Мне ни разу не пришлось углубиться им больше, чем было намечено трепаном, как и не пришлось выйти за пределы отделенных уже слоев. Движения скребца я уподобляю движению маятника и при каждом касательном движении скребца я вывожу его за пределы границы, которую наметил трепаном. Для того, чтобы сделать намеченные кружки на глазу донора более заметными, я орошаю глаз флюоресцином, а избыток его смываю физиологическим раствором. Иссеченные с глаза донора кусочки роговицы я на скребце переношу на глаз реципиента, где укладываю их при помощи шпателя в углубления, сделанные на бельме. При пользовании этой методикой мне удавалось пересадить 5-6 дисков роговицы. В некоторых случаях, особенно при обширных наращениях конъюнктивы на бельмо, я применяю послойную мелиорацию бельма всей роговицы. Поверхностные слои бельма на глазу реципиента я удаляю ножом №1 или №2. Отсепаровываю на небольшом протяжении конъюнктиву глазного яблока вокруг лимба. Конъюнктиву на глазу донора я сохраняю на протяжении 2 - 2 1/2мм, затем оттягивая ее вперед пинцетом, я расслаиваю роговую оболочку - сперва круглым скребцом, а затем обычным скребцом /применяющимся при антиглаукоматозных операциях/. Обычно мне удается хорошо расслоить роговицу на протяжении всей площади без нарушения целостности ее. Освобожденную таким образом роговую оболочку я укладываю на срезанную поверхность бельма и укрпляю на месте тремя-четырьмя швами /конъюнктив донора сшивается с конъюнктивой реципиента/. При послойной мелиорации возможны и осложнения в виде вскрытия передней камеры /вследствие сквозного прорезания бельма/.

Если это случилось, то можно поступить двояко: либо, не забывая о случившемся, покрыть раневую поверхность лоскутом роговицы и закончить операцию, как обычно; либо превратить несквозную мелиорацию в сквозную, при этом необходимо только из глаза трупа взять лоскут во всю толщину /соответственно месту, где бельмо было прорезано насквозь/.

В. Реставрационная пересадка роговицы. /тотальная/.

На технике всех выработанных мною способов тотальной пересадки роговицы, а также на способах других авторов я здесь останавливаться не буду; я опишу лишь тот метод тотальной пересадки, который я применяю в последнее время. Известно, что тотальная пересадка роговицы, произведенная любым из существующих способов, неизменно сопровождается повышением внутриглазного давления. Этот недочет тотальной пересадки устранен в моем способе операции, ибо в нем наряду с тотальной пересадкой роговицы, дан принцип антиглаукоматозной операции.

Техника операции.

Стерилизация операционного поля, конъюнктивного мешка, эпibuльбарная анестезия и акинезия производится, как в способе Филатова тип "А". Затем я произвожу инъекцию 1% новокаина /8-10 куб. см/ по ходу всех четырех мышц. Этим я достигаю почти полной иммобилизации глаза. Последняя имеет чрезвычайно большое значение, так как, устранив движения глаза, я почти не теряю стекловидного тела: после удаления всей стафиломы стекловидное тело лежит в открытом глазу, как в рюмке, без наклона излиться наружу. Роговицу из глаза донора я беру целиком и во всю толщину, при этом на обоих концах вертикального и горизонтального меридианов я оставляю по полоске склеры /1 1/2 x 2 1/2 мм/, а роговицу между ними срезаю по лимбу. Каждую склеральную полоску у конца ее я прокалываю насквозь ножом Грефе /чем облегчаю проведение швов/. На глазу реципиента я отсепаарываю конъюнктиву глазного яблока по всей окружности далеко за экватор глаза. Сквозь каждую прямую мышцу провожу по кетгуттовому шву/под отсепаарованной конъюнктивой/, и швы временно отвожу в стороны. Тонкий шелковый шов на 2-х иглах я сперва провожу через вершину лоскута стафиломы, затем ножом Грефе прокалываю стафилому в центре, после чего выкраиваю из нее в направлении горизонтального меридиана кнаружи лоскут на подобие язычка /1 1/2 x 3 мм/ с несвободным основанием у лимба, а затем концы шва вывожу сквозь отсепаарованную конъюнктиву кнаружи /изнутри кнаружи/ на расстоянии 5 - 6 мм от свободного края ее; я отворачиваю лоскут стафиломы под конъюнктиву глазного яблока /кнаружи/ эндотелием кверху. Концы шва завязыв-

ваются, оставшуюся часть стафиломы я удаляю, срезав ее ножницами по лимбу. Хрусталик обычно приходится удалить.

Трансплантат, уложенный на глаз реципиента, я сперва прикрепляю к четырем прямым мышцам при помощи кетгутовых швов /ранее наложенных/, которые провожу через отверстия, сделанные в полосках склеры. Затем я пришиваю трансплантат /между полосками склеры/ край в край в остаткам лимбальной ткани на глазу реципиента /5-6/. После этого я натягиваю над пересаженной роговицей конъюнктиву глазного яблока либо при помощи кисетного шва, либо швами /2-3 с каждой стороны/, которые я накладываю у обоих концов горизонтального меридиана. Я считаю, что в этом методе тотальной пересадки роговицы имеется 2 очень ценных момента: 1) принцип антиглаукоматозной операции /ущемление под конъюнктивой отвернутой ткани стафиломы/, которым, как показали мои наблюдения, мы вполне достигаем намеченной цели; 2) создаются условия для встания нервов, так как роговица пришивается край в край на значительном пространстве.

РЕЗУЛЬТАТЫ ЧАСТИЧНОЙ СКВОЗНОЙ ПЕРЕСАДКИ РОГОВИЦЫ. +/

Всех частичных сквозных пересадок было по 1 января 1940г. сделано 683. Из них в 171 случае применен материал от глаз живых людей и в 512 случаях трупных консервированных глаз.

Результаты пересадок от глаз живых: на 171 случай прозрачных приживлений, прослеженных более 9 месяцев, было 19, что составляет 11%. Так как 92 операции произведены были на глазах негодных, по правилу Эльзнига, для пересадки, то 19 успехов приходится на 79 годных случаев, что составляет 24,1% успеха.

Результаты при применении роговицы трупных консервированных глаз: на 512 случаев было прозрачных приживлений 221, что составляет 43,1%. В эти 221 случай вошли, как длительные /свыше 9 месяцев/, так и короткие /2 - 7 месяцев/ наблюдения.

Если из 512 вычесть 225 мало пригодных для операции сильно осложненных случаев, то ^{на} 287 глаз приходится 183 случая, ^{успеха} что составляет 63,8% успехов /считая длительные и короткие наблюдения/. На 287 случаев, пригодных для операции, длительно прослеженных /свыше 9 месяцев/ успешных результатов было 139, что составляет 48,5%. Этот процент вдвое больше, чем при пользовании глазами живых. Что касается до серии сильно осложненных глаз, "непригодных" для операции, то и в ней при пользовании консервированным трупным материалом было получено на 225 опера-
+/ На 2-м Съезде Украинских окулистов 25/XI -38г. демонстрировано ^{свыше} 30 больных с удачной пересадкой роговицы. (частичной сквозной).

ций 38 прозрачных приживлений, что составляет 16,8%; длительно про-
слаженных было 27, т.е. 10%.

Т А Б Л И Ц А.

Пересадка роговицы материа- лом от глаз живых людей	Количество операций	Прозрачное приживление	
		1 группа	II группа
	171	24,1%	-
Пересадка роговицы материа- лом трупных глаз	512	63,8%	16,8%

Значение указанных выше цифр станет ясным, если мы вспомним, что да-
же Зльшиг за 20 с лишним лет имел всего на 203 случая пересадки ро-
говицы 31 успешный результат. Остальные заграничные окулисты-тран-
сплантаторы /а их немного/ имеют продукцию пересадок порядка десят-
ков случаев.

В текущем году с 1-го января по 1-е июля нами было сделано 83 опера-
ции. Во изменение прежнего разделения материал был разделен не на 2,
а на 3 группы. Результаты распределились следующим образом:

Группы	Прозрачные приживления	Полупрозрач. приживления	Непрозрачные приживления	ВСЕГО
I	12	-	-	12
II	23	10	2	35
III	13	9	14	36
	48	19	16	83

Если об"единить I и II группы вместе, то прозрачных приживлений на
47 операций в благоприятных случаях было 35, т.е. 74,4%.

В неблагоприятной группе на 36 операций было 13 прозрачных приживле-
ний, что составляет 36,1%.

Этот материал не причислен мною к вышеприведенной статистике, так
как по сути дела случаи не могли быть наблюдаемы достаточно длитель-
ное время. Из общего числа успешных п ересадок (221) только третья
часть приходится на долю помутнений после паренхиматозного кератита.
Таким образом, предвзятое неправильное мнение, что пересадка рогови-
цы годна только при этом роде помутнений совершенно отвергается на-
шей статистикой. (См. на таблицах, приложенных к этой статье фото ча-
сти глаз после пересадки роговицы). Указанные выше цифровые данные
только приблизительно могут быть сравниваемы с результатами других
авторов. Понятие благоприятной и неблагоприятной почвы не согласовано
между авторами. Нет единого индекса, который позволял бы безоговороч-
но относить глаз пациента к той или иной принятой категории.

Кастровеэхо, например, относит к благоприятным случаям такие, в ко-

торых бельмо не очень густо и трансплантат будет после пересадки окружен роговичной тканью, при чем глаукомы нет / и имеется нормальная передняя камера/. Все остальные случаи относятся к неблагоприятным.

Я в мою "благоприятную" группу включаю бельма и очень густые, если они не сильно васкуляризованы; кроме того, я допускаю в этой группе и афакию и передние синехии /если есть хотя бы мелкая передняя камера/. Даже случай с нерезко повышенным давлением, при наличии синехий, считается мною благоприятным для операции, если бельмо не плохое. Если я исключу из моей статистики случаи, которые относятся по Кастровьехо к неблагоприятной группе, то процент успеха возрастает до 85 -100%, а в группе неблагоприятных процент поднимается до 24,3%. В будущем я имею в виду делить мой материал на 5 групп:

1. К первой группе я полагаю отнести те случаи, в которых бельмо не очень густое, имеется нормальная передняя камера, нормальное внутриглазное давление и зрачок свободен от синехий, а кривизна роговой оболочки нормальная.
 2. Ко второй группе я отношу случаи с несколько более выраженной мутью роговицы, с наличием передних или задних синехий, но еще с хорошей передней камерой, нормальным внутриглазным давлением и нормальной кривизной роговой оболочки.
 3. В третью группу я полагаю выделить случаи с довольно интенсивными густыми бельмами, с умеренными передними синехиями, с неравномерной по глубине передней камерой, слегка уплощенным бельмом, но еще с нормальным внутриглазным давлением.
 4. К четвертой группе будут отнесены случаи с очень интенсивными бельмами, которые умеренно васкуляризованы, уплощены или слегка выпячены, со значительными передними синехиями, с незначительным повышением внутриглазного давления и небольшими наращениями конъюнктивы. Афакия.
 5. В пятую группу войдут случаи с очень интенсивными бельмами, обильно васкуляризованными, резко выпяченными или наоборот уплощенными, с обширным наращением конъюнктивы, с повышенным внутриглазным давлением и небольшим растяжением всего глаза в целом /буфтальмус/. Афакия.
- Кроме того, сравнение числа успехов разных авторов затруднено и тем, что не установлено понятие прозрачного, полупрозрачного и непрозрачного приживления. Я придерживаюсь такой классификации: прозрачным я считаю такой трансплантат, который позволяет видеть детали ра-

дужки или какие-либо другие детали в передней камере /если радужки нет/; полупрозрачным является трансплантат, позволяющий видеть радужку без деталей рисунка; при непрозрачном приживлении радужки не видно; при этом трансплантат, конечно, может отличаться от окружающего его бельма. Прозрачность трансплантата является главным критерием оценки результата. Офтальмокопический критерий /при прозрачном трансплантате сосок виден, при полупрозрачном имеется рефлекс/ не всегда применим, так как хрусталик и стекловидное тело могут быть непрозрачны. Также и зрение не всегда характеризует качество трансплантата, так как функции глаза могут быть понижены вследствие ряда причин. Прозрачные трансплантаты с пленкой на задней поверхности в мой подсчет успехов не вошли. Я подчеркиваю, что в мою вышеуказанную статистику случаи полупрозрачного приживления не включены. Так как у Эльшнига критерий оценки результатов приближается к моему, то возможно некоторое сравнение его материала с моим, но только в группе пересадок от живых доноров. У Эльшнига на 139 хороших случаев был 31 длительный успех, что составляет 22%, у меня на 79 хороших случаев было 19 успешных, что составляет 24,1%. Для группы паренхиматозного кератита процент успеха у Эльшнига был равен 65-73%. Мой процент успеха при паренхиматозном кератите с материалом от живых равен 66%. Страхов на 15 случаев имел 4 прозрачных приживления, прослеженных более 9 месяцев. Очень важным является обеспечение срока контроля прозрачности трансплантата. В этом отношении, как в моем материале, так и в материале Эльшнига, короткие и длительные случаи /прослеженные свыше 9 месяцев/ отделены друг до друга для суждения об окончательной судьбе трансплантата. У других авторов нередко очень трудно ориентироваться относительно сроков наблюдения их удачных случаев. Трудно делать сравнения моих т р у п н ы х пересадок, так как результаты применения консервированного материала от трупов никем не опубликованы в достаточном для сравнения количестве. Никетич опубликовал 24 случая пересадки от глаз трупов и получил 5 прозрачных приживлений. Он брал глаза через 24 часа после смерти и пересаживал роговицу не позже, чем через 1/2 часа. Он имел 5 прозрачных приживлений. Длительность наблюдений не указана. Доктор Копп /Зав. филией нашего Института сообщает о следующих данных: на несложных глазах роговица от консервированных глаз трупов дала ему прозрачное приживление в 60,6% случаев, на осложненных в 20% случаев.

Необходимо подчеркнуть, что стойкость результата пересадки роговицы стоит после 9-ти месячного наблюдения вне всякого сомнения. Как Эльшниц, так и я, имели случаи, прослеженные по многу лет / 8 и больше/. Острота зрения после пересадки бывает, конечно, различная, но очень часты случаи восстановления трудоспособности; нередко зрение равно почти нормальному.

Как по опыту Эльшница, так и по моему, пересадка роговицы, удачно произведенная на обоих глазах пациента, может восстановить бинокулярное зрение и дать таким образом пациенту полную трудоспособность /Браун, Вассерман /.

Патологическая анатомия удачных, достаточно долго прослеженных случаев, очень скудна. Поэтому мой случай, где глаз с удачной пересадкой роговицы был получен мною через 3 года (благодаря смерти больного), представляет большую ценность. Имело место в этом случае истинное приживление трансплантата, а не замещение его "по каркасу".

Я убежден в истинном приживлении трансплантата и на основании клинических наблюдений.

Пересадка роговицы дает нам основание утверждать, что истинная гомопластика принципиально возможна.

ЗНАЧЕНИЕ ПЕРЕСАДКИ РОГОВИЦЫ В БОРЬБЕ СО СЛЕПОТОЙ И

ИНВАЛИДНОСТЬЮ.

Изучая этиологию слепоты, можно принять, что трахома, болезни роговицы, бленоррея новорожденных и взрослых, оспа вызывают слепоту и инвалидность благодаря образованию бельм. В известном количестве случаев бельма образуются также в результате многих общих заболеваний организ-

ма, в значительном числе случаев травм, а также могут быть и врожденными. Без большой погрешности можно считать, что слепота и глазная инвалидность обусловлены бельмами приблизительно в 30% случаев. Если, согласно данным Парижской конференции по слепоте, допустить, что во всем мире имеется 6 миллионов слепых, то на долю бельм из них приходится 2 миллиона. Только меньшая часть из них пригодна для пересадки роговой оболочки, так как в большинстве случаев бельма осложнены другими патологическими состояниями глаза, делающими пересадку бесцельной. Если принять по данным той же конференции, что глубоких глазных инвалидов имеется 15 миллионов, то приблизительно 5 миллионов - инвалиды вследствие бельм. Наличие у них такой степени зрения, которое превышает границы гражданской слепоты, свидетельствует о том, что роговая оболочка их сохранила при наличии бельм некоторую прозрачность; благодаря этому, глаза таких инвалидов вполне пригодны для пересадки. Таким образом, число кандидатов для пересадки среди глубоких инвалидов можно считать равным 5 миллионам. В этот счет не входит огромное число людей, имеющих бельма на одном глазу. Конечно, часть этих слепых и инвалидов может быть подвергнута иридэктомии, однако, эта благодетельная операция редко дает столь значительное повышение зрения, которое сделало бы пациента трудоспособным, тогда как пересадка роговицы способна давать более значительную прибавку зрения. Указанные выше расчеты, конечно, приблизительно и отсюда следует необходимость статистики бельм. В СССР Наркомздрав принимает все меры к пропаганде операции пересадки роговицы среди окулистов Союза, которые командируются в руководимый мною Институт Экспериментальной Офтальмологии и другие центры для изучения этой операции. Мы также пропагандируем среди окулистов амбулаторий и больниц идею необходимости при наличии процессов, ведущих к образованию бельм и при бельмах, предупреждать и устранять те осложнения, которые могут сделать глаз в дальнейшем непригодным для пересадки роговицы.

ЛАБОРАТОРНО-ЭКСПЕРИМЕНТАЛЬНАЯ РАЗРАБОТКА ВОПРОСА О ПЕРЕСАДКЕ РОГОВИЦЫ.

Значительная часть работ было посвящено изучению роговичного материала, применявшегося для пересадки. Д-р Скородинская составила подробную инструкцию для получения глаз от трупа и для их консервации. (см. приложение). Выяснено, что даже при неблагоприятных условиях хранения (в тепле, в воде) роговица долго противостоит гниению (Вельтер). При биомикроскопическом изучении глаз, удаленных у трупа и консервирован-

ных при $T^{\circ} + 2 - + 4^{\circ}$ в крови, в физиологическом растворе и во влажной камере, установлено, что роговица начинает мутнеть очень рано; до 8-10 дня, при явлениях истыканности эпителия, еще относительно прозрачна; она полупрозрачна к 15-му дню. Но к 20-25 дням сильно мутна (д-р Петросянц); эти явления не свидетельствуют, однако, о смерти роговицы и оказываются обратимыми (Вельтер, Баженова). Д-р Курьшкин изучал колебания редоксии-потенциала роговицы при консервации ее. Патологоанатомическое исследование консервированной при $+2 + 4$ роговицы обнаружило замечательное явление: уже через несколько дней, как эпителий, так и ткань роговицы кролика представляла значительные нарушения в форме и окраске клеток; эти явления, установленные д-ром Пупенко и дававшие повод думать о начале умирания тканевых элементов, не гармонировали, однако, с тем фактом, что куски, взятые от тех же роговиц через 5-10-30 дней /параллельные опыты Баженовой и Вельтер/, при пересадке в роговицу кролика приживали, а в чашках Карреля давали культуры; это обстоятельство заставило признать изменения, обнаруженные патолого-анатомическую, за обратимые; более того, начиная с 7-го дня, можно было заметить (Пупенко) в роговице новые клетки, которые проникали в нее с лимба; дальнейшее изучение этого вопроса показало, что как в роговице, так и в других тканях /легкое, печень, костный мозг и др./ при консервации их при $T^{\circ} + 2 - + 4$ происходит не только передвижение клеток, но и размножение путем непрямого и, главным образом, прямого деления. Получается как-бы культура их в ткани. Данные Пупенко подтверждены неопубликованной еще работой Зав. Патологоанатомической лаборатории У.И.Э.О. д-ра Н.А.Бузини. Размножение клеток эпителия роговицы кроличьего глаза при хранении его при $T^{\circ} + 15$ или $+ 37^{\circ}$ было доказано д-ром Пучковской, работа которой выполнена (по моей теме) при кафедре Гистологии Киевского Мединститута. Скородинская показала, что при хранении глаза кролика при $T^{\circ} + 2 - + 4^{\circ}$ размножение эпителия роговицы также происходит, но не через несколько часов, как в опытах Пучковской, а через 5 дней; значение этого факта будет освещено ниже. Указанные выше факты имеют очень большое биологическое значение, свидетельствуя еще раз о сохранении жизненных реакций роговицы и других тканей при хранении их при $T^{\circ} + 2 - + 4^{\circ}$; факт размножения клеток при низкой температуре - феномен новый, до работы Пупенко не описанный. Значительный интерес представляют работы по вопросу о жизнеспособности тканей при их консервации. Д-ру Баженовой удалось получить тканевые культуры роговицы взрослого кролика в чашках Карреля. Она, вместе со мною, получила тканевые культуры роговицы после высушивания ее до постоян-

ного веса; культуры удавались, однако, только после немедленного размачивания высушенной роговицы. Продолжая эту работу, Баженова получила культуры после суточного хранения высушенной до постоянного веса роговицы на холоду; для возможности более длительного хранения высушенной роговицы необходимо высушивать ее не до постоянного веса (что составляет потерю в 73% влаги), а лишь до потери 60,3% воды или до 46% общего первоначального веса роговицы; при этом условии, будучи оберегаема при $T^{\circ} + 2$ даже 10 суток, роговица дает культуры; далее д-р Баженова доказала возможность получения культур роговичных тканей при хранении глаза при $T^{\circ} + 2$, а равно и ниже 0° при $- 10^{\circ}$ и даже при $- 25^{\circ}$; наконец, ей удалось пересаживать кролику роговицу после высушивания и хранения на холоду; лично наблюдавшиеся д-ром Баженовой многочисленные факты из области культур и пересадок консервированной роговицы (а равно и других тканей) изложены ею в связи с некоторыми данными литературы в кандидатской диссертации "Тканевые культуры роговицы". Изменения роговиц, консервированных при $T^{\circ} + 2 - + 5^{\circ}$, обследовались и биохимическими методами. Д-ра Шестерикова и Гелелович нашли, что (на бычачьих глазах) в роговице происходят некоторые изменения азотистых продуктов. С 1-го по 7-й день остаточный и полипептидный азот увеличивается, с 7-го по 15-й день увеличение остаточного азота продолжается усиленно, полипептидный азот уменьшается, азот растворимых протеидов увеличивается, а азот нерастворимых протеидов падает; протеиназа, действующая при $\text{pH} = 3,4$ сохраняет свою активность до 9-го дня, протеиназа при $\text{pH} 8$ остается активной и до 14 дней (срок наблюдения). Таким образом, наблюдается известное распадение белка. Изучение углеводного обмена д-м Гелелович показало, что гликоген почти полностью утилизируется роговицей, начиная с 1-го дня, но незначительное количество его остается в течение всего срока наблюдения (14 дней); редуцирующие вещества начинают заметно уменьшаться только с 12-го дня. Молочная кислота возрастает с 6-го дня. Гликолитическая активность исчезает с 12-го дня. Диастатическая активность сохраняется, колеблясь до конца наблюдения. Таким образом, интенсивное потребление углеводов происходит в 1 - 2 дня консервации. Исследование обмена липоидов (д-р Розенфельд) показало, что общее количество их остается долго без изменений. Значительное увеличение кетоновых тел увеличивается уже к 5-му дню; липаза уменьшается только к 14-му дню; холестерин падает постепенно, начиная с 1-го дня. Количество воды и C_{1} постепенно повышается, K и Ca заметно не изменяется, количество неорганических фосфатов постепенно увеличивается (д-ра Шестерикова и Раппопорт). Вопросу изучения

почвы посвящен ряд работ. Д-р Петросянец исследовала чувствительность рубцовых бельм, каковая оказалась несколько пониженной; д-р Пупенко изучал паталогическую анатомию тех дисков (Пупенко 1938г.), которые носкались из бельм при пересадке. Работа Вассермана была посвящена мелиорации бельм. На 48 случаях он изучил клинику приживления стойких трансплантатов при разных способах операций; из указанного числа случаев в 13 была произведена частичная сквозная пересадка, при чем у 9 было получено прозрачное приживление трансплантата (в 5 из них с образованием пленки позади пересаженного кусочка); так как бельма у указанных больных были неблагоприятны для первичной сквозной пересадки, то данные Вассермана подтверждают практическое значение мелиорации. Технические задачи пересадки роговицы, которым я посвятил много работ, разрабатывались также и моими учениками, которые установили преимущества новых модификаций трепан ФМЗ (Вассерман), доказали в эксперименте то обстоятельство, что ручные трепаны (в частности предложенные мною и Марцинковским) дают меньшую травму роговицы, чем заводной трепан Гиппеля (Вельтер), а также установили, что покрытие трансплантата конъюнктивальной лентой, лежащей на него эпителиальной стороной, почти не травмирует трансплантата в отличие от способа Эльннига (работы Вельтер, и Орадовской, Вельтер и Марцинковского).

Обработка огромного клинического материала (537 случаев) производилась по мере его накопления, поэтапно и потребовала значительных исследований со стороны моих учеников; данные анализа наших случаев вошли в кандидатскую диссертацию Шмульяна, в работы Вельтер, Орадовской, Вассермана, Скородиной, Каменецкой и др. Эти работы, которые невозможно реферировать здесь сколько-нибудь подробно, касались всех сторон клиники пересадки роговицы: показаний, трансплантационного материала, предоперационного периода, техники операции, послеоперационного периода, статистики результатов, социального значения операции и т.д. Эти работы позволили нам, в связи с литературными данными, положить твердое основание для того, чтобы пересадка роговицы приобрела практическое значение в борьбе со слепотой.

К тем данным, которые были опубликованы мною по вопросу о показаниях к пересадке роговицы, Шмульян добавил ценные детали в отношении исследования светосущения у слепых с бельмами, проф. Кальфа дал материал по вопросу о тектонической пересадке роговицы; д-р Хорошина собрала данные свидетельствующие о преимуществах пересадки роговицы перед оптической иридектомией; д-р Каменецкая привела данные, свидетельст-

зующие о пригодности для пересадки роговицы доноров-стариков; Вельтер и Орадовская дали данные по организационным вопросам пересадки роговицы (учет слепых, учет результатов и т.д.).

Послеоперационный период особенно тщательно изучался Вассерманом и Вельтер; их работы в связи с моими наблюдениями показали, что главным фактором, служащим причиной помутнения трансплантата, является глаукома, которая развивается не только у тех больных, которые уже имели ее и до операции, но и у тех, которые ее не имели; глаукома связана с самой пересадкой роговицы и является ее грозным спутником; большое влияние на судьбу трансплантата имеют также иридоциклиты. В работах моих и моих учеников отражены те лечебные мероприятия, которыми наша школа борется за судьбу трансплантата: осмотерапия (проанализированная Скородинской), антиглаукомные операции (изученные Вельтер), лечебная пересадка тканей (о чем ниже) и т.д. К вопросу о патологической анатомии пересаженной роговицы относятся работы Вельтер, а также работы Волокитенко, показавшего изменения кривизны поверхности трансплантата, и Петросянец об отдаленных результатах пересадки (с наблюдением до 8 лет).

Материал по тотальной пересадке роговицы, обработанный Скородинской с описанием техники, является дополнением к моим работам и свидетельствует о том, что применение трупного консервированного материала является важным условием для дальнейшей разработки полной пересадки роговицы; применение консервации роговицы на холоду требует изучения и в отношении гетеропластики (Скородинская).

По моему поручению сотрудница У.И.Э.О. Петросянец произвела ряд экспериментов с гетеропластичной пересадкой роговицы у животных. По моему указанию она делала частичную сквозную пересадку роговицы консервированной на холоду, роговицы собак в нормальную роговицу кошкам и в 4-х случаях из 11 получила превосходное прозрачное приживание трансплантата, проконтролированное в течение 6 месяцев. Замечу, что в нескольких случаях я прибег к гетеропластике роговицы в прозрачную роговицу человека. Понятно, что такая пересадка была допустима только при особых показаниях. Дело шло о случаях, когда приходилось делать частичную сквозную пересадку роговицы со слепого глаза (с прозрачной роговицей) в бельмо другого глаза того же пациента (аутопластически). Вместо энуклеации глаза ~~я~~ я иссекала трансплантат, не удаляя глаз, а полученное отверстие я закрывал трансплантатом из роговицы глаза курицы (2 раза) или Кошки (1 раз), глаз донора сохранялся предварительно на холоду 2-3 суток; я неизменно получал приживание; оно в случае применения роговицы кошки было мутное, при применении роговицы курицы 1 раз оно было полупро-

прозрачно и 1 раз прозрачно (в течение срока наблюдения 3 месяца). Моя школа занималась также и чисто экспериментальными работами на животных. Сюда относится работа Вельтер, доказавшей, что у кроликов возможна пересадка роговицы с сохранением прозрачности, консервированной 15, даже 30 дней; аналогичные данные получены и Вассерманом, доказавшим, что для пересадки можно пользоваться трепаном, диаметр коего равен 5 миллиметрам. В целях производства пересадки с оптической (а также с лечебной целью) Вассерман изучал способы образования бельма у кроликов и нашел, что бельма наиболее удобно получать, вводя в толщу роговицы трихлороуксусную кислоту или 20% взвесь извести. Ближе стоящие к проблеме пересадки роговицы вопросы регенерации роговицы были объектом изучения д-ра Яник, которая на кролике, белой мыши и курице установила, что регенерация основной ткани роговицы происходит путем пролиферации роговичных клеток. Как видно из изложенного, при разработке проблемы пересадки роговицы я и моя школа силою вещей должны выйти в области общей патологии, биохимии, биологии; комплексная разработка проблемы предполагается и в дальнейшем. Из того большого количества фактов, которые дала нам клиника пересадки роговицы, я должен выделить одно замечательное явление, которое, будучи оценено мною по достоинству, легло в основу для открытия нового принципа лечения болезней. Это явление - так называемое "просветление бельма после пересадки" будет описано во 2-м разделе моего обзора, посвященном лечебной пересадке тканей.

О Т Е Л П.

ЛЕЧЕБНАЯ ПЕРЕСАДКА.

Теперь я позволю себе перейти к новому принципу пересадки роговицы и других тканей, именно к лечебной пересадке, которая родилась на почве оптической пересадки роговицы. Основанием для этого нового метода лечения послужил тот факт, что после пересадки роговицы бельмо вокруг трансплантата в некоторых случаях становится прозрачным. Это явление было отмечено уже давно Гиппелем, а затем Заллербеком, Кляузеном, Эльшигом, мною, Вельтер и другими операторами (Копп, Фельдман). В некоторых случаях через несколько дней, в других - через несколько недель, мутное до тех пор бельмо хозяина начинает просветлеть и иногда в очень значительной степени. Детали этого процесса описаны д-ром Вельтер. Иногда просветление совершается в такой сильной степени, что при демонстрации больного, которому сделана удачная пересадка роговицы, приходится слышать от осматривающих больного коллег

некоторое недоумение относительно того, показана ли вообще пересадка в данном случае. Предъявление фотографий, изображающих больного до пересадки, рассеивает недоумение спрашивающих.

Этот факт - просветление бельма - странным образом не вызывал особого внимания к себе, рассматривался, как курьез и не давал повода к дальнейшим выводам. В 1933 году я опубликовал мое предложение использовать это просветляющее влияние трансплантата на окружающую ткань следующим образом: я предположил, что если бельмо просветляется вокруг трансплантата, то можно вызвать просветление трансплантата при оквозной частичной пересадке, если он прижился без сохранения достаточной прозрачности, путем подсадки к нему, методом послойной пересадки (гомопластически) кусочка роговицы. Действительность подтвердила мои предположения и я вскоре получил убедительные случаи просветления трансплантата после такой просветляющей подсадки роговицы. Для объяснения восстановления прозрачности помутневшего трансплантата можно было предположить, что в трансплантате образуются такие вещества, которые производят на окружающую ткань бельма или старый помутневший трансплантат возбуждающее действие, которое ведет к усилению регенеративных свойств ткани. Так как помутнение трансплантата не зависит, как правило, от его изъятия и образования в нем рубцовой ткани, а мутность его обусловлена последствием воспалительного процесса, то естественной была мысль использовать лечебное влияние пересадки роговицы при воспалительных заболеваниях роговой оболочки, что я и сделал в 1936 г. (Филатов 1933, 1937 г.)

С этой целью я удалял ножом или трепаном поверхностные слои роговицы около лимба на небольшом протяжении и замещал дефект соответствующей величины кусочком передних слоев роговицы донора. Трансплантат в первых сериях операций удерживался на месте лентой конъюнктивы, перекидывавшейся через него; а ныне операция очень упрощена: через конъюнктиву склеры без ее отсепаровки проводятся швы. У лимба трепаном ФМБ отсекается послойно диск и трансплантат, уложенный в дефект, накрывается складкой конъюнктивы, которая образуется при завязывании швов. Швы снимаются через сутки; к этому времени трансплантат уже крепко прилипает. Как для просветления трансплантата, так и для лечения воспаления роговицы, я стал пользоваться роговицей глаз донора только после консервации последней на холоде в течение нескольких дней. Переход на консервированный материал показан был мне следующим обстоятельством: при пользовании неконсервированным материалом просветление роговицы отмечалось прежними авторами и мною очень редко;

при применении же трупной консервированной роговицы для оптической сквозной пересадки я отметил во-первых, что консервированный материал лучше приживает, чем свежий материал, а, кроме того, случаи просветления бельма наблюдались при таком материале гораздо чаще. Так, за 2 года применения трупного материала д-р Вельтер описала 17 случаев просветления бельма. Действительность оправдала мои надежды.

Было очевидно, что при консервации в пересаживаемом материале имеется больше веществ, возбуждающих восстановительную реакцию ткани роговицы реципиента и развивающихся в трансплантационном материале без потери их жизнеспособности. Лечебная пересадка роговицы дала мне результаты, превысившие все мои ожидания. В целом ряде различных форм кератитов она давала быстрый и резкий лечебный эффект.

Я приведу, чтобы не утомлять подробностями, только 2 фотографии больных, леченных по методу лечебной пересадки роговицы. /табл. 30-31/
1-й больной "К" - 22лет, левый глаз с паренхиматозный кератит неизвестной этиологии; 3 недели от начала болезни зрение равно 0,04. Зрение начало улучшаться через 6 дней после лечебной пересадки трупной консервированной роговицы и достигло через месяц нормы. Рецидива при отсутствии другого какого-либо лечения не наступило до сих пор (2 1/2 года). /Табл. 30./
Больная Юш-ко, правый глаз - туберкулезный кератит. Болеет с 1931года, обострение процесса в 1937году. Зрение до операции - 0,25. Улучшение началось на 7-й день после операции; через 2 месяца после лечебной пересадки зрение равно 1,0. Срок наблюдения 1год и 9 месяцев. Левый глаз у той же больной - туберкулезный кератит. Зрение до операции - 0,4. Улучшение началось на 8-й день после операции. Через 1 1/2 месяца после лечебной пересадки зрение - 1,0. Срок наблюдения 2 года. /Табл. 31./

Продолжая наблюдения над лечебной пересадкой роговицы при воспалениях, а также и при невоспалительных ее заболеваниях я естественно перенес факты из этой области и на другие ткани и прежде всего остановился на лечебной пересадке кожи, сохраненной на холоде, при различных кожных заболеваниях. Уже первые мои опыты превзошли все мои ожидания. Я получил огромный успех при волчанке.

Больная Резниченко страдала волчанкой лица в течение 4-х лет, представлена мне любезно профессорами Фельдманом и Ланда. Обычное лечение не дало достаточного успеха. Реакция Пирке резко положительная. 25го марта 1937г. я удалил одну из язв около правого угла нижней челюсти и покрыл дефект куском консервированной в течение 5-ти дней при $T^0 + 2$ кожи. Уже через 3 дня язва около места пересадки начала уменьшаться

оя и через 14 дней совершенно зажила. Улучшение состояния кожи лица и слизистой носа началось также на 3-й день. Реакция Пирке резко ослабела. Через 28 дней, ввиду остановки процесса улучшения, сделана была 2-ая пересадка кожи у левого угла нижней челюсти, где также имелась язвочка, что дало новую вспышку улучшения. Дальнейшие наблюдения за больной прекратились, так как она уехала. / ТАБЛ. 35/

Больной Рыбак с импетигозными язвочками правой руки. Как видно из фотографии, имеется поражение, как тыльной, так и ладонной поверхности кисти. Болезнь тянется 3 года. Посадив кусок консервированной на холоде кожи на тыльную поверхность предплечья, я наблюдал полное заживление всех язв, при чем улучшение началось уже на 3-й день после пересадки. Рецидивов нет 3 года. / ТАБЛ. 36/

Случаи с пересадкой кожи заставили меня предположить, что лечебный эффект свойственен также и другим тканям. Я не буду излагать последовательно ход моих наблюдений над лечебной пересадкой тканей в их историческом развитии, а приведу здесь вкратце круг заболеваний, при которых с тем или иным успехом применялась мною и другими коллегами лечебная пересадка тех или других тканей.

Мною и моей школой применялась для лечебной пересадки консервированная на холоду роговица, кожа, слизистая оболочка губы, слизистая оболочка склеры, хрящ, кровь. Материал этот применялся по преимуществу гомопластически, реже аутопластически, в отдельных случаях гетеропластически. Кроме пересадки, применялся также метод имплантации, для чего были использованы кусочки роговичной ткани (Копп, Филатов), кожа (Шмульян, Филатов, Соколов), склера, хрящ, зрительный нерв, плацента, мозг, мышца и др. Мы пользовались также эмульсиями и экстрактами тех или иных консервированных тканей. Эти эмульсии или кашицы оказывают несомненный лечебный эффект и при введении их в виде микроклизм в прямую кишку. Этот последний путь в настоящее время изучается в нашем Институте. Мы применяем также инъекции под кожу консервированной аутокрови.

К терапии консервированными тканями я отношу и лечение межмышечными инъекциями рыбьего жира. Я полагаю, что рыбий жир действует не только благодаря заключенным в нем витаминам А и Д, но, главным образом, как носитель тех тканевых веществ, которые попадают в него из печени трески при выжимании ее. Замечу, что пока нет еще возможности подвергать материал статистической обработке ввиду его недостаточной численности. Наряду с благоприятными результатами имелись, конечно, наблюдения с малым успехом, а иногда и случаи без всякого эффекта.

Для разработки метода в настоящее время особенно важны наблюдения над положительными эффектами его применения, даже если эти наблюдения и недостаточно длительны. Не надо забывать, что метод изучается всего около $3\frac{1}{2}$ лет (если не считать первые пробы в 1933г.). Я не сомневаюсь, что лечебная тканевая пересадка имеет под собой прочную основу, но пока она делает только свои первые шаги. +/
Я приведу только краткие сведения по этому вопросу; более подробное описание одной части случаев опубликовано, описание другой будет дано в ближайшем времени.

Вот те патологические формы из области офтальмологии, при которых применялась лечебная тканевая пересадка.

1. ПОМУТНЕВШИЙ ТРАНСПЛАНТАТ проявляется в значительной степени при частичной послойной пересадке роговицы, сделанной около него (Филатов). Ассистент д-р Петросяц на 10 случаев нашего Института отметила эффект в 7. Из 7-ми случаев с благоприятным результатом в 4 было отмечено значительное улучшение, сказавшееся тем, что помутнения хорошо рассосались, а зрение поднялось с 0,04 до 0,08 (В-в, ист. бол. № 118; А-ва, ист. бол. № 541; Д-в, ист. бол. № 77; К-ва, ист. бол. № 76); в 3-х случаях эффект был слабее (в этих случаях имелась глаукома). Асс. Вассерман, наблюдавший 2 случая имплантации плаценты под кожу живота при помутнении трансплантата, в обоих отметил успех. У 6-го Н., ист. бол. № 733, зрение поднялось при уменьшении мути с 0,04 до 0,25, срок наблюдения 2 месяца.

2. ПАРЕНХИМАТОЗНЫЙ КЕРАТИТ на почве врожденного люэса (и пока неизвестной этиологии) получен очень большой эффект от посадки роговицы (консервированной на холоду) на периферии роговицы пациента: остановка процесса через 8-10 дней и значительное сокращение регрессивного периода; примеры приведены выше. Ас. Скородинская из 12 случаев паренхиматозного кератита (на почве врожденного люэса) наблюдала выздоровление в 4-х случаях, в которых лечебная пересадка роговицы произведена в период нарастания воспаления. (без предварительной специфической терапии у 3-х из них); в 8-ми случаях операция произведена в регрессивном периоде (у лиц предварительно лечив-
+/
0 лечебной пересадке тканей я сделал доклады в различных секциях Елиниго Медицинского Общества в Олессе, на Олесской туберкулезной конференции (1938), в ВИЭМ"е в Москве (1937), в Эндокринологическом Ин-те в Москве (1937), на 3-х сессиях Украинской Академии Наук (1937, 1938, 1940), в Научно-исследовательском Институте им. Сталина в Сочи (1937 и 1939), на 2-м Украинском С"езде глазных врачей в Одессе (ноябрь 1938), на Ученом Совете НКЗУ (1940) и на торжественном заседании Медицинского Общества во Львове. Часть моих докладов сопровождалась демонстрацией больных.

шихся); у них успех был меньше выражен, но стоял вне сомнений; все эти случаи прослежены больше года. Копп (зав. опорным пунктом И-та) имел успех от имплантации роговицы под конъюнктиву склеры.

4. ТУБЕРКУЛЕЗНЫЕ КЕРАТИТЫ (а также кератосклериты и склериты). Успех по данным Скородинской получен после посадки роговицы в 10 случаях из 12; в 2-х был рецидив процесса через 4-6 месяцев; в остальных случаях процесс обрывался и зрение повышалось (в 2-х случаях до нормы). При посадке кожи на висок несомненное улучшение во всех 3-х случаях туберкулезного кератита описано асс. Бродским. Срок наблюдения 1-2 месяца. Мною и асс. Ершковым наблюдался следующий случай: 6-ная В, ист. бол. № 505. Правый глаз - туберкулезный кератосклерит, тянется 3 1/2 года, зрение - движение руки у лица, улучшение наступило уже через 2 дня после пересадки кожи на висок; после повторной пересадки дальнейшее улучшение; зрение поднялось до 0,3. Срок наблюдения 3 месяца. Хорошие результаты получал и Копп при имплантации роговицы под конъюнктиву склеры.

4. ТЯЖЕЛЫЕ СКРУФУЛЕЗНЫЕ КЕРАТИТЫ. Асс. Бродский сообщил о 10 наблюдениях, в 9 из них наблюдался полезный эффект от посадки кожи на висок; в отдельных случаях эффект был очень резкий. Примеры: 6-ная С., ист. бол. 27920. Тяжелый скруфулезный кератоконъюнктивит левого глаза. После терапии обычными средствами - пересадка на висок консервированной кожи. Значительное улучшение через 1 1/2 месяца глаз совершенно успокоился.

2) 6-ной Д. ист. бол. № 6074, 3-х лет, болен год тяжелым рецидивирующим кератоконъюнктивитом обоих глаз. После пересадки консервированной кожи на висок - улучшение на следующий же день. Рецидива не было в течение всего срока наблюдения (1 год).

5. РОЗАЦЕА - КЕРАТИТ. Блестящие результаты получены при лечебной посадке роговицы (случай Скородинской) и при посадке кожи на висок (случай Бродского). Пример: 6-ной Б., ист. бол № 5928, болен 5 лет. На правом глазу розацеа-кератит с язвой, на левом - инфильтраты. После лечебной пересадки кожи язва зажила на 10-й день, зрение повысилось с 0,01 до 0,4, зрение левого глаза возросло с 0,3 до 0,7. Продолжительность наблюдения 2 1/2 месяца. Копп получил хороший успех в 4-х случаях при имплантации роговицы под конъюнктиву.

6. ГЕРПЕТИЧЕСКИЕ КЕРАТИТЫ поддаются лечебной пересадке роговицы очень хорошо (Скородинская). При малярийном кератите в наблюдении Скородинской получен успех при имплантации плаценты под конъюнктиву. Ассистент Барг наблюдала за больными страдающими тяжелым рецидивирующим герпетическим кератитом. После имплантации под конъюнктиву кон-

сервированной плаценты через 6-8 дней обычно наступало прогрессирующее улучшение процесса и полное выздоровление наступало уже к концу 3-й недели. Часть этих больных прослежена 1 1/2 года и за это время не наблюдалось ни одного рецидива, несмотря на перенесенные за этот период некоторыми больными приступы малярии и гриппа. Имплантация роговицы под конъюнктиву дала Коппу очень хорошие результаты и при герпетических и при чисто малярийных кератитах. Очень хороший результат был получен в 8 случаях гнойных кератитов от применения консервированной аутокрови (Филатов, Розовская).

7. КЕРАТОКОНУС. После лечебной пересадки роговицы на периферию роговицы пациента в 2-х случаях, наблюдавшихся нами, мы получили прояснение помутнений на вершине роговицы и улучшение ее формы со значительным улучшением зрения. Замечательно, что форма роговицы и зрение улучшились и на другом глазу.

1-й случай. Б-ная Сл-т, ист. бол. № 558. Кератоконус на обоих глазах, резче выраженный на правом. Правый глаз заболел 18 лет назад, левый около 5. Зрение правого глаза с коррекцией - 20,0Д равно 0,02, читать не может даже крупного шрифта; зрение левого глаза с коррекцией астигматизма и миопии равно 0,25. Читает № 4. После пересадки роговицы быстрое исчезновение мути вершины конуса, улучшение изображений фигурок астигмометра Жавала, зрение поднялось до 0,2, читает № 5 на 10сант. На левом глазу мути исчезла, форма роговицы улучшилась, зрение равно 0,8 с коррекцией.

2-й случай. Б-ной Г-ер, ист. бол. № 608. Кератоконус обоих глаз, резче слева, где вершина конуса мутна. Зрение правого глаза равно 0,15, левого равно 0,08. Болен 5 лет. После пересадки роговицы на левом глазу зрение поднялось до 0,24, а на правом неоперированном зрение поднялось до 0,25. Форма роговицы на обоих глазах значительно улучшилась.

8. ПОМУТНЕНИЕ РОГОВИЦЫ ПОСЛЕ ПЕРЕНЕСЕННЫХ КЕРАТИТОВ.

В очень многих случаях при помутнениях роговицы (даже многолетних) удается вызвать просветление их, в большей или меньшей степени, посадкой консервированной роговицы на периферии роговицы больного. Привожу несколько примеров (из статьи моей и асс. Скородинской).

Б-ной Г., ист. бол. № 88. Бельмо занимает две нижних трети роговицы, зрение равно 0,05. После пересадки зрение поднялось до 0,4 (продолжительность наблюдения 14 месяцев). 2) Б-ной Д., ист. бол. № 341. Помутнение роговицы 8-летней давности после туберкулезного кератита, зрение равно 0,15, после пересадки равно 0,7. Наблюдение 7 месяцев.

3) Б-ной К., ист. бол. № 404. Помутнение 4-летней давности (после ино-

родного тела), зрение равно 0,03, после пересадки зрение равно 0,3, наблюдение 6 месяцев. 4) Б-ной Б., ист. бол. № 243. Бельмо 8-ми месячной давности, зрение равно 0,05, после пересадки зрение равно 0,3 наблюдение 1 год. 5) Б-ной З., ист. бол. № 462. Помутнение 5-ти месячной давности (после малярийного кератита), зрение равно 0,2. После пересадки зрение равно 0,7. Срок наблюдения 6 месяцев.

Асс. Андреева могла отметить улучшение прозрачности во всех своих 8 случаях помутнений, при которых сделана просветляющая роговичная пересадка. В 6 случаях зрение возросло от 0,08 до 0,3; от 0,35 до 0,65; от 0,06 до 0,1 (при давности помутнений от 4 до 5 лет). В 2-х случаях (давностью в 7 и 17 лет) зрение возросло от 0,025 до 0,05 и от 0,01 до 0,03; в одном случае прибавка была с 0,5 до 0,6; в одном прироста зрения не было.

Эти наблюдения доказывают обратимость даже давних помутнений. Просветляющая пересадка приобрела в нашем Институте практическое значение и применяется нами в случаях, когда упадок зрения не слишком велик и нет твердых показаний к сквозной пересадке.

Мною, д-рами Вельтер и Андреевой (Филатов, Вельтер, Андреева 1938, 1939, 1940) отмечено рассасывание отложений организованного эксудата на передней сумке хрусталика, а также рассасывание и синехий под влиянием пересадки роговицы.

9. ВОСПАЛЕНИЯ СОСУДИСТОГО ТРАКТА по преимуществу туберкулезного происхождения подвергались лечению лечебной пересадкой в 10 случаях (Филатов, ас. Спиваковский, ас. Ершковиц). Почти во всех случаях получен успех в большей или меньшей степени.

Примеры: 1) б-ная X, 44 лет, ист. бол. № 463. На правом глазу тяжелый кератосклерит и увеит туберкулезного происхождения, на левом глазу краевой кератит. Зрение правого глаза равно 1/200, после пересадки консервированной кожи на правый висок улучшение началось через 2 дня. Через месяц зрение равно 0,6. Через 4 1/2 месяца глаз попрежнему спокоен, зрение равно 0,6.

2) Резкое и стойкое (прослеженное более года) улучшение туберкулезного увеита со значительным повышением зрения при посадке сосудистой и сетчатой оболочек на склеру после отсепаровки конъюнктивы и образования нескольких отверстий в склере (Филатов).

10. ПОМУТНЕНИЯ СТЕКЛОВИДНОГО ТЕЛА. В 5-ти случаях, описанных асс. Каменецей, применялась 1 раз имплантация плаценты под конъюнктиву, 2 раза плацента под кожу живота, 1 раз кожа на висок, 1 раз имплантация сосудистой оболочки под конъюнктиву. Только в одном случае по-

лучен неопределенный результат, в остальных он вне сомнений. В качестве примера может служить случай асс. Хорошиной.

Б-ной Г-ко, ист. бол. № 926. Помутнения и организованный эксудат в стекловидном теле, зрение правого глаза равно 0,3, левого - счет пальцев у лица. Зрение внезапно ослабеде около года назад, вероятно, вследствие кровоизлияния на почве туберкулеза. После имплантации плаценты под кожу живота (повторенной через месяц) эксудат сильно рассосался и зрение поднялось на правом глазу до 0,56, а на левом до 0,37. Продолжительность наблюдения 2 1/2 месяца.

В 16 случаях увекта хороший результат дали ин"екции под кожу консервированной на холоду аутокрови (Филатов, Розовская 1940).

11. СИМПАТИЧЕСКОЕ ВОСПАЛЕНИЕ. В части случаев этого тяжелого заболевания мы наблюдали несомненное затихание хронического, обострявшегося процесса; в остром периоде улучшения не было. В одном случае, в котором процесс находился в затихшем состоянии, нам пришлось видеть после посадки кожи на висок рассасывание синехий по краю зрачка, который после того расширился от атропина и зрение поднялось значительно.

12. РЕТИНИТЫ. В 2-х случаях невротретинитов беременных ин"екции под кожу консервированной на холоду аутокрови дали блестящий лечебный эффект (Филатов, Розовская 1940).

Временное, но несомненное улучшение зрения после посадки сосудистой оболочки на трепанированную склеру в одном из 3-х случаев, в одном случае имплантация печени под кожу живота и в одном случае имплантация плаценты под кожу.

Примеры: 1) Б-ной Б, ист. бол. № 849. Пигментный ретинит. После двукратной имплантации консервированной печени (гомопластически) зрение правого глаза повысилось с 0,2 до 0,4, зрение левого глаза повысилось с 0,1 до 0,25. Поле зрения на обоих глазах расширилось на 5°, адаптация повысилась на правом глазу в 52раза на левом в 12 раз. Через 4 1/2 месяца зрение опять несколько снизилось (на 0,1 - 0,15), адаптация тоже несколько снизилась, поле зрения осталось расширенным (Филатов и Вербицкая).

2) У б-ной К, ист. бол. № 93, после имплантации печени острота зрения повысилась с 0,7 до 0,8 и с 0,2 до 0,5, поле зрения расширилось и адаптация повысилась. Срок наблюдения 4 месяца.

3) Б-ной Г., ист. бол. № 980. Пигментный ретинит. После имплантации консервированной плаценты зрение правого глаза повысилось с 0,15 до 0,5, левого с 0,08 до 0,2. Поле зрения расширилось концентрически на 10-12°. Светочувствительность повысилась незначительно, цветоощущение

65
возстановилось до нормы, тогда как до пересадки цвета не разбирались. Штиллинг № 10, 11 и 12.

Ассистентом Вербичкой проведено наблюдение на 75 случаями пигментного ретинита, леченными межмышечными ин"екциями рыбьего жира. У 52 больных получен хороший лечебный эффект. На основании длительно прослеженных случаев (до 1 1/2 года) автор делает следующие выводы:

1. Улучшение остроты зрения, вызванное внутримышечными ин"екциями рыбьего жира держится около 3-х месяцев на достигнутой высоте, а затем начинает падать, но еще в течение 6-12 месяцев остается выше, чем до лечения.
2. Повторяя курс лечения через 3-5 месяцев, можно не только сохранить достигнутый результат, но даже вызвать дальнейшее улучшение.
3. Действие рыбьего жира не прекращается с окончанием ин"екций. Дальнейшее улучшение может наступить еще через несколько недель.
4. Лечебный эффект от внутримышечных ин"екций рыбьего жира проявляется не всегда одинаково скоро. У большинства больных он сказывается уже после 1 -2 ин"екций по 0,5 куб. см, у других после 6-й, 7-й, иногда после 11-й и по 1 1/2 куб. см.

Эти наблюдения показывают, что дозировка должна быть в каждом отдельном случае индивидуализирована, как в отношении величины дозы, так и количества ин"екций. Кроме просветления помутнений роговицы под влиянием пересадки роговой оболочки (консервированной на холоду) наблюдалось нами неоднократно также рассасывание отложений организованного экссудата на передней поверхности хрусталика и рассасывание задних синехий; отложения организованного экссудата в ряде случаев были давнего происхождения, что не мешало полному их исчезновению, то быстрому, то медленному (Вельтер 1939, Андреева 1940).

13. МИОПИЧЕСКИЙ ХОРИОРЕТИНИТ. Мною совместно с асс. д-ром Вельтер опубликовано 2 случая этого заболевания, в которых применена была посадка кожи на висок, в обоих был отмечен значительный успех в смысле повышения зрения. Привожу еще 2 случая миопического хориоретинита, где получен успех от пересадки консервированной кожи на висок. 1-й случай. Б-ная Г-ва, ист. бол. № 679. Зрение падает постепенно с 1920 года, на обоих глазах высокая миопия, помутнение стекловидного тела, миопический хориоретинит. После 2-х курсов осмотра муть в стекловидном теле частично рассосалась и зрение поднялось с 0,01 до 0,096, имеется центральная относительная скотома; в области желтого пятна хориоидальный очаг и свежие геморрагии.

На левом глазу хориоидальные очаги и свежие геморрагии; зрение левого глаза равно 0,256, парацентральная скотома. Улучшение началось через 2 дня после посадки кожи на висок на обоих глазах. Зрение постепенно возрастало и через 5 месяцев оно на правом глазу равно 0,336 и на левом глазу - 0,51, поле зрения на левом глазу нормально.

2-й случай. Б-мик С., ист. бол. № 604, была произведена пересадка консервированной кожи на висок по поводу туберкулезного кератита на правом глазу. Эта пересадка повлияла не только на воспаление роговицы правого глаза, но также и на левый глаз, где имелась высокая близорукость с хориоретинитом; зрение, равнявшееся до посадки кожи 0,01, через 20 дней было равно 0,06. После 2-й пересадки зрение левого глаза повысилось до 0,08 и остается без изменений уже 6 месяцев.

Ас. д-р Волокитенко описал 1 случай миопического хориоретинита с применением имплантации плаценты под конъюнктиву и 2 случая имплантации плаценты под кожу живота. Во всех получен успех.

1-й случай. Б-ной М-ров, ист. бол. № 960. Миопический хориоретинит. Плацента под кожу. Зрение на правом глазу поднялось с 0,03 до 0,07, на левом с 0,4 до 0,6.

2-й случай. Б-ной Д., ист. бол. № 1046. Миопический хориоретинит. Плацента под кожу. Зрение на правом глазу поднялось с 0,06 до 0,07, на левом с 0,07 до 0,2.

3-й случай. ист. бол. № 987. Высокая близорукость без видимых изменений желтого пятна. Острота зрения после плаценты под конъюнктиву поднялась с 0,55 до 1,2. Все эти 3 случая наблюдались непродолжительное время.

Доктор Скородинская из 42 случаев миопического хориоретинита получила успех в 33 случаях от применения межмышечных инъекций рыбьего жира. Улучшение проявлялось в повышении остроты зрения вдаль и вблизи, в повышении адаптации, исчезновении фотооптических явлений, в рассасывании помутнений стекловидного тела, в уменьшении абсолютных и исчезновении относительных скотом (Скородинская 1940).

По моему поручению доктором Драгомирецьким проведено лечение 36 б-ных с миопическим хориоретинитом микроклизмами из консервированной плаценты. У всех б-ных отмечен благоприятный терапевтический эффект. Полученные результаты говорят о том, что применение консервированных тканей с лечебной целью возможно не только в виде пересадок и имплантаций, но и в виде микроклизм и что консервированная на холоду плацента, применяемая в виде микроклизм, является хорошим лечебным фактором не только в отношении органа зрения, а улучшает состояние всего организма. Пересадка консервированных тканей заслужи-

вает дальнейшей разработки, как метод лечения миопических хориоретинитов.

14. УЛУЧШЕНИЕ ФУНКЦИЙ ЗДОРОВОГО ГЛАЗА. Это явление отмечалось неоднократно при тканевых лечебных пересадках. Примеры: 1) у 6-ной Б-к, ист. бол. № 830, левый глаз туберкулезный увеит, зрение равно 0,3, правый глаз здоров, зрение равно 1.0. После пересадки консервированной кожи на левый висок, зрение на правом стало повышаться и к 7-му дню дошло до 2,0, каковым оно оставалось до выписки больного (1 месяц и 10 дней). 2) Б-ной Н-о, ист. бол. № 919. На левом глазу хориоретинит, повидимому, туберкулезный, на правом, здоровом глазу зрение равно 1,2. Через 2 дня после имплантации плаценты под кожу живота зрение здорового глаза поднялось до 1,5, а через 17 дней до 2,0. Таким оно оставалось в течение срока наблюдения (3 месяца). Приведенные примеры с большой наглядностью показывают, что под влиянием тканевых пересадок функции здорового глаза могут повышаться и при том не мимолетно. Пока этот факт твердо установлен в отношении остроты зрения. В лабораториях Института Экспериментальной Офтальмологии ведутся наблюдения в отношении изменений и других функций (цветоощущения, адаптация). Ассистентом Бушмичем исследовано у 17 человек 23 глаза на аномалоскопе Нагеля до и после тканевой пересадки. У 10 испытуемых имелось заболевание одного глаза при другом здоровом, у остальных не глазные заболевания. Нормальное цветовое чувство было выявлено у 16 испытуемых на 21 глазах, дейтераномалия на 2-х глазах. Острая установка до пересадки была в 1 случае. В остальных имелась относительно широкая установка, измеряемая 2-3 делениями винта. При утомлении глаза у 3-х испытуемых удалось вызвать резко выраженную цветовую астиномию, у 14 расширение первоначальной установки. Испытуемым с лечебной целью была пересажена кожа в 8 случаях, слизистая с губы кадавера в 2-х случаях, сосудистая оболочка в 1 случае и имплантирование плаценты под конъюнктиву глазного яблока в 6 случаях. После этого применения консервированных тканей у 14 испытуемых оказалась острая установка. Аналогичные данные получены и в отношении цветовой астиномии. Только в одном случае дейтераномалии цветовая астиномия осталась такой же и у 2-х испытуемых незначительное расширение цветовой установки на аномалоскопе, несмотря на длительное утомление глаза.

16. АТРОФИИ ЗРИТЕЛЬНОГО НЕРВА. Мною и моей школой (Скородинская, Бушмич) проведены наблюдения над лечебной тканевой терапией более 100 случаев атрофий зрительного нерва. Нами, вне всякого сомнения,

установлено значительное терапевтическое действие пересадок кожи, имплантации плаценты, микроклизм из плаценты и межмышечных инъекций рыбьего жира. при этом тяжком заболевании. Успехи получены при атрофиях токсического происхождения на почве интоксикаций (плазмоцид), авитаминоза, при табетических атрофиях, при атрофиях на почве арахноидита и т.д. Подробно эти случаи опубликованы в работе Скородинской (Скородинская 1940) и будут приведены в диссертации, выполняемой Бушмичем. Об лечении атрофии зрительного нерва межмышечными инъекциями рыбьего жира д-ром Скородинской сделан доклад в Академии Наук УССР 1/У1-40г.

16. ТРАХОМАТОЗНЫЙ ПАННУС. На это тяжелое проявление трахомы лечебные пересадки оказывают несомненный эффект и при том часто стойкий. Асс. Костенко опубликовал в № 5 Медицинского журнала 41случай лечебной пересадки консервированной слизистой оболочки губы (гомо и аутопластически) с целым рядом положительных результатов; он же наблюдал 31случай успешной пересадки конъюнктивы склеры (гомопластически). Пример: 6-ной М., ист. бол. № 23242, на обоих глазах трахома Ш, полный паннус, зрение равно 0,02; после операции паннус почти исчез, зрение равно 0,4. Наблюдение 6 и 8 месяцев. Костенко опубликовал 10случаев аутопластической пересадки слизистой губы, во всех случаях слизистая прижила, но как и при гомопластической пересадке, рассосалась в течение нескольких месяцев. Лечебный эффект во всех случаях несомненный, сроки наблюдения от 4 1/2 до 6 1/2 месяцев. Пример: 6-ная К., ист. бол. №5902, амб. 0. М.И.) на правом глазу трахома Ш, мясистый паннус, зрение 0,1, на левом глазу трахома П,Ш, тонкий паннус, зрение 0,3. После операции на обоих глазах трахома Ш, паннус тонкий, зрение 0,75. Срок наблюдения 5 и 6 месяцев. В 7-ми случаях я пересаживал с д-ром Костенко кусочки кожи на поверхность глаза в разрез конъюнктивы склеры с успехом, то же было получено мною и Шейном при пересадке склеры. В одном случае зрение на обоих глазах поднялось с 0,6 до 0,9, паннус исчез, срок наблюдения 5 месяцев. В другом случае зрение поднялось с 0,2 до 0,8 при резком уменьшении паннуса, срок наблюдения 9 месяцев. Успехи получены также при посадке кожи на висок (Костенко). Кроме улучшения процесса в роговице, наблюдался также в большинстве случаев переход трахоматозного процесса конъюнктивы из второго и третьего стадия в четвертый рубцовый. Сотрудник Института Шейн при трансплантации и субконъюнктивальной имплантации консервированной склеры также получил очень благоприят-

ный эффект при трахоматозном паннусе. То же получила и ассистент Гриншоп при имплантации консервированного хряща века.

Скородиная получила успех в 3-х случаях паннуса после лечебной пересадки роговицы; успех получен при трахоме после пересадки конъюнктивы с полоской хряща; мы начали с успехом применять имплантацию плаценты под конъюнктиву при паннусе. Копп пользовался с успехом имплантацией роговицы под конъюнктиву. Вот случай, который особенно поучителен: больной Геккель, заболевший много лет назад, подвергался с 1926 по 1936г. самым разнообразным способам лечения и ряду операций, причем его мясистый паннус, делавший его вполне инвалидным зрение равно 0,01), никакому лечению не поддавался. После пересадки консервированной слизистой оболочки губы трупа наступило через несколько месяцев такое улучшение, что больной начал сам свободно ходить. Контроль через 2 года показал, что паннус рассосался, зрение поднялось до 0,06. Для тканевого лечения трахомы характерно то, что прекращались рецидивы паннуса.

Не имея возможности анализировать здесь материал, я ограничусь указанием на то, что лечебные пересадки представляют из себя сильный терапевтический фактор для трахоматозного процесса на роговице и в значительном числе случаев в конъюнктиве. Этот метод заслуживает всемерного распространения для лечебной борьбы с трахоматозным паннусом - этим социальным злом, дающим нашей родине 20% слепых.

17. КАТАРАКТА. Были испробованы: пересадка кожи на висок, имплантация плаценты под конъюнктиву и имплантация хрусталика под конъюнктиву. Результат недостаточно убедителен.

18. ГЛАУКОМА. Исследования влияния тканевых лечебных пересадок только что начаты и мы имеем с асс. Ершковым только 3 наблюдения.

1) Б-ная У, ист. бол. № 977, 28лет. Глаукома хроническая, типа простой. После имплантации консервированной плаценты под кожу живота острота зрения повысилась с 0,3 до 0,5 (при прежней коррекции миопии в 9,0Д); суточные колебания уменьшились до 4,5 - 5,0мм (до операции они достигали 10,5мм), уровень кривой снизился с 21,5 - 32 до 21,2 - 26,2; темновая адаптация повысилась значительно, почти до нормы. Эффект держался в течение срока наблюдения (5 недель).

2) Б-ная Х., ист. бол. № 941. Хронический увеит, последовательная глаукома. После имплантации плаценты под кожу живота увеит улучшился, зрение повысилось с 0,8 до 1,0, поле зрения значительно расширилось, адаптация повысилась. Колебания давления понизились с 20мм до 8,5, уровень кривой понизился с 27-47мм до 26,5-35,0. Срок наблюде-

ния 1 месяц. Эти данные побуждают к дальнейшим наблюдениям. Подводя предварительные итоги наших наблюдений над лечебными тканевыми пересадками при офтальмологических заболеваниях, я могу сказать, что лечебный эффект их вне всякого сомнения, причем действие лечебных тканевых пересадок сказывается то просветлением бельма или трансплантата, то в остановке воспаления, то в улучшении дегенеративного процесса (кератоконус). Поразительно то, что эффект наблюдается, как при пересадке однородной с заболевшей тканью ткани (роговицы на роговице), так и посадке иной ткани (влияние кожи на процессы в роговице и на поражения внутренних оболочек глаза). Обращает на себя внимание то, что иногда наблюдается действие пересадки не только на подвергавшемся ей глазу, но и на другом. Особенно эффектно такое явление было выражено при кератоконусе. В этом случае количество вещества, поступившего в организм из трансплантата диаметром в 4мм и толщиной в 1/3мм должно было быть крайне ничтожно и, надо полагать, что активные вещества влияют на организм в разведении порядка нескольких миллионов.

Перейду теперь к краткому обзору применения лечебной пересадки тканей при не офтальмологических заболеваниях: наблюдения принадлежат главным образом мне и моей школе, частью другим коллегам, сообщавшим о своих случаях на научных заседаниях или опубликовавших их в печати.

1. ВОЛЧАНКА. Во всех 5 случаях волчанки лица, бывших под моим наблюдением, отмечен благоприятный эффект от пересадки консервированной кожи; уменьшалась краснота, рассасывались узелки, заживали язвы. Особенно эффективно было влияние пересадки кожи около области поражения лица у больной Резниченко, о которой сказано было выше.

Волчанка слизистой полости рта (неба, десен) также поддавалась благоприятному действию пересадки кожи в подчелюстную область в тех 2-х случаях, которые были подвергнуты этому лечению. Мы не можем говорить об излечении, но эффект был несомненный (Вельтер). О благоприятном действии кожной пересадки при язвах полости рта говорил мне проф.

Крамаренко Е.Ю. Блестящий эффект при язвенном туберкулезе на кистях рук, полученный при пересадке кожи, описан выше (Филатов). Рецидива нет вот уже 2 года, на местах язв кожа несомненно регенерировалась. С ассистентом Вассерманом мы констатировали полезный эффект при волчанке от гетеропластической пересадки консервированной кожи кролика. В прениях по моему докладу на областной туберкулезной конференции (Одесса 1938г.) проф. Фельдман, доц. Шмульян и д-р Гольдштейн сообщили о своих совместных наблюдениях над лечением волчанки. У одного больного ребенка с язвами на лице через месяц после пересадки кожи отмечено начало заживления язв, а после 2-й пересадки язвы зажили совсем.

Ребенок был скован, не мог повернуть головы, а потом стал совершенно свободно поворачивать голову; у 2-й больной тоже была язвенная форма волчанки, были большие язвы на щеках, на носу, инфильтраты на губах; через 2 недели началось рассасывание инфильтратов и эпителизация язв, а через 3 месяца все явления прошли. При бугорковых формах волчанки (2 случая) не было отмечено столь сильного эффекта - язвы зажили, но бугорки остались. При плоских формах эффекта не было. На той же конференции проф. Ланда указал на хорошие результаты от лечения люпозного процесса на слизистых оболочках; он отметил исчезновение узелков, иногда окончательное, а иногда временное, до рассасывания пересаженной кожи.

2. ТУБЕРКУЛЕЗ ГОРТАНИ И ТУБЕРКУЛЕЗ ЛЕГКИХ. Из 7 случаев туберкулеза гортани, бывших под моим наблюдением, в 3-х заметного улучшения при посадке консервированной кожи (на шею, в подчелюстной области) не отмечено. В 4-х остальных оно несомненно было. У 6-го М. исчезла дисфагия и улучшился голос. Весьма поучительным является нижеследующий случай туберкулеза гортани и легких.

Больная Ботченко 34лет, в течение 5лет страдает тяжелым прогрессирующим открытым туберкулезом легких. Слева тотальный процесс, справа процесс охватил половину легкого; слева небольшая каверна, кроме поражения легких, имеется туберкулез гортани - язвы на задней стенке и на голосовых связках, повторные кровохаркания. Сильная дисфагия, измучившая больную. 11/XI-1937г. я произвел ей пересадку консервированной кожи на шею, в подчелюстной области. Через 3-е суток дисфагия совершенно исчезла и больная стала свободно есть. Боли не повторяются. Язвы начали очищаться, гранулировать и эпителизоваться. Пересадки были повторены на шею 2 раза. По заключению д-ра Кана, после 4-й пересадки кожи, сделанной 13/IV-38г. на грудную клетку, общее состояние и самочувствие прекрасное; температура, доходившая до операции до 38°, сменилась легкой субфебрильной. Кашель с мокротой и одышкой уменьшились. Аппетит улучшился, резко уменьшилось количество хрипов. Дальнейшее улучшение процесса в гортани. Прибавка в весе. Через месяц после 4-й пересадки кожи состояние больной несколько ухудшилось: появилось много хрипов, обилие мокроты, температура поднялась до 38°. 23/V-38г. 5-ая пересадка в межлопаточной области. Снова улучшение, еще более резкое, количество мокроты уменьшилось с 300к.с. до 30к.с. в сутки. Почти исчезла одышка, кашель, появилась бодрость, аппетит, крепкий сон, хорошее жизнерадостное настроение. Гематологические данные значительно улучшились (уменьшение лейкоцитоза до 10.000),

уменьшение нейтрофильного ядерного сдвига, который стал регенеративным, некоторое нарастание лимфоцитоза (РОЗ упала с 38 до 15мм). Совокупность указанных данных свидетельствует об огромном функциональном и объективно констатируемом улучшении. В течение 1938 и 1939 годов у больной, живущей в неблагоприятных условиях и не бросающей службу (бухгалтер) бывали периоды ухудшения, опять поддававшиеся повторным пересадкам. Почти 2 года больная, обреченная на гибель, благодаря начавшейся дисфагии, поддерживалась пересадками в удовлетворительном состоянии. +/

Этот случай дает все основания к дальнейшему испытанию метода пересадок при туберкулезе гортани и легких. В случаях туберкулеза гортани, которым сделана пересадка кожи, в 3-х улучшения не было, а в 3-х оно было. У одного из них исчезла дисфагия.

От д-ра Томашевского из Мары (Мерв) я получил письмо, в котором он сообщает мне, что во всех 11 случаях открытого туберкулеза легких, в которых он применил мой метод лечения, он получил исчезновение мокроты, бацилл, ночных потов и констатировал прекращение лихорадки.

3. ЭКСПЕРИМЕНТАЛЬНЫЙ ТУБЕРКУЛЕЗ У ЖИВОТНЫХ.

а) Язвенный туберкулез кожи. Кролику с экспериментальным язвенным туберкулезом, занимавшим почти всю голову, на шею посажена консервированная кожа другого кролика; улучшение началось на 3-й день, в 10 дней все язвы зажили (Баженова и Глейberman). По дальнейшим исследованиям асс. Глейbermana, консервированная кожа, пересаженная кролику при туберкулезе кожи, вызывает быстрое заживление язв (в 12-14 дней), тогда как у контрольных заживление наступает не раньше конца 2-го месяца.

б) Влияние трансплантации консервированной кожи на течение туберкулезного процесса в эксперименте на животных. Глейberman вместе со мной показал, что под влиянием трансплантации консервированной кожи в организме свинки происходит глубокая перестройка. Развитие туберкулезного процесса после пересадки сильно отличается от такового у контрольных животных. У последних при вскрытии печень, легкие, селезенка сильно поражены туберкулезными очагами, тогда как после трансплантации можно найти только отдельные узелки; морфологические и биологические свойства бацилл меняются; выживаемость свинок, которым туберкулезные бациллы вводились через сутки после пересадки кожи, падала, что можно объяснить предположительно освобождением эндотоксинов вследствие лизиса бактерий.

+/ Больная через 2 года умерла от туберкулезной пневмонии; условия ее жизни были очень плохими.

73

Эмульсия консервированной кроличьей кожи вызывала, будучи вприсну-
та под кожу, продление жизни у кроликов, погибавших от генерализова-
нного туберкулеза.

Вышеизложенные данные в связи с данными, касающи-
мися туберкулезных поражений глаз, с несомненностью говорят за то,
что пересадка и имплантация консервированных тканей сильно стимули-
руют организм в его борьбе с последствиями туберкулезной инфекции.

4. ЯЗВЫ КОЖИ. Заживление язв под влиянием лечебной пересадки кон-
сервированной кожи наблюдалось мною и другими коллегами. Так, проф.
А.М. Мещанинов наблюдал успех при язвах на культе после ампутации.
Заживление трофических язв на голени наблюдал доц. Ю.Ю. Крамаренко
(Киев). Д-р Скляник из клиники проф. П.А. Наливкина (Одесса) в пре-
дних по моему докладу на туберкулезной конференции сообщил о 6 случа-
ях трофических язв голени и стопы; в 4-х прекрасный результат -
заживление язв, дотоле не поддававшихся лечению, в одном случае яз-
ва зажила на половину. Проф. Соколов сообщил о 6 очень тяжелых случа-
ях язв, в которых пересадка дала необычайный эффект, при наличии,
однако, рецидивов. Случаи клиники проф. Соколова опубликованы д-ром
Броверманом. О благоприятных результатах сообщают также и проф. Ба-
риштейн и проф. Ланда. Асс. Шмульян описал случай торпидной язвы
колена, длительностью в 2 1/2 года. Подвижность в коленном суставе
была ограничена рубцами травматического происхождения. После ауто-
пластической пересадки консервированной кожи быстрый эффект. Язва
зажила за 17 дней. Плотность рубцов уменьшилась с 10го дня и движе-
ния значительно увеличились. После новой травмы появилась новая яз-
ва вблизи прежней. Повторение пересадки дало быстрый эффект.

5. ГУММОЗНАЯ ЯЗВА. Большая язва на голени при никогда нелеченном
дразе. После пересадки кожи около язвы последняя быстро начала за-
живать и к 21-му дню была близка к полному заживлению. К сожалению,
в дальнейшем наблюдение было ^{отчасти} испорчено присоединением (без моего ве-
дома) специфического лечения. Язва зажила окончательно тонким, неспа-
янным с костью и не стянутым рубцом. (Фото на табл. 37).

6. ЛЕПРА. Совместно с асс. Шевалевым и д-ром Клопенко мы отметили
благоприятное влияние пересадки консервированной кожи (гомопластиче-
ски) при трофических язвах и язвах вследствие распада гранулем у ле-
прозных больных; этот эффект не был продолжительным - через 2-3 ме-
сяца наступали рецидивы. Пересадка кожи на висок дала хороший успех
в случаях лепрозного ирита. Большая часть миллиарных лепром радужки
рассосалась, острота зрения поднялась и в течение 5 месяцев наблюде-
ния рецидива не было (тогда как до операции таковые бывали часто).

Д-р Лепехов из Краснодара сообщил мне о благоприятных эффектах лечебной пересадки кожи у лепрозных больных. Эти данные кладут начало для дальнейших исследований.

7. РУБЦЫ. В 2-х моих случаях рубцы после ожогов после применения пересадки кожи около рубцовой области дали значительное рассасывание рубцов. У больного Сакшнайдера вследствие грубых рубцов (после ожога) кисть правой руки и пальцы были сильно затруднены в движениях. После пересадки кожи на тыл предплечья больной уже через 3 недели здоровался со мною за руку, через 2 месяца он вернулся к своей профессии маляра и продолжает работать уже 2 года. Больной демонстрирован в Украинской Академии Наук. У больного с рубцами кисти после туберкулеза наблюдалось лишь незначительное рассасывание. Совместно с асс. Вельтер мною описан следующий случай рассасывания рубцов после туберкулеза: 6-но Дьяков, ист. бол. № 341. На шее от одного сосцевидного отростка до другого тянутся гипертрофические рубцы, келоидные, с отдельными папилломатозными разражениями; рубцы остались после туберкулезных язв и свищей. Из-за рубцов больной не может отклонять голову назад больше чем на 85° . После аутопластической пересадки консервированной кожи значительное рассасывание рубцов и разражение с размягчением и уплощением рубцов; через 3 недели отклонение головы стало возможным уже под углом 120° . Рассчитывая на рассасывание рубцов, мы с асс. Ершковым применили при рубцовом вывороте века аутопластическую пересадку консервированной кожи. Хотя рубцы не были удалены, а только надрезаны, эффект пересадки был отличным. То обстоятельство, что спустя 2 месяца веко сохранило правильное положение, говорит за то, что наши надежды на рассасывание оправдались. В прениях по моему докладу в Академии Наук 3/У11-38г. д-р Скосягоренко сообщил об очень благоприятном действии консервированной кожи на рубцы, которые размягчаются и рассасываются; дополнительные ортопедические мероприятия позволяют в значительной степени улучшить движения. Он получил прекрасный эффект при Дюпюитреновской контрактуре от пересадки кожи в комбинации с ортопедическими упражнениями. Проф. Соколов в прениях на туберкулезной конференции отметил значительное расторможение рубцов; он добавляя, впрочем, в некоторых случаях лечение гальвано-грязью. Один больной с рубцами кисти после ожога стал полностью трудоспособным.

8. ЯЗВА ЖЕЛУДКА. Совместно с доц. Б.Н.Кранцфельд мы наблюдали хороший эффект от пересадки консервированной кожи в подложечной области. Уже через двое суток исчезли боли и изжоги, через месяц и 10

дней при отсутствии жалоб и прежних объективных данных (болевых зон и точек), при отрицательной реакции на кровь в кале и отличном общем состоянии больной выписана на работу. Через 2 месяца, после большой погрешности в диете (много свиного сала и селедки) возобновились боли и тошнота. После повторной пересадки кожи - опять улучшение, ^{продолжительность наблюдения} ~~постоянная~~ 3 1/2 месяца. Болевых точек нет. Рентген через 3 1/2 месяца после 2-й операции, болевых точек нет, через час в желудке следы бария. Контуры луковицы и пилоруса нормальны. Рентгеноскопия желудка до операции. Слизистая в норме, разветвление стенок постепенное. Болевая точка в области пилоруса. Через час в желудке осталось 20% бариевой каши. Неправильные контуры в области пилоруса и луковицы. Через 24 часа весь барий находится в толстых кишках до сигмовидной кишки. Опоржнение толстых кишек замедленно. Заключение: парапилорическая язва.

В прениях по моему докладу в Украинской Академии Наук доц. Б.Ю. Крамаренко сообщил о случае тяжелой язвы с успехом леченной пересадкой.

9. ЯЗВА ДВЕНАДЦАТИПЕРСТНОЙ КИШКИ. Я наблюдал значительный эффект от пересадки кожи при язвах кишек. Примеры: 1) Б-ной А., ист. б. №12, направленный к нам с диагнозом язвы двенадцатиперстной кишки проф. Маршалковичем и им наблюдавшийся до и после операции: справа в эпигастриальной области живота ясно выраженный дефанс, в этой же области положительная болевая точка, Мендель - положительный; рентгеноскопия - на передней стенке 12-перстной кишки - ниша. 11 лет страдает сильными болями в области желудка натощак и через 1-1 1/2 часа после еды, последние 2 года они бывают ежедневно. После пересадки консервированной кожи боли исчезли через 24 часа и не возобновлялись в течение всего периода наблюдения (8 месяцев). Живот мягкий, дефанса нет, болевых точек нет, Мендель слегка положительный. Работоспособность восстановлена. 2) У второго больного была язва тощей кишки с сильными болями и значительным истощением, возникшая после операции гестроцистеростомии. Через 3 дня после пересадки кожи на живот - исчезновение болей, которые не возвращались в течение 9 недель, до случайной смерти больного. На вскрытии прободения язвы не обнаружено.

10. ФУРУНКУЛЕЗ. Для лечебной пересадки был взят случай упорного фурункулеза 17-летней давности, осложненного папулонекротическими туберкулидами. После пересадки рецидива нет вот уже 1 1/2 года; те фурункулы, которые были у больного в момент пересадки, исчезли в 4 дня, вместо 1-1,5 месяца, как это бывало раньше. Туберкулиды на руках исчезли, но через 5 месяцев снова появились. До лечебной пересадки больной за 17 лет болезни испытал 26 методов лечения без пользы; только

гелнотерапия и sulfur iodat. в гомеопатической дозе дали ему светлые промежутки по 3 месяца. У него было несколько сот фурункулов, 15 карбункулов, 7 гидроаденитов (Филатов, Вельтер).

11. АКНЕ ВУЛГАРИС. С асс. д-ром Вельтер мы наблюдали эффект весьма хороший от лечебных тканевых пересадок (плацента).

Б-му Н-до (ист. б. 919), 22 лет по случаю хориоретинита была сделана имплантация плаценты под кожу живота. Как побочное явление после операции можно было отметить очищение лица от массы прыщей и побледнение многочисленных пигментированных рубчиков. За 2 1/2 месяца рецидива нет, тогда как до операции прыщи высыпали каждый день. Из других 4-х больных только у одного не получено успеха.

12. КРАСНАЯ ВОЛЧАНКА. Вместе с асс. Вельтер мы наблюдали случай красной волчанки, развившийся на 4-м месяце беременности. Процесс захватил лоб, нос, обе щеки в виде бабочки, лавую ушную раковину, руки и верхнюю часть груди. Резкие границы с выраженным валом, с гиперкератозом и местами с атрофией; на голених - явления эритроцианоза. После родов процесс не ослабел, обычное лечение пользы не принесло. После пересадки кожи на грудь и на область правого яичника (через 8 месяцев) резкое улучшение, ныне, через 1 год и 3 месяца осталось лишь 4 небольших пятнышка, явное улучшение эритроцианоза. Улучшение менструаций (табл. 33-34).

13. НЕЙРОДЕРМИТ. Проф. Ланда сообщил мне, что в 3-х случаях он наблюдал хороший лечебный эффект от пересадки консервированной группной кожи при нейродермитах.

14. СКЛЕРОДЕРМИЯ. Во всех 4-х случаях склеродермии, бывших под моим наблюдением, наступило улучшение процесса, в 2-х очень большое. У девочки Д. со склеродермией левой верхней конечности (до плеча включительно) уменьшилась регидность кожи, угол разгибания в локте увеличился с 147° до 164°, об'ем руки увеличился, движение пальцев значительно растормозилось (наблюдение 2 года), кожа была посажена на плечо. У больной Потаповой склеродермия занимала наружную половину плеча. Вокруг главного фокуса много мелких очагов дегенерации, кожа плотна, не берется в складку, движения руки не свободны. Под влиянием повторных пересадок кожи процесс не только не прогрессирует, как было раньше, но явно ведет обратно и ныне (через 1 1/2 года) большинство очагов исчезло и регидность кожи сильно уменьшилась.

Проф. Ланда наблюдал 2 случая благоприятного влияния пересадки кожи при склеродермии. У одной из этих больных появились менструации, которые отсутствовали 9 месяцев.

15. ПСОРИАЗ. Я наблюдал 2 случая применения консервированной кожи. В

одном из них при универсальном псориазе непосредственный успех был получен только в областях кожи, близких к местам пересадки. Но через месяц почти все тело больного очистилось; измученный долголетней болезнью, больной был очень доволен результатом пересадки; позднее у него наступил частичный рецидив. Во 2-м случае, при псориазе на предплечьях, наступило значительное улучшение. Проф. Ланда сообщил о 2-х случаях псориаза; в одном наступило улучшение, во втором после 2-х пересадок все явления исчезли.

16. КОЖНЫЙ РАК. В 2-х из 4-х случаев посадки кожи было получено лишь незначительное кратковременное улучшение. В третьем случае дело шло о больной с двумя раковыми опухолями: губы и щеки. После удаления рака щеки и пересадки на дефект консервированной кожи началось несомненное улучшение рака губы: опухоль уменьшилась в объеме, движения губы стали более свободными, язва приобрела более ровное дно и стала покрываться хорошим эпидермисом; к сожалению, пересаженная кожа подверглась некрозу; когда она отторгалась, операционный дефект быстро зажил и начался рецидив на губе: вновь появилось изъязвление.

В 4-м случае при раке глазницы и века также наблюдалось (при повторных пересадках) частичное покрытие раковой язвы эпидермисом. Большая исчезла из под наблюдения. При рентгеновском дерматите, комбинированном с раком, успеха не было.

17. РАДИКУЛИТЫ. Превосходный эффект пересадки кожи при ишиасе был продемонстрирован д-ром Скосогоренко на заседании в Украинской Академии Наук в прениях по моему докладу. Асс. Вельтер и д-р Башинская наблюдали в клинике академика Маркелова больную с ишиасом. У нее имелся небольшой парез левой нижней конечности с атрофией, арефлексией и сильными болями в пояснице и в левой ноге, особенно в области левой пятки, вследствие чего она находилась в постели 2 1/2 месяца. Эффект от пересадки консервированной кожи наступил через 24 часа и через 3 дня больная могла ходить без посторонней помощи. Наблюдение 1 месяц и 3 нед.

18. ТРАВМАТИЧЕСКИЙ НЕВРИТ ТРОЙНИЧНОГО НЕРВА. Асс. д-р Гриншпун описала следующий случай: травматическое поражение тройничного нерва. Б-ная Г., 21 год, ист. б. 746. Невропаралитический кератит на обоих глазах, хронического течения, без изъязвлений; хронический неврит обоих тройничных и лицевых нервов. Полное отсутствие чувствительности в области всех ветвей тройничных нервов, паралич лицевой мускулатуры. 3 года тому назад тяжелая травма головы вагонеткой. Пересадка кожи в области сосцевидных отростков была сделана дважды. Результат: в течение 3-х месяцев восстановление чувствительности от ушей до середины лица, заметное улучшение движений в околоротовой, фронтальной и орби-

кулярной мускулатуре. Муть роговицы настолько уменьшилась, что стало возможным разглядеть зрачок, чувствительность роговицы без изменений, зрение повысилось с 0,01 до 0,02.

19. ВЛИЯНИЕ НА ОБМЕН САХАРА. Совместно с асс. Можаровской я наблюдал влияние пересадки кожи при диабете. У 6-ной Р., ист. б. 7721, имелась глаукома, подлежащая операции, однако, ее нельзя было сделать из-за наличия пневмококков в конъюнктивальном мешке и из-за диабета. Под влиянием пересадки кожи сахар крови снизился с 295мгг% до 131мгг%. Количество белка снизилось в моче с 1,32% до 0,1%; сахар в моче с 3,4% упал почти до 0; уменьшилось чувство жажды (вместо 12 стаканов 3-4 в день). Пищевой режим, установленный до операции, не менялся в течение периода наблюдения (1 1/2 месяца). Повысилось зрение с 0,4 до 0,6 и с 0,2 до 0,5.

При впрыскивании кроликам экстрактов из неконсервированной кожи получается снижение сахара, которое более заметно после экстрактов из консервированной кожи. Под влиянием имплантации консервированной плаценты сахар в крови понижается.

20. БРОНХИАЛЬНАЯ АСТМА. Совместно с д-ром Циклисом мы наблюдали случай бронхиальной астмы 15-летней давности. Аллергены - холод, запах жареного масла. Временами приступы повторяются ежедневно. Такие периоды частых приступов длятся 3-4 недели. Одышка никогда не прекращается. После пересадки консервированной кожи улучшение наступило через 2 дня, приступы прекратились. Через 3 1/2 месяца сделана вторая пересадка. Вот уже 9 месяцев приступов нет.

Из остальных 3-х случаев астмы в двух получено значительное уменьшение числа и продолжительности приступов.

21. РАССТРОЙСТВА МЕНСТРУАЦИЙ. В нескольких случаях, в которых производилась пересадка кожи по поводу тех или иных заболеваний, мы наблюдали попутно влияние на менструации; у женщины со склеродермией 49 лет, потерявшей месячные 9 месяцев тому назад, они появились и пришли 4 раза регулярно. У иных женщин исчезали явления дисменореи.

22. РЕГЕНЕРАЦИЯ. Трансплантация консервированной кожи вызывает ускорение регенерационного процесса. У взрослого тритона отсекалась ступня задней ноги; через 4-5 дней пересаживался на бедро кусочек кожи, взятой с брюшка другой особи, кожа предварительно выдерживалась при T° + 2. Без посадки кожи регенерационный киль высотой в 1мм появлялся через 39 дней, а при посадке кожи через 29 дней.

Экспериментальное исследование, произведенное асс. Янык, о влиянии гомопластической пересадки консервированной на холоду (+ 4°C) кожи на заживление кожного дефекта у лягушки показало, что эпителизация

рани, Уплотнение ее соединительной ткани и пигментация происходит значительно быстрее в случаях подсадки консервированной кожи сроком консервации от 3-х до 10 дней. Свежая кожа, как и кожа, консервированная короткими сроками (1-2 дня), также обладает активностью в отношении заживления раны, но значительно меньшей, чем при консервации более длительные сроки.

Лабораторные исследования.

Биохимические изменения в роговице при ее консервации на холоду уже затронуты выше (стр. 52). Приводим здесь некоторые дополнительные данные (Шестерикова, Розенфельд, Гелелович, Ионова).

При изучении окислительной системы роговицы и хрусталика было обнаружено наличие довольно активной каталазы, значительных количеств глутатиона и аскорбиновой кислоты, при чем количество указанных ингредиентов в значительной мере подвержено сезонным колебаниям. Наши, а также литературные данные об отсутствии в хрусталике диафоразы, цитохромов и о ничтожном содержании в нем витамина B₂ (Эйлер), а также наличие в нем кодегидразы 1, легидазы лимонной и яблочной кислот (Краузе) заставляет предполагать, что при окислительных процессах в хрусталике и роговице превалирует активирование водорода, при чем последним акцептором водорода является молекулярный кислород. Наличие стойкой и активной каталазы обеспечивает, повидимому, разрушение образовавшейся при этом перекиси водорода.

Изучение влияния консервирования на окислительные процессы в роговице и хрусталике показало, что активность каталазы при консервировании мало изменяется, общее количество глутатиона и количество его редформ постепенно снижается, при чем перехода последней в оксиформ не наблюдается. Общее количество аскорбиновой кислоты при консервировании не меняется, но заметно снижается количество ее редформ при одновременном повышении содержания дегидро-аскорбиновой кислоты, достигающей к концу консервирования значительных размеров. Можно думать, что интенсивность окислительных процессов в роговице и хрусталике сохраняется до конца исследованных сроков консервации.

На основании приведенных выше и здесь данных можно прийти к заключению, что при консервации глаз при T° + 3 - + 5°C в течение 12-14 дней в роговице происходят характерные изменения, сводящиеся к следующему: уменьшение количества нерастворимого и растворимого белка, увеличение количества остаточного азота, уменьшение концентрации гликогена с одновременным нарастанием количества молочной кислоты, уменьшение содержания жиров и накопление кетоновых тел, одним словом, наблюдается картина, характерная для аутолиза. Важно отметить, как тот факт, что наибольшие сдвиги наблюдались на 6-8 день консервирования, так и

и тот факт, что активность гидролитических и окислительных ферментов сохранялась до конца консервирования, что лишний раз подтверждает взгляд о сохранении жизнеспособности консервированных тканей. По вопросу о влиянии консервированных тканей на организм и т.д. можно прийти к заключению, что особых сдвигов в показателях крови под влиянием всех вышеуказанных воздействий не наблюдается: количество сахара, остаточного азота, холестерина, активности амилазы и миазы колеблется в небольших пределах. Отмечается только довольно заметное активирование каталазы в большинстве исследованных случаев под влиянием пересадки кожи, подсадки плаценты и ин"екций рыбьего жира. Наконец, третья серия работ направлена к разделению консервированных тканей на отдельные фракции и последующему изучению этих фракций на различных тестах. Эта работа только начата. Предполагается получить из консервированной плаценты и других тканей различные белковые фракции, липоидные вещества, экстрактивные вещества и т.д. и затем изучить их действие на следующих показателях: рост тканевой культуры, изолированное сердце, лапка, кишка и изучить их действие на клиническом материале. Изучение этих отдельных фракций позволит выяснить, с какой фракцией связаны "факторы консервации".

Лаборатория физиологии нашего Института (проф. Файтельберг) работает над проблемой "Влияние пересадки консервированной кожи на работу железистой ткани." Эта проблема распадается на несколько тем. Определенные результаты уже получены в работе на тему: "Влияние пересадки консервированной кожи на отделительную работу желудочных желез."

По 1-й теме под опытом находятся 9 животных с изолированным желудочком по Павлову. В качестве возбудителя сокоотделения служат пищевые раздражители: молоко, мясо. После выведения нормы секреции на пищевые раздражители и определения кислотности сока, количества хлоридов, переваривающей силы и латентного периода, - одним животным производилась пересадка консервированной кожи 6см x 4см, другим - такого же размера дефект в область эпигастрия.

Полученные предварительные данные (на 6 собаках) показывают, что пересадка консервированной кожи вызывает на 3-й день увеличение количества отделяемого сока, удлинение периода сокоотделения, некоторое увеличение кислотности желудочного сока, увеличение выделения хлоридов, увеличение общего количества белковых ферментных единиц. У животных с дефектом кожи подобных сдвигов не отмечали.

Ассистент Баженова, изучая влияние подсадки консервированной ткани на рост свежей роговицы, получила следующие результаты:

1. При эксплантации свежей роговицы рядом со свежей и консервированной с консервированной в те же сроки оба кусочка растут одинаково, совершенно самостоятельно, но рост их значительно меньше, чем в культурах из роговицы без подсадки.
2. Подсадка к свежей роговице роговицы, консервированной от 1 до 10 суток, сопровождается по мере увеличения сроков консервации все большим усилением роста одного из кусочков и ослаблением роста другого.
3. При консервации подсаженного кусочка до 4-х суток лучше растет свежая роговица, начиная с 5 суток преобладает рост консервированной и после 6 суток до 9 включительно растет только консервированная, при чем рост ее значительно больше, чем обычно.
4. При подсадке роговицы, консервированной 10 суток и выше, картина меняется снова и при том очень обширно начинает расти свежая роговица, в то время как со стороны консервированной отмечается полное отсутствие роста.
5. Подсадка к свежей роговице кусочков роговицы, убитой сухим жаром при температуре 100° в течение $1/2$ часа, как бы продолжает последнюю группу опытов, так как вызывает также рост свежей роговицы, но обладающий такой интенсивностью, что зона его распространяется и на подсаженную роговицу, охватывая ее не только с ближайших сторон, но и с противоположной. Таким образом, консервация роговицы вызывает в ней какие-то изменения и способствует накоплению веществ, влияющих на соседнюю свежую роговицу, при чем сроки консервации меняют характер этого взаимодействия между одной и другой роговицей.

Изложенный выше материал с несомненностью показывает, что пересадка сохраненных на холоду тканей - роговицы, слизистой оболочки губы и глаза, сосудистой оболочки (с сетчаткой), печени, плаценты - дает терапевтический эффект. Он проявляется то в форме просветления ткани (роговица), то в форме рассасывания рубцов и организованного экссудата, то в виде восстановления упругости (роговица, кожа при склеродермии), то в форме усиления регенерации (заживления язв, скорения роста ампутированной конечности у тритона), то в форме усиления функций (повышение остроты зрения, регуляция менструаций).

Эффект наблюдается не только при гомопластической пересадке, но и при аутопластической пересадке тканей (напр. кожи, слизистой оболочки). +/
Ввиду малочисленности материала я пока не могу высказаться определенно, влияет ли аутопласти-

+/ По тем 2-м случаям, в которых применен гетеропластический материал, несомненно действие и последнего, но этот вопрос не разработан.

ческая пересадка так же сильно, как гомопластическая, но она во всяком случае дает эффекты. Если бы оказалось, что аутопластическая пересадка дает такой же эффект, как и гомопластическая, то, конечно, весь метод выиграл бы в своей простоте. Так как гомопластическая пересадка сопряжена с ответственной задачей - исключения у донора (труп или другой пациент) сифилиса и других инфекций. Есть некоторое основание думать, что кожа трупа действует сильнее, чем кожа другого пациента. Я полагаю, что в этих условиях кожа претерпевает один из тех сдвигов, которые отмечены Юдиным и его школой в отношении крови.

М е т о д и к а в з я т я к о ж и у т р у п а. Кожа двукратно обмывается мыльным спиртом, после мыльного спирта осушается насухо; троекратно обмывается раствором цианистой ртути 1:2000 или свежим водным раствором бриллиантовой зелени 1:500 (в последнее время мы применяем баккалин - смесь бриллиантовой зелени с раствором хинозола.)

Применение 1%-го спиртового раствора бриллиантовой зелени в условиях морга неудобно. Можно, конечно, применять и другие дезинфицирующие вещества. Кожа берется из области живота между мечевидным отростком и пупком. Иссеченный лоскут кожи 3-4раза обмывается свежим водным раствором бриллиантовой зелени 1:500, кладется в стерильную банку и ставится в ледник на поверхность льда. Лед надо подбавлять в ледник 2раза в сутки. По истечении срока консервации (не менее 6 суток) банка с кожей подается в операционную, будучи на половину обложена льдом. Перед самым использованием для операции кожа обмывается бриллиантовой зеленью (водной 1:500) и срезается подкожная клетчатка; кожа кладется на тугов марлевую подушечку, на которой из нее удобно иссекать куски. Пока кожа хранится на леднике - производятся реакции на ляс крови трупа, взятой из сердца. Если хотя бы одна реакция сомнительна, кожа забраковывается. Д-р Глейberman и д-р Вельтер осветили на основании литературных данных вопрос о передаче сифилитической и других инфекций (малярия, корь, сыпной тиф) от донора реципиенту при передвиганиях крови. Работами Оганесян, Залкинд, Кудрявцевой, Скундиной, Альтгаузена установлено, что сифилитический вирус при хранении на холоду в трупной или цитратной крови разрушается через 2-5суток. При прибавлении соляно-кислого хинина - через 3суток (Оганесян, Залкинд).

Сотрудниками нашего Института Вельтер и Глейbermanом в эксперименте на животных прослежена судьба сифилитического вируса в тканях при консервации их на холоду, соответственно с методикой, которая применяется в Украинском Институте Экспериментальной Офтальмологии. Исследования велись в 3-х направлениях: ультрамикроскопически, биологически, серологически.

83

чески, при этом установлено:

1) Бледная спирохета при консервации ее в тканях на холоду претерпевает в первые же дни резкие изменения:

а) активность движения у большинства бледных спирохет ^{уменьшается} ~~исчезает~~ после суточной консервации и вовсе отсутствует после консервации в течение 3-х суток.

б) Количество бледных спирохет резко снижается уже через день после консервации, через 5 суток спирохеты вовсе исчезают.

в) Вирулентность бледных спирохет резко падает на 3-и сутки, а на 4-й день консервации инфекция ни в одном случае не наступала.

2) Реакция Вассермана оказывалась положительной у кроликов, зараженных сифилитическим материалом в течение первых 4-х дней консервации и отрицательной при консервации больших сроков.

3) Для практических целей следует пользоваться материалом с длительностью консервации не менее 5-ти дней. Такая длительность, повидимому, достаточна для предупреждения возможной инфекции сифилиса. Техника пересадки кожи. В моей практике она имеет 3 разновидности: 1) по вырезанию у пациента куска кожи (около 16-25 см²) на дефект переносится соответствующей величины кусок консервированной кожи (без подкожной клетчатки) и удерживается перекидными швами; 2) трепаном (фиг. 35), диаметр коронки которого равен 12 см и ножницами иссекается несколько кусков кожи (6-16) у пациента;



/Фиг. 35/

На дефекты кладутся куски кожи трупа, иссеченные трепаном несколько большего диаметра (14 мм) ^{-16 мм}; перекидные швы; 3) иссекается кусок кожи в форме узкого овала; кожа по краям дефекта подсепааровывается, на дефект кладется овальный кусок кожи донора; перекидные швы; кожа

хозяина слегка находит на пересаженный кусок; 4) при имплантации кожи кусок ее вводится в карман отсепарованной кожи. Я предпочитаю накладывать не повязку, а проволочную шину, поверх которой накладывается бинт; ежедневно — смазывание области операции 1% спиртовым раствором бриллиантовой зелени. Техника консервации и пересадки кожи для пересадки от живого донора (или при аутопластике) аналогичны.

Техника хранения плаценты и других тканей аналогична технике хранения кожи. Имплантация плаценты под кожу делается по такой схеме: интрадермальная инъекция новокаина, надрез кожи в области инъекции, введение длинной иглы шприца под кожу и обильные инъекции новокаина. Ободострый нож проходит под кожу, взятую в складку и боковыми движениями его делается подкожный карман; не выпуская складки, вынимают нож и проводят через края разреза шов; не выпуская складки, проводят под кожу в карман цилиндрическую трубку, набитую кусочками плаценты; содержимое ее, не выпуская складки, проталкивают в карман шомполом; в момент вынимания цилиндра шов завязывается.

Под конъюнктиву глазного яблока имплантация консервированной плаценты производится аналогичным образом. В образованный под конъюнктивой большого глаза при помощи ножниц карман из трубочки проталкиваются шомполом 2-3 кусочка плаценты. Края конъюнктивального разреза стягиваются швом. Также несложна и пересадка на глаз трупной консервированной слизистой. Лоскут величиной 1 см x 0,5 см пересаживается в разрез конъюнктивы большого глаза выше лимба на 4-5 мм и прикрепляется к сухожилию верхней прямой мышцы кетгутowym швом.

При применении консервированной плаценты в виде микроклизм, плацента перед употреблением механически размельчается и 3-6 грамм ее разбалтывается в 35-40 см³ физиологического раствора и в виде эмульсии вводится с помощью резиновой груши в прямую кишку больного. Курс лечения состоит обычно из 6-10 микроклизм, принимаемых через день. Как правило, я до сих пор пересаживал кожу и другие ткани по близости от области поражения. Я исходил при этом из того факта, что улучшение процесса начинается обычно вблизи от посаженного материала; несомненно, однако, что хотя и есть преимущественно местное действие, но во всяком случае имеется действие трансплантата и через организм. При поражении внутренних органов я иногда придерживаюсь Гедовских зон, считаясь с возможным участием нервной системы.

КОНСЕРВИРОВАННАЯ КОЖА, КАК ПЛАСТИЧЕСКИЙ МАТЕРИАЛ.

Изягая вопрос о пересадке консервированной ткани для лечебных целей, а, естественно, не могу оставить в стороне и вопроса о судьбе этих тканей. Те ткани, которые подвергаются имплантации, несомненно рассасываются; рассасываются также и некоторые из тех тканей, которые подвергаются трансплантации; так, например, слизистая оболочка губы при гомопластической пересадке, а также и слизистая оболочка склеры, посаженные в дефект конъюнктивы склеры, рассасываются.

Что касается кожи, то вопрос о конечной судьбе трансплантата, посаженного в дефект кожи, еще недостаточно изучен гистологически. Но уже и по тем данным, которые у нас имеются, можно считать, что в главной своей массе трансплантат рассасывается, причем в нем исчезают волосные луковицы и железистые образования.

Однако, следует подчеркнуть, что рассасывание кожного трансплантата совершается при применении консервированного материала гораздо медленнее, чем при применении неконсервированного гомоматериала.

Клинические наблюдения над гомотрансплантацией консервированной кожи показывают нам следующее: трансплантат в течение нескольких недель ведет себя безусловно лучше, чем неконсервированный гомотрансплантат и даже лучше, чем свободный неконсервированный аутоглотрансплантат. На нем не отмечается явлений экзематизации, через несколько недель поверхностные слои трансплантата обычно начинают превращаться в сухую корку, которая по краям отстает от подлежащей ткани, имеющей нежно розовый цвет. В конце концов корка отделяется по всей площади, занятой трансплантатом, и дефект, который им был закрыт, оказывается зажившим при посредстве бледнорозовой гладкой тонкой ткани, которую нельзя без оговорок обозначить наименованием "рубцовой". Эта ткань легко образует складочки, а главное она во многих случаях не обнаруживает тенденции к сморщиванию и в течение ~~одного~~ ^{одного-двух} месяцев величина и форма площади, занятой трансплантатом, остается без изменений. Через много месяцев величина бывшего трансплантата оказывается несколько уменьшенной, но искажения формы его не наступает. Участок приобретает желтоватую окраску и принимает тот вид, который свойственен дефектам, давно покрытым эпидермисом по Тиршу. Волос и желез, как правило, нет, но иногда появляются несколько кожных волосков. От этого хода жизни трансплантата консервированной кожи бывают и отступления. Быстрое омертвление трансплантата бывает в исключительных случаях - при грубом нарушении тех-

ники трансплантации (недостаточная остановка крови и т.п.).

В некоторых случаях происходит несомненное рубцевание дефекта под трансплантатом, даже с образованием келоидов в местах, к последним расположенных. В отдельных случаях на трансплантате не образуется упомянутой выше сухой корки и через многие месяцы трансплантат продолжает сохранять желтую, свойственную коже, окраску с потерей, однако, кожных образований ~~и~~ волос, желез. Я наблюдал случай, где у больной кожа после гомотрансплантации сохранила такой вид более полутора лет.

Я полагаю, что при пересадке консервированной кожи имеет место рассасывание трансплантата, с замещением исчезающих элементов его не рубцовой тканью в общепринятом смысле, а регенерированными соединительно-тканными элементами окружающей кожи и эпидермиса последней.

Я допускаю и сохранение в некоторой степени элементов самого трансплантата. При гетеротрансплантации кожи, консервированной на холоде (от кролика к человеку) я наблюдал хорошее непосредственное приживание кроличьей кожи: на последней выросли длинные белые волосы. Через несколько недель трансплантат постепенно начал замещаться упомянутой "полурубцовой" тканью.

Вопрос о судьбе гетеро и гомотрансплантатов консервированной кожи подвергается в нашем Институте в настоящее время изучению.

Выяснение судьбы трансплантата представляет огромный теоретический интерес, но существует и еще одна важная сторона в вопросе о судьбе трансплантата — это сторона клиническая, чисто практическая: возможно ли применение гомотрансплантации кожи с пластическими (а не лечебными) целями?

Старинная мечта хирургов о замещении дефектов кожи гомотрансплантацией кожи до сих пор не осуществлена, но и не похоронена окончательно и от времени до времени делаются попытки тем или иным способом улучшить условия для приживания гомотрансплантата кожи. Недавно были проведены исследования по этому вопросу профессором Ищенко в Киеве, который докладывал о них в Академии Наук.

Среди этих попыток я укажу на применение консервации кожи на холоду в течение нескольких дней. Этот метод был начат в 1884г. Венчером, который указывал на то, что эпидермис лучше приживает при гомопластической пересадке, если он несколько дней сохраняется на холоду в физиологическом растворе. Под влиянием жестокой критики Маршана Венчер сдал свои позиции. Впоследствии другие авторы пробовали пересадку сохраненных на холоду кожных кусков и органов.

Однако, этот метод в практику хирургии не вошел. На изложении истории

этого метода мне нет необходимости останавливаться. Этот метод, подчеркиваю это, не имеет по целевой установке своей ничего общего с моим методом лечебной пересадки консервированных на холоду тканей.

Цель моего метода - не закрытие дефекта с пластическими целями, а воздействие на организм с лечебной целью.

Однако, наблюдения над судьбой трансплантата заставили меня вернуться также и к вопросу о том, нельзя ли в подходящих случаях использовать феномен замещения дефекта, закрытого гомотрансплантатом консервированной кожи, той тонкой, мало сокращающейся тканью, которая остается на месте дефекта. Для практической цели замещения дефекта с пластической уже целью, при этом относительно безразлично, что из себя представляет по сути своей эта заместившая дефект ткань - смесь рубца с регенерацией кожи - комбинация остатка трансплантата с регенерацией кожи и т.п. Ясно, что пользоваться этим феноменом для сколько-нибудь широкого круга задач пластики в настоящее время еще нельзя. Но специальные показания представляются уже и ныне. Неоднократно при пластических операциях на лице, предпринимавшихся по поводу канцера, при которых я брал кожу со лба в виде широкого лоскута на ножке, я закрывал дефект консервированной на холоду кожей гомопластически. Под этим трансплантатом эпидермизация дефекта происходила гораздо скорее и более совершенно, чем при обычном заживлении. Я полагаю, что подобного рода применение консервированной на холоду кожи может найти свое место при приготовлении стельчатых лоскутов. На самом методе круглого стебля я не имею оснований останавливаться долго, так как он давно общеизвестен. Метод круглого стебля опубликован был мною в мае 1917 года в "Вестнике Офтальмологии". В моей статье был описан случай, оперированный мною в сентябре 1916 года и доложенный в Одесском Офтальмологическом О-ве в ноябре того же года. До этого случая еще в 1914 году мною был оперирован по этому же методу другой больной, но это наблюдение не было опубликовано. Через год после опубликования мною упомянутой выше статьи такой же метод был применен Гиллисом в Англии. Мой приоритет был подтвержден резолюцией Одесского Хирургического О-ва в заседании от 12 мая 1923 г. и редакцией "Вестника Хирургии". Гиллис в статье ^в журнале "Surgery, of obstetrics & Gynecology" (декабрь 1935 года) счел невозможным замалчивать мое имя и признал, что мною опубликован был метод раньше, чем им. Метод круглого стебля состоит в основе своей в следующем: из кожи выкраивается лента шириною в 5,5-6 см, край ее сшивается друг с другом, благодаря чему лента превращается в круглый стебель. Рана под стеблем за-

живаею. Стебель, образованный из кожи, питается с обоих концов, не отделенных от подлежащей почвы. Через 2 недели на одном из концов стебля выкраивается лоскут кожи, который служит для закрытия дефекта, образованного при удалении опухоли или рубца. Питание лоскута происходит весьма совершенным образом, благодаря развитию крупных сосудов в питающей ножке, которая совершенно защищена от инфекции.

Круглый стебель может быть применяем и в форме странствующего круглого стебля. Изготовленный вдали от места будущей операции, он "шагает" к последнему то одним, то другим концом, который вшивается в соответствующие разрезы кожи. Я опубликовал целый ряд случаев применения круглого стебля для пластики век и сложных пластик лица. Метод круглого стебля вошел в общую хирургию очень широко и советские хирурги очень глубоко разработали его для самых разнообразных пластик. Профессор П. Н. Петров, выступая на с"езде хирургов в Днепропетровске, назвал метод круглого стебля "эпохой пластической хирургии".

Пластика носа, губ, всей толщи щек, пластика челюстей (со включением в стебель кости), пластика на конечностях и т.д. - все это чрезвычайно облегчено круглым стеблем. В круглый стебель можно включить кость и хрящ, кровеносные сосуды, тонкую кишку. Стебель может быть образован на 3-х ножках, лоскуту на его конце может быть придаваема нужная форма и т.д. Блестящие работы советских хирургов в области круглого стебля, который приобретает особо ценное значение в военное время, связаны с именами: Ю.Ю.Крамаренко, Е.Ю.Крамаренко, Джанелидзе, Лимберга, Парина, Франкенберга, Шамова (пластика пищевода), Карташева, Алмазовой, Гусьнина, Вечтомова, Богораза (пластика пениса) и других.

Круглый стебель глубоко и широко внедрился в практику периферического врача. Стебель продолжает совершенствоваться.

При образовании стебля довольно утомительным актом операции является зашивание широкой раны, образовавшейся после выкраивания ленты. Я с успехом обхожусь без швов, а покрываю рану лентой кожи (гомопластической), консервированной 6-8 суток на холоду; она прекрасно временно приживает; когда она отторгнется (через 1-2 месяца), то рана оказывается замещенной упомянутой выше тканью. Я оговариваюсь, что испытал этот метод на животе; возможно ли применить его на шее, где легко образуются келоиды, не могу еще сказать.

Такая методика сильно сокращает продолжительность операции.

СВОДКА ДАННЫХ.Пересадка роговицы.

Если при центральных бельмах восстановление зрения уже давно было возможно при придвуктомии, то при полных, занимающих всю площадь роговицы, бельмах устранение слепоты или инвалидности долгое время считалось невозможным. Возникшая 100 лет назад идея пересадки роговицы только в начале текущего столетия сделала свой первый практически ценный шаг благодаря Цирму, получившему первый стойкий успех при гомопластической пересадке (от человека к человеку). Труды Эльзнига поставили вопрос на рельсы правильного научного исследования.

С 1923 года ведущее место в научно-практической разработке пересадки роговицы, как средства борьбы со слепотой и инвалидностью вследствие бельма, занял я и моя школа. По числу произведенных операций и количеству достигнутых успехов моя школа занимает первое место в мире. Если присоединить цифры операций других советских окулистов, интерес которых к пересадке роговицы оживился благодаря моим работам, то можно определенно сказать, что продукция Советской Офтальмологии превысила продукцию всех зарубежных стран за 122 года разработки проблемы.

В настоящей статье я изложил достижения в области пересадок мои и моей школы, как тех, которые были сделаны в предшествующие годы, так и в текущем году. Я позволю себе перечислить их по пунктам:

1. Я пополняю к л а с с и ф и к а ц и ю пересадки роговицы по целевой установке ее, а именно: принимаю пересадку — оптическую, тектоническую, косметическую, мелиоративную и лечебную. Мелиоративная служит для предварительного улучшения бельма, как почвы для будущей оптической пересадки. Лечебная пересадка служит для исцеления болезненных процессов в роговице и является исходным пунктом для метода лечебной пересадки тканей, предложенного мною.
2. По т е х н и к е я разделяю пересадку роговицы на полную сквозную (пересадка всей роговицы), на полную несквозную (послойную), на частичную послойную пересадку и частичную сквозную пересадку. Этот последний тип дает наилучшие результаты. Сущность его заключается в образовании окошечка в бельме и во вставлении в это окошечко соответствующей величины и формы кусочка роговицы донора.

Простая на первый взгляд задача эта представляла огромные трудности в техническом своем выполнении, что в значительной мере служило тормазом для внедрения операции пересадки роговицы в практику. Это пре-

пятое ныне устранено, благодаря тем усовершенствованиям и улучшениям, которые внесены мною в технику частичной сквозной пересадки. 3. В первом типе операции по Филатову - тип "А", благодаря применению трепана ФМЗ (цилиндроконического с герметической перегородкой) устранена опасность ранения хрусталика. Устранена также и опасность выпадения трансплантата из отверстия в белме реципиента путем закрытия конъюнктивальной лентой; ущемление трансплантата в отверстии облегчается меньшим (на 0,05мм) диаметром трансплантата. Технически операция облегчается применением диадемы Филатова-Кальфа вместо векорасширителя.

В способе дается мероприятие для остановки выпадения стекловидного тела в осложненных случаях. При правильном выполнении операций эта доступна каждому окулисту.

4. При операции по Филатову тип "В", применяемой в случаях выпадения стекловидного тела, главное внимание обращено на профилактику этого грозного осложнения. Основной операции является проведение через камеру сквозь 2 разреза, сделанные в белме, пластинки из слоновой кости. Трепанация белма производится над пластинкой, которая и не позволяет, закрывая сзади отверстие, выходить стекловидному телу. После укладывания и укрепления трансплантата пластина удаляется. Для этой операции служит специальный трепан "ФМ1" (подробности см. в тексте). Эта операция также хорошо разбита на акты и вполне доступна любому окулисту.

5. Мною и моими учениками (Вельтер, Вассерман и др.) изучен и разработан после операции инный период при пересадке роговицы. Мы установили, что в значительном числе случаев помутнения трансплантата зависят от глаукомы, развивающейся нередко после операции, или от циклита. Выяснив патогенез помутнений, мы и стремимся лечить указанные процессы, что и позволяет нередко спасать глаз.

6. Чрезвычайно важным достижением в проблеме пересадки роговицы я считаю удачное разрешение вопроса об источнике пересадочного материала.

Несмотря на развитие техники пересадки роговицы, на разработку ее клиники, этой операции грозил кризис.

Приведенные мною выше данные о статистике белым (стр. 5.0. . .) с несомненностью показывают, что количество кандидатов на эту операцию во всем мире должно быть исчисляемо многими, многими миллионами. У этих миллионов граждан, признававшихся неизлечимыми слепцами или ин-

валидами, должны были в связи с успехами пересадки роговицы, возникнуть надежды на восстановление их зрения и трудоспособности. Правда, далеко не у всех из них бельма представляют из себя благоприятную почву для пересадки. Однако, обоснованная мечта попробовать пересадку может принципиально возникнуть у всех них. На их обращение за помощью к науке, к офтальмологии и ее представителям в скором времени должен был бы последовать грустный ответ: "Операция может быть сделана только немногим из вас, так как неоткуда взять в достаточном количестве прозрачных роговиц: роговицы от животных для пересадки не годятся, роговиц от глаз, удаленных от каких-либо пациентов по поводу тяжелых заболеваний, имеется лишь ничтожное количество". Я устранил эту трагедию, применивши для пересадки роговицы трупные глаза. До меня некоторые окулисты (Фуко, Шимановский, Мажито, Савельев, Комарович) применяли пересадку роговицы, взятой от трупного глаза. Однако, полученные ими результаты не были утешительными, если не считать одного случая Мажито, который с хорошим результатом применил роговицу эмбриона. Этот скудный материал не давал определенного решения относительно пригодности применения трупных глаз для пересадки. Наоборот, он скорее должен был возбудить пессимизм. Я приступил к решению трупной проблемы наново. При этом я должен был учитывать, что получение глаз тотчас после смерти возможно только в редких случаях, а потому в решение трупной проблемы вошла необходимость более или менее продолжительного консервирования материала. Опираясь на случай Мажито, который хороший результат пересадки получил при использовании глаза, взятого у живого пациента и консервированного 8 суток при $t\text{-ре} + 5^{\circ} \text{C}$, я с самого начала моих исследований, стал пользоваться трупными глазами, энуклеированными через 2-12 часов после смерти и сохраняемыми при $t\text{-ре} + 2 - + 4^{\circ} \text{C}$ в течение 1-3 суток, максимум до восьми. Трупный консервированный материал оказался для целей пересадки превосходящим "живой" (см. ниже стр. 92-93). Получение глаз из прозектур и из Морга производится согласно инструкции Наркомздрова СССР. Нами изучены изменения, наступающие при хранении глаз холоде и выяснено, что они имеют обратимый характер. Ниже будет сказано о тех замечательных результатах, которые получены нами при применении трупных консервированных роговиц. По моему примеру трупными консервированными глазами пользуются с успехом советские окулисты - Копп, Дьячков, Твердов, Ярошевский, Орлов,

Васютинский, Страхов, Авербах, Баг, Браиловский, Назаров, Медведев,
Штейнберг, Лазарев, Фельдман, Мурзин, Петруня, Замковский, Вельтер,
Цыкуленко, Шмульян, Вассерман, Баженова, Александрович и другие.

Нынче для продвижения пересадки роговицы в широкие массы окулистов нет принципиальных препятствий. К нашему советскому начинанию обращаются взоры и заграничных окулистов и больных.

7. Мною и моей школой детальнейшим образом разработан вопрос о показателях к операции и обо всех тех условиях, от которых зависит успех операции.

Наш личный опыт сопоставлялся, разумеется, с данными Эльшнига и некоторых других авторов. В качестве тех особенностей, которые были внесены в учение о показаниях к операции я подчеркну следующие:

а) Я показал, что вопреки мнению Эльшнига, производство операции пересадки возможно с успехом и ниже возраста 14 лет. По моему убеждению, необходимо стремиться переносить операцию во все более и более ранний детский возраст, так как возвращение зрения желательно в наиболее раннем возрасте ребенка.

б) Мною подчеркнута необходимость оздоровления глаза и окружающих его частей до операции пересадки. То же относится и к организму пациента. В этом последнем отношении большое значение приобретают лечебные тканевые пересадки, о чем см. ниже.

в) Мною введен в практику ряд подготовительных операций, среди них - операция очищения позадироговичного пространства, предложенная мною и операции против глаукомы (среди которых отмечу новые фистулизирующие операции, предложенные мною).

г) Мною впервые осуществлена с ободряющим результатом идея Эльшнига, который при полных стафиломах (непригодных для частичной сквозной пересадки) предложил делать полную пересадку роговицы с тем, чтобы на этой помутневшей роговице делать частичную сквозную пересадку впоследствии.

д) Мною даны методы для оценки прозекции света у пациентов, нуждающихся в пересадке.

8. Мною разработана новая идея подготовки бельма, - как почвы для пересаживаемого в нее трансплантата, - так называемая мелиорация бельма. Эта операция имеет целью не только обогащение грубого рубцового бельма роговичными элементами, среди которых трансплантат имеет более

удобные условия для питания, но и для биохимической перестройки всей ткани бельма, чему способствует особенно применение консервированного на холоде материала (см. ниже лечебные пересадки). Для этого метода мною дана целая серия технических приемов, из которых часть является оригинальными. Приемы эти по большей части сводятся к частичной сквозной или послойной пересадке. Но идея мелиорации может быть осуществлена и при помощи полной послойной пересадки.

9. Р е с т а в р а ц и о н н а я п е р е с а д к а р о г о в и ц ы -тотальная пересадка при стафиломах, как сказано, имеет цену, главным образом, как подготовительная операция для частичной сквозной пересадки, но делается ли она с этой целью, делается ли она для непосредственного достижения оптической цели, -она представляет из себя трудную техническую задачу. Тотальная пересадка роговицы редко кем делается и в литературе насчитывается всего несколько десятков случаев этой операции. Из них около половины принадлежит мне. Незаработанность техники операции характеризуется тем, что имеется около двадцати способов ее производства.

До сих пор еще никто не получил при полной сквозной пересадке роговицы ценного в оптическом отношении результата.

По моему мнению, помутнение трансплантата происходит по преимуществу от последовательной глаукомы и от нарушения трофики трансплантата, вследствие отсутствия в нем в течение долгого времени нервов. Ввиду этого я постепенно выработал новый способ тотальной сквозной пересадки, в котором соблюдены два важных принципа:

1. Пришивание трансплантата к краю дефекта, образовавшегося при удалении бельма край в край (для облегчения регенерации нервов) и
2. Предупреждение глаукомы ущемлением полоски стафиломы под конъюнктивной хозяина. Эта операция разрабатывается мною с ободряющими результатами.

10. П е р е х о д я к р е з у л ь т а т а м ч а с т и ч н о й с к в о з н о й п е р е с а д к и р о г о в и ц ы , я отмечу, что к 1-му января 1940года их сделано было 683. Из них в 171 случае применен материал от глаз живых людей и в 512 случаях - от трупных консервированных глаз.

Т а б л и ц а .

Пересадка роговицы материалом от глаз живых людей.	Колич. операций	Прозрачное приживание	
		1 группа	II группа
	171	24,1%	-
Пересадка роговицы материалом от трупных консервированных глаз	512	63,8%	16,3%

Значение указанных выше цифр станет ясным, если мы вспомним, что даже Эдлинг за 20 с лишним лет имел всего на 203 случая пересадки роговицы 31 успешный результат. Остальные заграничные окулисты - трансплантаторы (а их немного) имеют продукцию порядка десятков случаев. Еще никогда никому не приходилось демонстрировать на с"ездах случаи удачной пересадки роговицы в количестве 50-ти, как это сделано было мною на 2-м Всеукраинском С"езде Офтальмологов.

В ткущем году с 1-го января по 1-е июля 1940г. нами было сделано 83 операции. Во изменение прежнего разделения материал был разделен не на 2, а на 3 группы. Результаты распрделялись следующим образом:

Группы	Прозрачн. приживл.	Полупрозрачн. приживления	Непрозрачные приживления	В с е г о:
I	12	-	-	12
II	23	10	2	35
III	13	9	14	36
Всего	48	19	16	83

Если об"единить I и II группы вместе, то прозрачных приживлений на 47 операций в благоприятныхслучаях было 35, т.е. 74,4%. В неблагоприятной группе на 36операций было 13 прозрачных приживлений, что составляет 36,1%.

11. Значение пересадки роговицы в борьбе со слепотой и инвалидностью.

Изучая этиологию слепоты можно принять, что трахома, болезни роговицы, бленоррея новорожденных и взрослых, оспа вызывают слепоту и инвалидность, благодаря образованию бельм. В известном количестве случаев бельма образуются также в результате многих общих заболеваний организма, в значительном числе случаев от травм, а также могут быть и врожденными. Без большой погрешности можно считать, что слепота и глазная инвалидность обусловлены бельмами приблизительно в 30% случаев. Если согласно данным Парижской конференции по слепоте допустить, что во всем мире имеется 6 миллионов слепых, то на долю бельм из них приходится 2 миллиона. Только меньшая часть из них пригодна для пересадки роговой оболочки, так как в большинстве случаев бельма осложнены другими патологическими состояниями глаз, делающими пересадку бесцельной. Если принять по данным той же конференции, что глубоких глазных инвалидов имеется 15 миллионов, то приблизительно 5 миллионов - инвалиды вследствие бельм. Наличие у них такой степени зрения, которое превышает границы гражданской слепоты, свидетельствует

о том, что роговая оболочка их сохранила при наличии бельма некоторую прозрачность; благодаря этому глаза таких инвалидов вполне пригодны для пересадки. Таким образом, число кандидатов для пересадки среди глубоких инвалидов можно считать равным 5 миллионам. В это счет не входит огромное число людей, имеющих бельма на одном глазу. Конечно, часть этих слепых и инвалидов может быть подвергнута иридектомии, однако, эта благотворительная операция редко дает столь значительное повышение зрения, которое сделало бы пациента трудоспособным, тогда как пересадка роговицы способна давать более значительную прибавку зрения. Указанные выше расчеты, конечно, приблизительны и отсюда следует необходимость статистики бельм.

В СССР Наркомздрав принимает все меры к пропаганде операции пересадки роговицы среди окулистов Союза, которые командированы в руководимый мною Институт Экспериментальной Офтальмологии для изучения этой операции (см. программу в приложении).

Мы также пропагандируем среди окулистов амбулаторий и больниц идею необходимости, при наличии процессов, ведущих к образованию бельм и при бельмах, предупреждать и устранять те осложнения, которые могут сделать глаз в дальнейшем непригодным для пересадки роговицы.

В настоящее время через Институт прошло сто с лишним окулистов, из которых многие уже приступили к пересадке роговицы на местах.

Конечно, разрабатывая и распространяя всемерно пересадку роговой оболочки, я ни на минуту не забываю того, что как бы ни были велики успехи пересадки роговицы, эта операция не может сама по себе устранить то горе, которое причиняется человечеству бельмами. На это не может хватить ни рук, ни времени. Поэтому, кроме разработки пересадки роговицы, я и моя школа расширяем нашу борьбу против бельм и стремимся к устранению тех болезней, которые вызывают заболевание роговицы, ведущие к бельмам. И если еще в прошлом году среди проблем в тематике нашего Института стояла пересадка роговицы, то на 1940 год она заменена проблемой: "борьба со слепотой и инвалидностью вследствие бельм и кератитов".

12. Понятно, что разработка клинических вопросов пересадки роговицы сопровождалась комплексной лабораторно-экспериментальной разработкой проблемы пересадки роговицы.

Не останавливаясь на деталях, я подчеркну лишь наиболее крупные результаты. Рядом моих работ и моих учеников установлены следующие глав-

нейшие факты: а) При хранении роговицы на холоде при $T^{\circ} + 2, + 4^{\circ}$ С. роговица очень долго не теряет своей жизнеспособности. Она способна давать прозрачное приживление даже через 10^{нед} 15 дней хранения (Баженова, Вельтер) и давать при тех же условиях культуры роговица дает тканевые культуры, будучи высушена до постоянного веса на холоде и размочена после суточного хранения. Для более длительного хранения необходимо высушивать и на холоде не до потери 73% влаги (как выше), а лишь до 60,3% (что составляет 46% общего первоначального веса роговицы). При этих условиях высушенная на холоде роговица дает культуры даже и при 10-тисуточном хранении при $T^{\circ} + 2^{\circ}$ С. Баженовой удавалось получать культуры и при хранении роговицы при $T^{\circ} - 25^{\circ}$ С. Наконец, ей удалось пересаживать с успехом кроличью роговицу кролику после высушивания и хранения на холоде; многочисленные данные, касающиеся культур и пересадок консервированной роговицы (а равно и других тканей) изложены ею в кандидатской диссертации "Тканевые культуры роговицы".

б) По моему предложению д-р Пупенко исследовал гистологические изменения роговицы при хранении на холоде (при $T^{\circ} + 2 - + 4^{\circ}$ С). Начиная с 7-го дня хранения можно было отметить проникновение в нее клеток с лимба, в тканях которого наблюдалось размножение клеток (преимущественно прямым делением), то же наблюдалось и в других тканях (легкие, печень, костный мозг и др.).

Данные Пупенко подтверждены неопубликованной работой сотрудницы Института Экспериментальной Офтальмологии д-ра Бузни.

в) Пучковская, по моему заданию, выяснила, что если соскоблить эпителий с роговицы энуклеированного глаза кролика, то регенерация его начинается при $T^{\circ} + 15^{\circ} + 37^{\circ}$ очень быстро. Если же не соскоблить эпителий с роговицы и хранить глаз при $T^{\circ} + 2 + 4^{\circ}$ С, то регенерация как показала д-р СКОРОДИНСКАЯ, начинается на холоде же только через 5 дней.

Указанные выше биологические факты имеют большое значение и являются совершенно новыми. Обяснение этим фактам приводится в тексте статьи (стр 104-105).

г) Не останавливаясь на биохимических изменениях роговицы при ее консервировании, на различных экспериментах по вопросам регенерации роговицы, на вопросах технических, я отмечу здесь только, что на основании патолого-анатомических исследований, я пришел к заключению, что при удачной пересадке роговицы происходит истинное приживление ее, а не регенерация по "каркасу". За то же говорит анализ и ряд клинических фактов.

Таким образом, одностороннее положение общей Патологии и Хирургии, гласящее: "Гомопластическая пересадка от человека к человеку невозможна" - должно быть заменено другим: гомопластика у человека доказана для роговицы.

Ныне надлежало бы в свете гомопластики роговицы пересмотреть гомопластику других тканей у человека.

д) Более того, следовало бы вернуться и к вопросам гетеропластики по следующим основаниям: у человека я наблюдал прозрачное приживление гетеротрансплантата (от курицы), прослеженное 3 месяца. По моему поручению, Петросянец производила гетеротрансплантацию роговицы от собак кошкам и в 4"х случаях из 11-ти получила превосходное прозрачное приживление, прослеженное 6 месяцев (наблюдение продолжается). Подчеркну, что все эти удачные гетеротрансплантации получены с консервированным на холоде материалом. С точки зрения этого метода следует пересмотреть вопрос о гетеропластике у высших позвоночных и у человека.

е) Необычайное значение представляет из себя так называемое просветление бельма после пересадки роговицы. Уже давно описывалось просветление бельма вокруг трансплантата. Отношение наблюдателей не шло дальше констатирования этого факта, как любопытного курьеза. Наблюдая его неоднократно, я заметил, что просветление бельма наступает особенно часто и сильно при применении для пересадки консервированного на холоде роговичного материала.

С одной стороны я использовал этот феномен с целью просветления помутневшего трансплантата, подсаживая к нему новый кусочек роговицы, с другой стороны, анализируя этот феномен просветления бельма и помутневшего трансплантата, я построил на нем новый метод лечения болезней не только глаза, но и других тканей и органов организма.

Применение консервированных на холоде тканей с лечебной целью.

Прежде чем излагать наши достижения в этой области, я считаю необходимым заметить следующее: метод, о котором будет идти речь, является для медицины новым. Первоначально он применялся мною в форме трансплантации консервированных на холоду тканей. Но очень скоро эти последние стали мною вводиться в организм пациента различными другими способами. Ввиду этого правильнее заменить наименование этого метода - лечебная пересадка - наименованием - метод лечебного применения консервированных на холоду тканей.

обычно принято считать, что офтальмология питается от других научных дисциплин. Если это и правильно, то правильно, что и другие научные дисциплины питаются от офтальмологии. Так, пересадка роговицы доказала возможность гомопластики. Круглый стебель родился в офтальмологии и обогатил хирургию. Метод лечебного применения консервированных тканей, важный для всех отделов медицины, возник в офтальмологии.

1. Наблюдая просветление бельма вокруг трансплантата и просветление мутного трансплантата при частичной сквозной пересадке под влиянием подсадки к нему нового трансплантата (по типу послонной частичной пересадки), я заключил, что из трансплантата в окружающие ткани реципиента поступают какие-то вещества, возбуждающие в них регенеративные процессы (понимая слово - регенеративный - в широком смысле). Пользуясь для пересадки роговицы консервированным на холоду материалом и убедившись, что такой материал вызывает просветление бельма гораздо чаще, чем не консервированный, взятый от живого донора, я стал пользоваться таким же материалом и для просветления трансплантата. Так как помутнение трансплантата зависит в значительной степени от воспалительных в нем изменений, то я пришел к мысли применить частичную послонную пересадку при воспалительных заболеваниях роговицы. При этом я стал пользоваться роговицами сохраненных на холоду глаз, заключив на основании вышеизложенных фактов, что при консервации на холоду вещества, стимулирующие ткани реципиента, накапливаются в большем количестве. Послонная частичная пересадка консервированной роговицы дала мне с первых же шагов блестящий успех в ряде случаев паренхиматозного кератита, вызывая через 8-10 дней остановку прогрессивного периода этой длительной болезни.

2. Подмеченный мною терапевтический эффект при пересадке роговицы, в особенности консервированной на холоду, побудил меня сделать обобщающее предположение о возможности аналогичного эффекта при применении других консервированных тканей.

Первый же опыт пересадки консервированной человеческой кожи при обыкновенной волчанке лица превзошел мои ожидания. Получен был быстрый и разительный эффект, изображенный на фото (ТАБЛ. 35.)

3. Убедившись в правильности моих обобщений, я поставил наблюдения над влиянием консервированных на холоду тканей при введении их в организм реципиента на самые разнообразные заболевания.

4. Мною и моей школой применялись для консервирования на холоду: роговица, кожа, слизистая оболочка губы и склеры, хрящ, склера, сосудис-

тая оболочка, зрительный нерв, плацента, мозг, мышца, кровь, лимф и воднистая влага, а также рыбий жир, который я рассматриваю не только как витаминный препарат, но главным образом, как носитель тех тканевых веществ, которые попадают в него из печени трески при вытягивании ее. Перечисленные материалы имеют то гомо, то ауто, то гетерогенное происхождение. Введение тех или иных из этих материалов производилось то в виде трансплантации, то имплантации, то в форме введения эмульсий и экстрактов, то в форме микроклизм.

5. За несколько лет более широкого применения метода лечения консервированными тканями, мною и моей школой накоплен значительный клинический материал, который свидетельствует о сильной терапевтической эффективности указанного метода лечения.

Мною сделаны доклады в целом ряде медицинских обществ Одессы, Киева, Москвы, Львова, на с"ездах, в научных учреждениях (Эндокринологический Институт в Москве, Институт им. Сталина в Сочи, ВИЭМ, Академия Наук УССР, Учены Соет Наркомздрава и т.д.) частью с демонстрацией больных. Результаты опубликованы также во многих журналах.

6. Я ограничусь упоминанием здесь главнейших патологических форм, при которых получены несомненные успехи.

Из глазных заболеваний упомяну:

- а) различные заболевания роговицы - помутнения, паренхиматозные кератиты, туберкулезные кератиты, скрофулезные кератиты, розацеа-кератиты, герпетические кератиты, кератоконус, помутнения трансплантата.
- б) Воспаления сосудистого тракта - помутнения стекловидного тела, симпатическое воспаление.
- в) Ретиниты, неврит ретинит беременных, пигментный ретинит, миопический хориоретинит.
- г) Атрофии зрительного нерва.
- д) Трахоматозный паннус.

7. Ограничиваясь здесь лишь простым перечнем болезней, я прошу интересующихся обратиться к стр. 59-68 для ознакомления с деталями фактов из области офтальмологии. Успехи, конечно, бывают не во всех случаях; конечно, они ограничиваются иногда лишь некоторым улучшением процесса, но в громадном большинстве случаев достигнутые результаты весьма ценны, а порою просто приводят к выздоровлению.

Закономерность успехов тканевого лечения настолько регулярна, что в нашем Институте этот метод является излюбленным ходовым средством лечения.

8. Перейду теперь к краткому обзору применения метода лечения консер-

сервированными тканями при не офтальмологических заболеваниях.

а) Волчанка. Получены несомненные, нередко очень сильные, иногда прослеженные долго безрецидивные результаты. Кроме меня, подобные результаты наблюдались профессором Фельдманом, проф. Ланда, д-ром Гольштейном, доцентом Шмульяном.

б) Успехи получены в некоторых случаях туберкулеза гортани, при туберкулезе легких, при ~~кожном~~ туберкулезе, лимфадените и туберкулезном гоните, при экспериментальном туберкулезе у кроликов (наблюдения мои совместно с д-ром Борщевским, Каном и Глейbermanом).

в) Язвы кожи (наблюдения мои, доцента Крамаренко, проф. А.П. Мещанинова, д-ра Скляника, проф. Баринштейна, проф. Ланда, доцента Шмульяна, проф. Соколова и других).

Г) Гуммозная язва. (Табл. 37)

д) Язвы желудка и двенадцатиперстной кишки (наблюдения мои, доцента Кранцфельд, проф. Мещанинова, проф. Маршалковича и других).

е) Фурункулез.

(Табл. 33-34)

ж) Ряд кожных заболеваний: красная волчанка, склеродермия, нейродермит, псориаз и т.д. (наблюдения проф. Ланда и других).

з) Радиккулиты (Скопосогоренко, Вельтер, Башинская), арахноидиты, травматический неврит.

и) Женские болезни (наблюдения профес. Живатова, Цомакиона).

к) Астма. Как и при глазных заболеваниях, так и при только что перечисленных, мы получали не только благоприятные сдвиги в течении болезней, но и весьма ценные результаты, вплоть до практического выздоровления, прослеженного достаточно долгие сроки.

9. Мы имеем также ряд лабораторно-экспериментальных фактов, свидетельствующих о стимулирующем влиянии консервированного тканевого материала на организм реципиента.

Так, проф. Лигнау в лаборатории биологии нашего Института установил ускорение регенерации отрезанной конечности тритона под влиянием консервирования кожи тритона. Ассистент той же лаборатории Янык отметил ускорение заживления кожного дефекта лягушки при посадке консервированной кожи. Проф. Файтельберг в физиологической лаборатории нашел усиление выделительной функции слизистой оболочки желудка собаки (метод малого желудочка по Павлову) при пересадке консервированной кожи у собак. Баженова в лаборатории культуры ткани показала,

что при подсадке к культуре роговицы кусочков свежей убитой, консервированной не убитой и консервированной убитой ткани роговицы рост культуры стимулируется сильнее всего при подсадке консервированной роговицы. Не останавливаясь на деталях биохимических исследований консервированных тканей замечу, что в программу дальнейших исследований входит разделение консервированных тканей на отдельные фракции с последующим изучением этих фракций на различных тестах. Такое изучение позволит выяснить, с какой фракцией связаны стимулирующие вещества - факторы консервации, накапливающиеся в тканях при консервировании.

Упомянутые выше данные Пупенко, Пучковской и Скородинской позволяют до известной степени сделать заключение, что стимуляторы (факторы консервации), от присутствия которых можно заключить по феномену регенерации и размножения клеток, появляются в консервированной ткани в значительном количестве к 5-6 дню.

10. Изложенный выше материал с несомненностью показывает, что пересадка сохраненных на холоду тканей: роговицы, слизистой оболочки губы и глаза, кожи, сосудистой оболочки (с сетчаткой), печени, плаценты - дает терапевтический эффект. Он проявляется то в форме просветления ткани (роговица), то в форме рассасывания рубцов и организованного экссудата, то в виде восстановления упругости (роговица, кожа при склеродермии), то в форме усиления регенерации (заживление язв, ускорение роста ампутированной конечности у тритона), то в форме усиления функций (повышение остроты зрения, регуляция менструаций).

11. Методика взятия материала для метода лечения консервированными тканями, способы консервации ее, а также и методы его введения в различные формах указаны на стр. 81-83 и в приложениях.

12. Одним из главных методов введения консервированных тканей в организм реципиента с лечебной целью является пересадка ткани, в частности широко применяется пересадка кожи.

Я подчеркиваю, что производимые мною пересадки кожи преследуют лечебную, а не пластическую цель. Гомопластическая пересадка кожи, о которой в свое время мечтали хирурги для пластических целей, практического значения не нашла, так как трансплантат быстро рассасывается.

В свое время была сделана попытка (Венчер 1884г.) пересаживать эпидермис и кожу после консервации на холоду, но попытка эта не привела к практическому результату. Интересуясь лечебным эффектом гомотрансплантации консервированной кожи, я убедился, что такая кожа, хотя в большинстве случаев и не дает истинной трансплантации, но, во-первых не

рассасывается очень долго (много месяцев) и во-вторых вызывает столь сильную регенерацию окружающих трансплантат тканей реципиента, что на месте пересаженного трансплантата развивается ткань, которая не имеет склонности к сморщиванию. Этот феномен я использовал для пластических целей, а именно: для некоторого упрощения операции образования предложенного мною круглого стебля.

Среди деталей, которые желательно было бы улучшить в его технике, я укажу на способы закрытия той широкой раны, которая образуется после выкраивания кожной ленты. Я указал на пользу добавочных косых разрезов у основания ленты для облегчения стягивания раны швами.

Лимберг сделал интересное предложение делать ломаные разрезы для облегчения зашивания раны под выкраиваемой для стебля лентой.

Я испытал и еще один способ упрощения операции, а именно: закрытие раневой поверхности под стеблем при помощи лоскута кожи (гомопластической), сохраненного на холоду.

Мои наблюдения показали, что эпидермизация с образованием упомянутой выше розовой ткани происходит настолько совершенно, что действительно можно обходиться без сшивания раны, что чрезвычайно упрощает операцию.

Я оговариваюсь, что имею опыт только относительно области живота и не могу распространять мои наблюдения на области груди и шеи, где и после тщательного зашивания ран, легко наступает у некоторых субъектов развитие келоидов.

О Т Д Е Л П - Й В.

ГИПОТЕЗЫ О СУЩНОСТИ ДЕЙСТВИЯ КОНСЕРВИРОВАННЫХ ТКАНЕЙ.

Переходя к вопросу о сущности действия введения консервированных тканей в организм, я должен прежде всего сделать следующие оговорки. Я считаю, что в настоящее время еще нельзя строить теорию тканевого лечения. Самое большее, что я могу себе позволить, это изложить мои мысли о сущности его действия в виде ряда гипотез. Мои гипотезы надо рассматривать, не как учение, а как постановку ряда проблем, разрешение которых может дать материал для теории.

1. Можно с большой вероятностью допустить, что из консервированной на холоду ткани в организм реципиента поступают какие-то вещества. Они действуют в весьма разведенном состоянии. Если мы сажаем кусок кожи даже в 25см^2 , то и в этом случае в организм не поступает такое весовое количество веществ, которое равнялось бы весу пересаженной кожи. Действие не только на очаг болезни, но и на весь организм, наступает нередко очень скоро (через сутки - двое), когда кожа еще не успевает рассосаться. ~~Величина сахара, количества белка и количества азота в моче.~~ Разительным примером ничтожности количества активных веществ, поступающих в организм, может служить лечение пересадкой консервированной роговицы так называемого кератоконуса. Сущность этой болезни роговицы заключается в том, что середина роговицы выпячивается в виде конуса вперед, глаз становится сильно близоруким, роговица неправильно преломляет свет (делается астигматичной), зрение падает и глаз становится инвалидным. Выпячивание происходит благодаря тому, что ткань роговицы теряет свою упругость и уступает нормальному внутриглазному давлению. Я уже приводил случаи улучшения кератоконуса после пересадки роговицы на периферии роговицы реципиента. Поразительно, что во всех 3-х случаях улучшилась кривизна роговицы и другого глаза, неоперированного. Подчеркиваю, что трансплантат, имевший диаметр 4мм и толщину $1/3\text{мм}$, мог весить не более 0,1, но ведь он не рассосался, а прижился, следовательно, из этого ничтожного кусочка в организм поступило малое количество веществ, оказавшее однако действие на другую роговицу, будучи разведено общей массой крови и всех жидких составных частей организма. Надо полагать, что степень разведения веществ, входящих в каждый данный момент из трансплантата, относится к порядку миллионов. Таким образом, вещества консервации можно обозначить, как сильно активные в физиологическом смысле вещества. По этому признаку они могут быть обобщены с теми веществами олигодинамического действия, которые известны нам из физиологии животных и растений (симпатико-миметики Чукичева, "гормон" роста растений - ауксин и т.п.). Олигодинамическое действие некоторых химических веществ, конечно, общеизвестно и я на них останавливаться не буду (Негели, Бир, Ковальский и ряд других авторов). Есть много оснований предполагать, что вещества, действующие олигодинамически, относятся к разряду катализаторов, ускорителей реакции. Роль катализаторов в химии огромна. Развитие современной технологической химии тесно связано с знанием тех катализаторов, которые нужны для того, чтобы данный технологический процесс дал желанный по ка-

какому продукту; так, например, придерживаясь точно указаний какого-нибудь иностранного руководства при приготовлении пластмасс, нельзя получить удовлетворительного результата, не зная соответствующего катализатора, о котором автор книги умалчал по не научным мотивам. Технология пищевых веществ перестраивается в направлении изучения катализаторов и овладения ими для достижения определенного эффекта. Достаточно просмотреть отчет Биохимического Института академика Баха, чтобы убедиться в этом. Одним из ярких примеров служит ускорение созревания вина при прибавлении пероксидазы. Если на катализаторах строится в значительной мере техническая химия и пищевая индустрия, то насколько же большим должно быть значение катализаторов в еще более сложных процессах биохимии живого организма.

Роль ферментов, которые все являются катализаторами в жизни организма, конечно, общеизвестна и на этом вопросе я останавливаться не считая нужным. Но и помимо ферментов и близко к ним стоящих гормонов в организме должны быть и катализаторы не ферментные, а кроме того, в живом организме можно допустить еще иные, высоко активные вещества, имеющие значение в регуляции процессов жизни клеток и тканей.

Совершенно невозможно сказать, относятся ли вещества, образующиеся в сохраняемой на холоду ткани, к катализаторам или же являются своеобразными активными веществами. Ранее, опираясь на работу проф. Медведевой, которая развивает теорию аутокаталитической регуляции биохимических процессов в живом организме, я применял по отношению к веществам консервированных тканей термины катализаторы и аутокатализаторы. Может быть, я и не делал ошибки, но доказательств у меня не имеется и потому я считаю более правильным не давать им пока определенного названия, а обозначать их условным общим термином "факторы консервации" - ФК. Что касается до их происхождения, то я делаю предположение, что они, подобно катализаторам и аутокатализаторам, образуются и в живом организме, но при хранении ткани при относительно низкой T° , при условии голодания пищевого и кислородного этот процесс образования активных веществ совершается в большем количестве и быстрее. Быть может, появление факторов консервации в тканях, подвергающихся усиленному голоданию, имеет свой аналог образованию алкалоидов в листьях, сохраняемых в темноте, в дистиллированной воде (Благовещенский "Успехи современной биологии" 1939г. т. XI стр. 325). Я подчеркиваю, что эти вещества не являются продуктами распада некротизированной мертвой ткани. При хранении на холоду ткани долго сохраняют жизнь. Вспомним анабиоз Бахметьева, опыты биолога Морозова,

- доказывающие жизнеспособность охлажденных тканей. К этим данным я могу прибавить ряд фактов, полученных моей школой, частью мною упомянутых.
- а) Гомопластическая пересадка роговицы, консервированной на холоду, удается у человека с сохранением прозрачности, причем стойкость приживания прослежена много лет. Такие наблюдения сделаны сотнями.
 - б) На глазах кроликов гомопластическая пересадка удалась в опытах Вельтер даже при консервации глаза донора до 30 дней.
 - в) Опыты Баженовой с культурами роговицы, сохраненной на холоду (даже при -25°), показали полную ее жизнеспособность.
 - г) При сохранении на холоду в тканях происходят явления размножения клеток на холоду же (опыты Пупенко из моей школы).
 - д) В опытах Пучковской регенерация эпителия роговицы удаленного у кролика глаза происходит не только при $T^{\circ} + 37^{\circ}$, но и при $T^{\circ} + 15^{\circ}$.
 - е) Скородинская доказала, что при консервации глаза кролика при $T^{\circ} + 2 - + 4^{\circ}$ явления регенерации эпителия происходят на холоду же, начинаясь, однако, через 4-5 дней.

Таким образом не может быть и речи о смерти ткани при хранении ее в прохладной температуре, в условиях выше указанных.

Явления аутолиза можно, конечно, допустить на основании биохимических исследований, произведенных в лаборатории нашего Института.

Но аутолиз не есть еще признак смерти. Я полагаю, что при хранении в прохладной T° происходит лишь частичное физиологическое отживание клеток или их частей. Насонову удалось доказать некоторое изменение отношения клеток к красящим веществам, свидетельствующее, по мнению Насонова, о состоянии клетки между жизнью и смертью. Не отвергаю возможности гибели отдельных клеток ткани, но главная масса ткани жива. Образуются ли факторы консервации благодаря перестройке жизни ткани (аутолиз, измененный метаболизм) подлежит исследованию. Я не склонен отождествлять факторы консервации с гистолизатами. Гистолизаты представляют из себя глубокий распад ткани, убитой сильно действующими химическими веществами (щелочь, кислоты, желудочный сок). Только гистолизаты Миагава могут быть сближены до известной степени с продуктами, образующимися в наших прохладных тканях. Подлежит исследованию вопрос о распределении факторов консервации в ткани - свободны они или связаны с тканью их породившей. Клиника показывает, что иногда эффект от пересаженной ткани наступает чрезвычайно быстро, через несколько часов, о чем мы узнаем, например, по сильному болеутоляющему действию. Это обстоятельство говорит за

то, что не что поступает в организм раньше, чем начнется значительное рассасывание трансплантата. Максимум действия наблюдается в течение короткого времени, дальнейшее нарастание лечебного эффекта совершается уже медленно и тянется долго, а иногда эффект наступает вообще через долгий срок, когда можно допустить достаточное рассасывание пересаженного трансплантата. На основании этого я, в виде гипотезы, принимаю, что факторы консервации находятся в пересаживаемой консервированной ткани частью в свободном состоянии, являясь первым зарядом для лечебного эффекта, но наличие этого свободного запаса не обязательно и основным агентом лечебного эффекта является та часть факторов консервации, которая связана с тканевым материалом трансплантата. Можно допустить или химическую или физико-химическую связь Ф.К. с субстратом их породившим. Адсорбированные вещества освобождаются только тогда, когда трансплантационный материал - адсорбент - рассасывается, частью или полностью, на протяжении недель или месяцев. Из под адсорбированных веществ как бы выдергивается стул. Кто не знает, с каким трудом удастся, например, освобождение пероксидазы от адсорбции ее клетками хрена, из которого ее добывают. Только после восьмидневного промывания измельченного хрена и разрушения его волокон химической обработкой, пероксидаза освобождается.

Я предполагаю, в виде гипотезы, что в организме в ответ на воздействие каких-либо вредных факторов, клетка реагирует выделением веществ, обуславливающих обезвреживание этих факторов и способствующих регенерации заболевших тканей. Появление иммун-тел есть только частный случай этого защитного процесса. Эти активные вещества, которые можно было бы назвать внутренними физиологическими медикаментами, связаны с клеткой химически или адсорбированы. Возможно, что токсические факторы, повреждая клетки организма, в то же время усиливают связь указанных активных веществ выздоровления с клеткой. Факторы же консервации вызывают разрывление этой связи и активные вещества, поступая в кровь, играют свою оздоровительную роль в организме. Пока нельзя ничего определенного сказать о роли нервной системы в процессе выздоровления под влиянием лечения консервированными тканями. Но, конечно, роли ее я не отвергаю, и этот вопрос намерен к разработке и исследованию.

О строгой специфичности влияния трансплантата в тканевом отношении говорить не приходится: кусочек роговицы, посаженный при акне розацеа роговицы, влияет иногда на кожу лица. Кусок кожи, посаженный на висок, влияет на сосудистую оболочку, от посадки кожи появляются ме-

потруации и т.д. Эти данные находят свою аналогию в опытах Ромейса, который получал омоложение старых крыс, пересаживая им кусочки печени и щитовидной железы молодых крыс, а не половых желез (цит. по Богомольцу). Но, конечно, преимущественная специфичность влияния трансплантата пока не может быть исключена.

Есть некоторые данные, которые говорят за то, что факторы консервации могут оказывать свое действие, имея происхождением гетеропластические ткани. Так, консервированная кожа кролика оказывала благоприятное действие на туберкулез кожи человека. Водянистая влага, взятая из консервированных бычьих глаз, влияла на воспалительные процессы в глазу при введении под кожу. Как гетерогенный материал, содержащий факторы консервации, я рассматриваю и рыбий жир. +/

Факторы консервации довольно стойки к теплу. Так, нам удавалось заметить, что терапевтическое действие эмульсии из консервированной плаценты не исчезает (слабеет ли, не знаю) при кипячении. То же относится и к рыбьему жиру. Консервированная ткань, нагретая до 100° , сохраняет свое действие, как возбудитель культур роста ткани.

+/ Рыбий жир, добываемый главным образом из печени трески, является общеизвестным лекарственным средством. Его терапевтическое действие сводится, по общепринятому мнению, к наличию в нем витаминов А и Д и некоторого количества йода, а также ненасыщенных жирных кислот. Применяется рыбий жир обычно внутрь при так называемых скрофулезных состояниях, при рахите, при болезнях на почве недостатка витаминов в пище. Рыбий жир применяется и как наружное средство при язвах, блефаритах. Лечебный эффект при этом объясняется также наличием витаминов в рыбьем жиру.

С 1923 года ряд авторов начали вводить рыбий жир в организм парентерально в виде межмышечных инъекций.

С 1938 года я начал широко применять инъекции рыбьего жира, как при глазных болезнях, так и при некоторых общих заболеваниях организма (бронхиальная астма). Материал, накопленный по применению рыбьего жира в виде межмышечных инъекций, заставляет пересмотреть общепринятую теорию действия этого биологического препарата. Когда большие успехи от инъекций рыбьего жира получаются при заболеваниях на почве авитаминозов внешнего характера, при недостатке их в пище или при скрофулезных заболеваниях, при которых авитаминоз играет, видимо, значительную роль, то теория витаминного эффекта еще применима. Но лечебные эффекты при таких заболеваниях, которые не принято считать авитаминозами и при которых рыбий жир, принятый внутрь, не помогает, требуют более детального анализа и более сложного объяснения. Принимая во внимание, что рыбий жир готовится из тресковой печени, что последняя довольно длительно подвергается обработке (при низкой T°) и предполагаю, что при этом в печени, как и во всякой переживающей ткани, должны образовываться продукты идентичные или аналогичные факторам консервации. Я предполагаю, что Ф.К. тресковой печени поступают при обработке в липиды последней - в рыбий жир. К наличию последних в рыбьем жире я и свожу в виде гипотезы эффекты рыбьего жира при неавитаминозных заболеваниях.

Говоря о запасе факторов консервации, поступающих из трансплантата в организм реципиента, я не могу не придавать значения также и самому факту приживления трансплантата, которое даже и при гомопластике может быть длительным. Так, я наблюдал случай, в котором пересаженная гомопластическая кожа сохраняет свой сходный с кожей вид вот уже более года. Быть может взаимодействие трансплантата с организмом имеет не только значение отдачи стимуляторов в организм. В этом пункте есть точка сближения с экспериментально-биологическими фактами из области органо-образования и индукции роста органов. Быть может, возможно некоторое сближение с моими данными наблюдений Бердичевского относительно благоприятного действия кусков тканей (главным образом сальника), накладываемых на язвы. К этой же проблеме, быть может, относятся опыты Дюда, наблюдавшего ускорение регенерации нервов при подсаживании нервов, выдержанных в физиологическом растворе. Попытки пересаживать эпидермис, предварительно сохранный на холоду, с пластическими целями, а не с лечебными, делал Венчер еще в 1894г., но прекратил их под влиянием отрицательной критики Маршана. Теоретически имеет общее с моими данными также и лечебное действие антиретикулоэндотелиальной сыворотки А.А. Богомольца; необходимо, конечно, установить отношение факторов консервации к различным протеазам, образующимся при распаде клеток (например, к раневым гормонам Габерлянда, к некрогормонам Каспари и т.п.). Наконец, я должен упомянуть о работах академика Н.В.Насонова. Индуцируя при помощи гомопластической пересадки кусков кожи, хряща, кишки, выращивания лапки у аксолотля, он нашел, что в случаях, когда лапка не вырастала, трансплантат приживал идеально; в случаях же, когда лапка начинала вырастать, пересаженный кусочек оказывался в состоянии легкой дегенерации. Как я уже упоминал, действие пересаженных консервированных тканей чрезвычайно разнообразно и захватывает большой круг процессов. Это не является странным, если вспомнить, что главная роль факторов консервации - это удар по макроорганизму, мобилизация его системы оздоровительных реакций. А они разнообразны. Ведь человек принципиально может выздороветь от любой болезни (а их тысячи). И совокупность своих динамических реакций, вечно меняющихся в зависимости от болезнетворных факторов и состояния внутренней среды - организм оказывается вооруженным на самых разнообразных фронтах своей жизни. В этом смысле живой организм является сам для себя своего рода панацеей. Я допускаю в виде гипоте-

зы, что катализаторы, образовавшиеся или освободившиеся в организме под влиянием факторов консервации, влияют на скорость метаболизма клеток, благодаря чему регулируются, как процессы репарации клеток, так и функции их. Как для биохимических процессов имеет значение потенциал водородных ионов PH, то также для функции клеток нужна известная напряженность катализаторов РК. При этом гипотетическом допущении становится понятным усиление функции органов (повышение остроты зрения, повышение цветового чувства, усиление секреции желудочного сока и т.п.) и самозащита клеток от действия вредных факторов. Методы, действующие на макроорганизм, могут, естественно, иметь широкий круг применения, но, конечно, не при всех болезнях. Наш метод является, видимо, раздражителем широкого диапазона.

Консервация ткани на холоду является одним из важных условий для возникновения факторов консервации, обладающих стимулирующими свойствами. Возможно, конечно, как я уже указал, что они могут образовываться в организме при каких-либо других воздействиях на ткань, кроме консервации на холоду. Но я считаю необходимым со всей категоричностью подчеркнуть всю значительность моего указания на то, что введение факторов консервации в организм влияет на весь организм. В этом смысле способ Вишневого (покрытие кожей) имеет мало общего с моим методом. Его способ имеет узкий круг применения, только лечение язв. Его способ неприменим для всего того широкого круга патологических процессов в организме, для которого применим мой метод лечебной пересадки или более обще - мой метод лечебного применения консервированных тканей путем введения их в самых разнообразных формах.

Я самым определенным образом подчеркиваю, что метод трансплантации консервированных тканей должен войти в медицину, становясь в длинный ряд ее терапевтических достижений и, конечно, должен быть комбинирован с различными другими мероприятиями. Было бы ошибкой лечить, скажем, туберкулез легких только кожными пересадками. Необходимо, конечно, применить в подобном случае все лечебные ресурсы, могущие быть полезными туберкулезному больному (питание, климат, физиотерапия и т.д.). Трудно в настоящее время уточнить круг применения метода лечебных пересадок в медицине. Необходимо огромное количество наблюдений для установления количества пересаживаемых тканей, сроков их хранения, частоты повторения введения их и т.д. Одно можно сказать совершенно определенно: самым существенным в моем предложении является сохранение тканей, подлежащих пересадке, в течение некоторого времени; низкая температура есть условие для остановки распада ткани и для сохранения ее жизни. Пересадка консервированных тканей дает нам новый принцип лечения. Дело клиники развить его в стройную практически ценную систему.

ВЫВОДЫ.

1. Истинное стойкое прозрачное приживление трансплантата при гомопластической пересадке роговицы человеку доказано вне всякого сомнения.
2. Наилучшим способом пересадки роговицы является частичная сквозная пересадка.
3. Процент успеха уже и в настоящее время так велик, что указанная операция является действительным средством борьбы со слепотой и инвалидностью, обусловленными бельмами.
4. Техника частичной сквозной пересадки в настоящее время трудами моими и моей школы настолько урегулирована, облегчена и освобождена от опасности, что стала доступна каждому окулисту.
5. В виду того, что число кандидатов на пересадку роговой оболочки исчисляется для всего мира несколькими миллионами, пересадка роговицы имеет большое социальное значение.
6. Пересадка роговицы способна повысить зрение до такой степени, что трудоспособность может восстановиться. Это имеет экономическое значение для государства.
7. Моя школа всемерно заботится о пропаганде пересадки роговицы среди населения и широких масс окулистов. Партия и Правительство оказали огромную поддержку развитию пересадки роговицы в нашем Союзе созданием условий для разработки проблемы пересадки роговицы. Ярким проявлением их заботы является учреждение Украинского Научно-Исследовательского Института экспериментальной офтальмологии.
8. Кроме клинической и лабораторной экспериментальной разработки проблемы пересадки роговицы, заведомые мною Институт и Глазная клиника Одесского Медицинского Института проводят квалификацию периферических окулистов в области проблемы пересадки роговицы, дабы распространить ее по всему Союзу. При обилии кандидатов на пересадку роговицы, этой операции грозил кризис, так как роговичного пересадочного материала, получавшегося ранее из глаз, удаленных у больных по поводу тяжелых заболеваний и травм, хватить не могло.
9. Я предовратил его, введя в практику применение пересадки роговиц трупных консервированных на холоду глаз. Этот пересадочный материал, оказавшийся более пригодным для прозрачного, стойкого приживления, чем материал от глаз "живых", открыл неисчерпаемый источник возможности для пересадки.

10. По числу произведенных операций и по количеству стойких успехов, полученных главным образом в моей школе, Советская офтальмология занимает ведущее место.
11. Пересадка роговой оболочки имеет перспективы для дальнейшего своего развития, как в области техники, так и в области создания наилучших биологических условий для приживания трансплантата. Это относится, как к частичной сквозной пересадке, так и к другим видам ее (полной и послойной пересадке). Изучение методов консервации пересадочного материала и биологическая мелиорация бельма, как почвы для пересадки, являются очередными задачами для повышения эффективности операции.
12. Феномен просветления бельма в окружности трансплантата привел меня к установлению нового принципа лечебной медицины - к лечебной пересадке консервированных на холоду тканей, как при глазных, так и при неглазных заболеваниях.
13. Консервированные на холоду ткани могут быть вводимы в организм пациента не только путем пересадки, но и другими способами.
14. Введение консервированных на холоду тканей дает успех при очень многих заболеваниях организма и нашло свое применение в офтальмологии, дерматологии, гинекологии, хирургии, ортопедии, неврологии и т.д.
15. Метод лечения при помощи введения консервированной ткани существует по моему предложению только около 4-х лет и совершает еще свои первые шаги. Уже и теперь клиническая медицина может рассчитывать на него в подходящих случаях. Он является не специфическим методом, при котором происходит стимуляция комплекса защитных и оздоровительных реакций организма. Понятно, что этот метод должен применяться в комбинации с другими лечебными методами.
16. Настоящая работа показывает, как офтальмологические изыскания и наблюдения устанавливают такие данные, которые представляют интерес и для общей патологии (вопросы гомо и гетеропластики, проблемы регенерации, физиологии (усиление функции нормальных органов), биологии (регенерации), различных отделов клинической медицины и здравоохранения.

112

ЛИТЕРАТУРА.

Литература по пересадке роговицы приведена с 1814 по начало 1935г. в библиографии по пересадке роговицы, составленной под моей редакцией моими ассистентами В.С.Бродским и Л.П.Шмульяном. Она охватывает 425 источников. Этот указатель напечатан в Сборнике научных работ Глазной Клиники Одесского Мединститута, вып.2-ой, Одесса, 1936. Продолжение библиографического указателя, составленное теми-же авторами, включает в себе еще 144 названия /по 1939г. включительно/.

I. Главнейшие работы зарубежных авторов.

1911. MAGITOT.- Recherches experim. sur la surie possible de la cornée conservée en dehors de l'organisme et sur la keratoplastie différée. Ann. d'ocul. T.146, p.1-32.
1913. MAGITOT.- Keratoplast. humaine. XVII Congr. intern. de Londres, Aout.
1916. MAGITOT.- Etude critique sur certaines propriétés biologique du tissu cornéen et sur la keratopl. humaine. Ann.d'oculist. T.153.
1922. ASCHER.- Zur Histologie d.Keratoplastik. Ber.H. d. 43 versammlung d.Deutsch.Ophth. gesellsch. Iena.
- ASCHER.- Zur Keratoplastikfrage. Arch.f.Ophth. Bd. 107. N. 2/3.
- ASCHER.- Zur Keratoplastikfrage. Arch.f.Ophth. Bd. 107. N. 4.
1923. ASCHER.- Zur Keratoplastikfrage. Arch.f.Ophth. Bd. III. N. 3-4.
- ELSCHNIG и GRADLE.- Hystory of Keratopl. Amer. J.of ophth. v 6, № 12.
1927. STANKA.- Weitere Mitteilung Uber keratoplastik. Arch. f. Ophth. Bd. 118. N 2.
1930. ELSCHNIG.- Keratoplasty. Arch.of Ophthalm. v.4.
- LIEBSCH.- Weitere Mitteilung Uber penetrierende Keratoplastik. Arch.f.Augenheilk. Bd. 103.
1938. LOHLEIN.- Fartschritte auf d.Gebiete d. Hornhaut transplantation. Heidelberg'schs Bericht.

1938. LOHLEIN.- Uber Keratoplastik. Klin.M.f.Aug. Bd. 100.
MARCHESANI.-Uber Keratoplastik. Kurse f. Aerztliche Farbigung. Bd. 29.
NIZETIC.- Handtrepan z.Hornhauttranspl.Klin. M. f. Aug. Bd. 100.
THOMAS.- Cornealtransplant. Brit. M. Journ. s. 740.
1939. ARRUGA.- La greffe cornéenne. Arch.d'opt. №4
FRANECHETTI.- L'évolution de la keratopl. Schweiz.Mediz.Wochenschr. № 43.

П. Главнейшие работы отечественных авторов.

1912. ШИМАНОВСКИЙ.- Пересадка переднего отдела глаза. Вестн.Офтальм. т.29
1925. БЕЛЯЕВ.- О пересадке роговицы. Медицин.обозрение Нижнего Поволжья. № 3-4.
1926. ПЛИТАС.- О частичной поверхностной кератопластике. Труды I-го съезда офтальмологов Сев.Кавказ.края, стр. 201.
1927. БУСЫГИН.- О кератопластике. Казан.ж.д.журнал, №10.
1929. АДАМОН.- О методике частичной пересадки роговицы. Русс.О.Журн., т.10, № 4-5.
МУРЗИН.- К вопросу о пересадке роговицы. Р. О. Ж., 10.
МУРЗИН.- Демонстр.случ. с повторной пересадкой роговицы. Р. О. Ж., т.12.
1933. + ЦИКУЛЕНКО и ВЕЛЬТЕР. Durchsicht. Anheilung eines Hornhauttranspl. Kl. M. f. A. Bd.90.
1934. ЛАЗАРЕВ.- Новый способ пересадки роговицы. Сов.Вестн.Офтальм., т.4, кн.4.
СТРАХОВ.- О пересадке роговицы. Сов.Вестн. Офтальм. т.5.
1935. + БАШЕНОВА.- Тканинні культури консервованої роговічки. Мед.ж. УАН, т.5

1935. ВАСЮТИНСКИЙ.- О частичной сквозной пересадке роговой оболочки. Сов.В.О., т.6.
- + ВЕЛЬТЕР.- Прояснения бильма після пересадки рогівки. Мед.ж.УАН. т.4.
1936. + БАЖЕНОВА.- Тканевые культуры консервированной роговицы. Сборник работ Глазной Клиники. Одесса.
- + ПУПЕНКО.- Пат.-анатомия консервированных при низкой температуре глаз. Сборник Глазной Клиники. Одесса.
- + ШМУЛЬЯН.- О неправильной прорезки света у слепых от бельма. Сборник Глазной Клиники. Одесса.
- + СКОРОДИНСКАЯ.- Тотальная пересадка роговицы. Сборник Глазной Клиники. Одесса.
- + ВЕЛЬТЕР.- Экспериментальной изучение пригодности консервированной роговой оболочки для трансплантации. Эксперимент. медицина, № 7.
- + ВЕЛЬТЕР.- Оценка инструментальной травмы пересаживаемой роговицы. Сборник Глазной Клиники. Одесса.
1937. + КОПП.- Материалы первой серии частичной сквозной пересадки роговицы. Вестн.Офтальм. т.Ю.
- + ВЕЛЬТЕР.- Прояснение трансплантата в связи с подсадкой. В.О. т.Ю.
1938. + БАЖЕНОВА.- Тканевые культуры сушеной консервированной роговицы. Обил.сборн. посвящ.Филатову. Одесса.
- + БРАЙЛОВСКИЙ.- Про частичную сквозную пересадку роговицы от тругных глаз. Обил.сборник Филатова.
- ЛАЗАРЕВ.- К технике пересадки роговицы. Обил.сборник Филатова.
- + ШМУЛЬЯН.- Частичная сквозная пересадка роговицы трупа. Диссертация. Обил.сборник Филатова.

1938. + ВАССЕРМАН.- Экспериментальной изучение пересадки трупных роговиц. Обил.сборник Филатова.
- + ВЕЛЬТЕР.- Экспериментальное исследование пригодности консервированной роговицы для пересадки. Обил.сборник Филатова.
- + ВАССЕРМАН.- Пересадка консервированной роговицы. В.О. т.14.
- + ВЕЛЬТЕР.- Просветление белым после пересадки роговицы. В.О. т.13.
- 1940 Страхов По поводу второй серии кератопластики В.О. №.

Всех работ моими учениками опубликовано около 30. Приведенные в списке помечены крестиками.

III. Мои работы.

Мною опубликовано по пересадке роговицы около 70 работ. Они печатались в "Вестнике Офтальмологии", "Советском Вестнике Офтальмологии", Русском офтальмологическом журнале, в Медицинском журнале УАН, во "врачебном деле", в ряде юбилейных сборников, в Klinische Monatsbl. f. Augenheilk, в Arch. f. Augenheilk. и др.

Я привожу здесь лишь главнейшие:

1912. ФИЛАТОВ.- Демонстрация большого после пересадки. Вестн.офт. т.30, стр.534.
1924. -" - О пересадке роговицы. Русск.О.журнал. т.3, № 8.
1927. -" - Nachtrag zur Arbeit Ein Fall v. cr. volgr. Keratoplastik. Kl.M.f. Aug. Bd.78.
1933. -" - Несколько соображений по поводу пересадки роговицы. Сов.В.офт.т.2 и Arch. f. Aug. Bd. 107.
1934. -" - Роговица трупа, как материал для пересадки. Сов.В.офт. т.4
- " - Пересадка роговой оболочки. Руководство глазной хирургии под ред.Олинцова и Орлова.
1935. -" - Transplantation of the Cornea.Arch. of. Ophth. v.13.

1935. ФИЛАТОВ.- Роговка від трупа, як матеріал для пересадки. Мед.ж. УАН, т.4.
1936. -"- Die Trepane v. Filatow-Marzinkovsky. Klin. M. f.Aug. Bd. 96. Juni.
- "- О пересадке роговицы при бельмах. Основы и достижения. Совр. Медицина, т.3
- "- Показания к пересадке роговицы. Сборн. трудов, посвящ. юбилею Проф. Долганова.
- "- Вопросы техники пересадки роговицы. Сов. В. офт. т.8.
- "- Несколько соображений по поводу мелиорации бельм. В.О. т.10, вып.5.
- "- Дополнение к предыдущей статье. В.О. т.10, вып.6.
- "- Transplantation of the cornea from preserved cadaver's eyes. The Lancet. v.1 № 34.
- "- Итоги нашей работы к XX-летию Великой Октябрьской социалистической революции. "Врач. дело", № II.
1940. -"- Transplantation of the Cornea. Modern Trends in Ophthalmology. Butterworths Medic. public. London. 1940.

Литература по лечебной пересадке консерви-
рованных тканей.

По этой проблеме мною опубликовано, начиная с 1933г., около 60 работ, а моими учениками около 30. Большинство моих работ напечатаны в Научных материалах Украинского Института Экспериментальной Офтальмологии / вып. I, 2, 3; 4-й печатается. Часть работ напечатана в Медицинском Журнале Украинской Академии Наук, во Врачебном Деле, в Советской Медицине, в Радянській Медицині, в Советской Науке, в Вестнике офтальмологии, в Проблемах туберкулеза, в Acta Medica USSR, в Архиве Биологических Наук.

Я привожу лишь главные работы:

1933. FILATOW.- Einige Erwägungen Zur Hornhauttransplantation. Arch. f. Augenheilk. Bd. 107. s. 153-162.

1937. ФИЛАТОВ. - Від оптичного пересадження рогівки до методу лікувальної трансплантації. "Чорноморська Комунa". 22.VI.
- " - От оптической пересадки роговицы к лечению кератитов и некоторых заболеваний кожи методом тканевой трансплантации. Вестн.Офтальм. т. II, вып. 2.
- " - Від оптичного пересаджування рогівки до лікування кератитів і деяких захворювань шкіри методом тканинної трансплантації. Медичн.Журнал УАН. т.7, в.3.
- " - Лечебный эффект тканевых пересадок. Советская Медицина, № II-12.
- " - От оптической пересадки роговицы к лечебной трансплантации тканей. Архив Биологич.Наук, т.50, вып.3.
1938. - " - Sur la transplantation optique de la cornée et sur la transpl.therapeutique des tissus. Acta medica URES, vol 1, №2.

Работы по изучению консервированных тканей и по их влиянию на физиологические и патологические процессы организма, принадлежащие работникам моей школы: Андреевой, Баженовой, Барг, Бродскому, Бушмичу, Вассерману, Вельтер, Вербицкой, Вургафту, Гелелович, Глейберману, Драгомирецкому, Ершковицу, Заец, Копп, Костенко, Курышкину, проф. Кальфа, проф.Лигнау, Петросяц, Пиняевой, Розовской, Розенфельд, Скородинской, Тиваровскому, проф.Файтельбергу, Хорошиной, Шейну, Шестериковой, Янки, Ясиновской и др., помещаются по преимуществу в Научных материалах Украинского Института экспериментальной офтальмологии за 1936, 1937, 1938 и 1939 гг., в Медицинском журнале УАН и в Вестнике Офтальмологии.

118

Из работ, имеющих отношение к вопросу лечебного применения консервированных тканей, но вышедших не из моей школы, упомяну:

1939. БЕРДИЧЕВСКИЙ. - Гомопластическая ткань, как лечебный фактор.
Хирургия, № 7.
1940. КУЛИН. - Лечение язв трансплантацией консервированной кожи.
Архив Биологических Наук, т. 58
вып. 2.

ИНСТРУКЦИЯ НАРКОМЗДРАВА СССР

ОБ ИСПОЛЬЗОВАНИИ ГЛАЗ УМЕРШИХ ЛЮДЕЙ ДЛЯ ОПЕРАЦИИ ПЕРЕСАДКИ
РОГОВИЦЫ СЛЕПЫМ.

Издается на основании постановления СНК СССР от 15/IX - 37г. за №1607 и обязательная для всех учреждений и лиц.

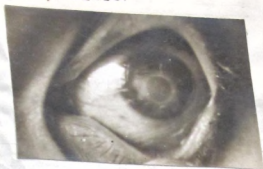
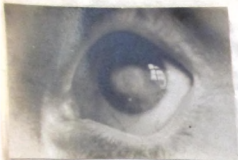1. Разрешается врачам - окулистам, работающим в надлежаще оборудованных для глаз операций клиниках и больницах Союза СССР, брать глазное яблоко от трупов людей для пересадки роговицы больным, нуждающимся в этой операции. Список клиник и больниц, в которых разрешается производить указанные операции, утверждается Народным Комиссариатом Здравоохранения Союзных республик.
2. На изъятие для указанной цели глаз у трупов людей, умерших в лечебных учреждениях, а также доставленных в морг, предварительного разрешения родственников умершего не требуется, при обязательном условии не обезображивания лица умершего.
3. Изъятие глаз у умершего для пересадки роговицы допускается не ранее, чем через 2 часа после смерти, каковая должна быть установлена двумя врачами в письменном документе.
4. Об изъятии глаз составляется акт за подписями врача, производившего это изъятие и представителя учреждения, в ведении которого находится труп.
5. Изъятие глаз у умерших может быть произведено до вскрытия трупа. У трупов, доставленных в морг, разрешается изъятие глаз с согласия заведующего моргом, при чем от трупов, подлежащих судебно-медицинскому исследованию, глаз может быть взят лишь с согласия судебно-медицинского эксперта.
6. Использование глаз умерших для пересадки роговицы допускается только при отсутствии медицинских противопоказаний к этому со стороны состояния умершего. Такими противопоказаниями являются имевшиеся у данного лица (умершего) болезни, могущие передаваться оперируемому больному.
Безусловно противопоказанными являются:
 - а) Случаи, когда умерший болел сифилисом, проказой, саркомой, а также в период перед смертью - острыми инфекционными заболеваниями.
 - б) Случаи смерти от туберкулеза и злокачественных новообразований.
 - в) Случаи, когда у умершего имелось заболевание глазного яблока инфекционного характера.
7. Наличие или отсутствие противопоказаний к использованию глаз данного трупа для пересадки роговицы должно быть подтверждено письменным документом за подписью врача или руководителя лаборатории, производившей соответствующие исследования, и должно храниться в том лечебном учреждении, где была произведена пересадка роговицы.-

Зам. Наркома Здравоохранения СССР

/Проппер-Граценков /.

на которой надо уметь п...
потереть и...
...или:

Б-ной Кирилленко.



Бельмо после ларенх.
КЕРАТ. П. ВЕРК. И СКРОФУ-
ЛЕЗА. НЕ ДО ОПЕРА-
... т пальцев у лица.

Операция 13-IV-38г.
ЗРЕНИЕ ПОСЛЕ ОПЕРАЦИИ
0,3
Срок наблюдения 10м

УКРАИНСКИЙ ИНСТИТУТ ЭКСПЕРИМЕНТАЛЬНОЙ ОФТАЛМОЛОГИИ.
МЕТОДИКА ПОЛУЧЕНИЯ, КОНСЕРВИРОВАНИЯ ТРУПНОГО МАТЕРИАЛА И
ТЕХНИКА ТКАНЕВЫХ ПЕРЕСАДОК.

Для получения трупного материала необходимо установить постоянную связь с моргом, чтобы иметь возможность как можно скорее получить необходимый для пересадки материал.

А. ПРЕДМЕТЫ, НЕОБХОДИМЫЕ ДЛЯ ПОЛУЧЕНИЯ МАТЕРИАЛА.

- 1/ Перчатки резиновые
- 2/ Водный раствор бриллиантовой зелени 1:1000 для обмывания материала в количестве 5000,0.
- 3/ Дезинфицирующее средство для кожи: баккалин, 1% спиртовой раствор бриллиантовой зелени или какой-нибудь другой раствор. Если окружающие части той области, из которой надо брать материал, очень загрязнены, необходимо предварительно протереть их ваткой, смоченной мыльным спиртом и смыть водным раствором бриллиантовой зелени 1:1000.

4/ Б и к с а со следующими стерильными предметами:

- а) Векорасширитель
- б) Ножницы Купера для энуклеации 2
- в) Хирургические пинцеты 2
- Иглодержатели, иглы и швы
- г) Скальпелей 2
- д) Острые крючки 3-х зуб. 2
- е) 4-6 баночек стеклянных с хорошо притертыми пробками; на дне 2-х баночек кладутся жгутики из ваты в виде кружков (ложе для глаза), другие банки должны быть без ватных жгутиков.
- 5/ 10-ти граммовый шприц с иглой 12см. и 2 пробирки; в одной из пробирок 2 - X капли

Б. ОБРАБОТКА РУК.

Надеваются резиновые перчатки, которые обмываются спиртовым 1/2% раствором бриллиантовой зелени.

В. ОСМОТР Т Р У П А

в отношении установления смерти и состояния глаза: нет ли ранения, эрозий, остатков мути на роговице и рубцов на конъюнктиве глаза.

Г. ЭНУКЛЕАЦИЯ ГЛАЗА.

Смазывание кожи век 70% спиртом. +/ С помощью векорасширителя, а лучше руками помощника разводятся веки и надрезается конъюнктура глаза с темпоральной стороны, как можно дальше от лимба и, исходя из этого разреза, отсепааровывается конъюнктура глаза: одновременно и перерезаются и мышцы глаза. Затем снаружи и сверху производится перерезка зрительного нерва. Вынутый глаз обмывается водной бриллиантовой зеленью. Глаз кладется роговицей кверху в одну из приготовленных баночек, на которой отмечается, какой глаз. В раневую полость вставляется комок ваты объемом с глаз.

+/ Смазывание бриллиантовой зеленью неудобно из косметических соображений.

П. ВЗЯТИЕ КРОВИ У ТРУПА.

а/ Смазать бриллиантовым спиртовым раствором или другим дезинфицирующим веществом область груди между 4 - 5 ребром на границе с грудной, отступая на 1-2 см. от нее.

б/ Производится вкол иглы со шприцем в той же области сначала вертикально, а затем игла переводится под тупым углом кверху.

в/ Набирается 10 см³ крови для реакции Кана, Мейнеке, Израильсон, Штохольм.

г/ 1,0 см.³ в пробирку с 2-3 каплями. *Natr. citr. 2%* для определения группы крови.

д/ В баночки, где находятся глаза, наливается по 1 см.³ крови.

е/ В случае, когда трудно получить кровь, можно глаза хранить на тампонах, увлажненных физиологическим раствором. Для анализа крови на ляс, можно взять кровь из орбиты, для чего необходимо откинуть голову трупа назад и кровь собирать в пробирку. После энуклеации полость заполняется влажной ватой и веки плотно смыкаются. Для лучшего закрытия век можно употреблять сухую вату, смоченную коллодием.

Г. С В Е Д Е Н И Я О Т Р У П Е.

В особой ордерной книжке отмечается № и число, морг или лечебное учреждение, № истории болезни, фамилия, возраст, пол трупа, причины смерти и время прлучения глаз.

На ордерной книжке расписывается врач, получивший материал. На баночках с глазами отмечается № ордера, за которым поступает глаз. Материал для трансплантации желательно получать через два часа после смерти, особенно в летнее время; если труп хранится на льду, то допускается до 6 часов. В зимнее время срок нахождения глаз в трупе допускается до 20 часов, если состояние роговицы и тургор не нарушены.

Д. Д О С Т А В К А М А Т Е Р И А Л А.

В холодное время возможна доставка в биксе, в летнее время необходимо глаза в баночке доставлять в биксе со льдом или переносном ледничке.

Е. КОНСЕРВАЦИЯ МАТЕРИАЛА: / глаза, слизистой оболочки, кожи/.

После доставки материала в лечебное учреждение надо поместить его в ледник, где температура должна быть от + 2 до + 4 без колебания. Баночки устанавливаются на подставку, помещаются НЕПОСРЕДСТВЕННО на лед и до операции баночки с глазами не открываются. Ледник должен быть туго набит льдом. Подставкой для баночек может служить обыкновенная фотографическая кюветка. Необходимо тщательное наблюдение за ледником.

Ж. ПРОВЕРКА МАТЕРИАЛА ПЕРЕД ОПЕРАЦИЕЙ.

Глаза осматриваются в отношении их состояния и вносятся в операционную в переносном маленьком ледничке; или баночки с глазами устанавливаются в соответствующую посуду со льдом.

Перед трепанацией роговицы трубные глаза тщательно обмываются водным раствором бриллиантовой зелени 1:1000 - 2-3 раза.

Ш. ВЗЯТИЕ СЛИЗИСТОЙ С ГУБЫ У ТРУПА.

Обычно после энуклеации и взятия крови у трупа мы приступаем к иссечению слизистой с верхней и нижней губы у трупа.

а/ Острым крючком оттягивается нижняя губа книзу, верхняя кверху.

б/ Скальпелем производится надрез слизистой которая отсепаровывается до досен и отсекается. Стараются выкроить по возможности большую ленту слизистой.
в/ Слизистая обмывается водным раствором бриллиантовой зелени 1:1000 - 2 раза и кладется в баночку с притертой пробкой эпителием сверху и консервируется при температуре + 2 + 4 в леднике.

1У. ВЗЯТИЕ И ПЕРЕСАДКА КОЖИ.

.....

1. Обработка кожи трупа.

- а/ Смазать два раза баккалином область, где предполагается взять коку.
- б/ Если кожа загрязнена, обмыть мыльным спиртом и водным раствором бриллиантовой зелени 1:1000.
Применение 1%-ного спиртового раствора бриллиантовой зелени в условиях морга неудобно. Вместо баккалина возможно применение и другого дезинфицирующего вещества.
- в/ Скальпелем очерчивается и вырезывается лоскут кожи длиной 12-15 см. шириной 7-8 см. с тонким слоем подкожной клетчатки.
- г/ Кожа берется из области живота между мечевидным отростком и пупком.
- д/ Лоскут кожи 3-4 раза обильно обмывается водным раствором бриллиантовой зелени 1:1000.
- е/ Помещается в стерильную банку и консервируется при температуре + 2 + 4 ° в леднике.
- ж/ На банке отмечается порядковый № ордера, за которым поступает материал.

2. ДАЛЬНЕЙШИЕ МАНИПУЛЯЦИИ С КОЖЕЙ.

Перед операцией: а/ банка с кожей вносится в операционную на ляду. б/ Кожа освобождается от подкожной клетчатки - /хранение кожи без подкожной клетчатки ведет к большому ее разбуханию/. в/ 3 раза обмывается обильно струей водного раствора бриллиантовой зелени и 3 раза рингеровским раствором.

3. МАНИПУЛЯЦИИ НА БОЛЬНОМ.

- а/ Обработка кожи хозяина для предстоящей пересадки 1%-ным спиртовым раствором бриллиантовой зелени.
б/ Анестезия 1/2%/ным новокаином.
в/ Кожа удаляется без подкожной клетчатки. Величина иссекаемого участка 4 -6 кв.см.
г/ Тщательная остановка кровотечения.

4. ПЕРЕСАДКА КОНСЕРВИРОВАННОЙ ТРУПНОЙ КОЖИ.

- а/ Грубыми Куперовскими ножницами вырезывается кусок кожи соответственно форме дефекта и несколько истончается у пологого края ее.
б/ Пришивается отдельными швами либо укрепляется серфинами.
в/ Лоскут смазывается 1%/ным спиртовым раствором бриллиантовой зелени.
г/ Защищается повязкой, которая состоит из сетки, поверх которой накладывается бинт.

В последнее время техника пересадки кожи значительно упрощена путем применения трепанов, которыми иссекается кожа и хозяина и гостя. Для иссечения кружков укрепляют кожу на подушке острыми булавками и трепаном в 14 мм. диаметром иссекают кружки. Ножницами кружки отсепаровываются от подкожной клетчатки и помещаются в чашку Петри, в которой они промываются трижды водным раствором бриллиантовой зелени и 3 раза раствором Рингера.

Для иссечения дисков из кожи хозяина пользуются трепаном в 12 мм. Заранее проводятся перекидные швы для укрепления трансплантата. Кружки кожи донора укладываются на дефект в коже хозяина, швы фиксируются над кружками.

5. ПОСЛЕОПЕРАЦИОННЫЙ УХОД.

- а/ Ежедневно производится перевязка.
- б/ Ежедневно смазывается пересаженный лоскут 1%-ным спиртовым раствором бриллиантовой зелени.
- в/ Обшивка сетки ежедневно смазывается 1% раствором бриллиантовой зелени.
- г/ Перекидные швы снимаются на другой день.
- д/ Швы снимаются на 6-7 день, серфины на 3-й день.
- е/ Кожа под такой повязкой находится 2-3 месяца.

Состояние кожи в послеоперационном периоде: иногда отмечается в первые дни набухание пересаженной кожи. В некоторых случаях на 4-5 день под эпителием образуются пузырьки, которые потом исчезают, эпидермис потом ложится в складки, - иногда происходит слущивание поверхностных слоев кожи, в каком нибудь участке.

Через один месяц лоскут начинает как-бы подсыхать и мумифицироваться. Начинаясь в каком нибудь месте, мумификация захватывает постепенно весь трансплантат.

Через 1.1/2 - 2 месяца пересаженный лоскут кожи отпадает и под ним образуется нежная ткань, мало похожая на обычную рубцовую ткань. В одном случае кожа прижила.

ПОЛУЧЕНИЕ И КОНСЕРВАЦИЯ ПЛАЦЕНТЫ ДЛЯ ИМПЛАНТАЦИИ.

123

Для получения плаценты необходимо установить тесный контакт с родильным домом. Плаценту надо брать от рожениц, которые подверглись наблюдению в консультации и считаются здоровыми. Обязательно исследование крови (Lues .) и отделяемого из влагалища на присутствие гонококков, стрептококков и др.

Необходимо инструктировать акушеров и врачей, чтобы по возможности брать плаценту в стерильных условиях.

В родильном доме необходимо иметь дежурную стерильную банку, куда помещается плацента, и направляется в отделение, где производится имплантация плаценты. На стерильном лотке, стерильными ножницами плацента разрезается на отдельные куски во всю толщину, освобождается от сгустков крови, промывается водным раствором бриллиантовой зелени трижды, помещается в отдельные баночки емкостью 100 см³, которые ставятся на консервацию при температуре + 2 - + 4°.

До операции баночки не открываются. Во время операции плацента разрезается на мелкие кусочки (2 грамма для подкожной имплантации в виде пластинок).

Для глазных операций при субконъюнктивальных имплантациях берутся кусочки в 0,5 грамм один или два.

У хозяина, которому надо имплантировать, делается кожный разрез, кожа отсепаровывается в виде кармана, накладывается шов, который не завязывается. Затем имплантируется плацента и шов завязывается. По мере надобности накладываются добавочные швы.

При субконъюнктивальной имплантации на глазу производится надрез конъюнктивы на 8 мм от лимба и отсепаровка в виде кармашка, куда имплантируется плацента.

После отсепаровки конъюнктивы накладываются швы, которые завязываются после имплантации.

В Институте для имплантации плаценты, как под конъюнктиву глаза, так и под кожу, используются канюлями с поршнем, с помощью которых легко вводится плацента.

Перевязка производится по общим правилам хирургии.

Срок консервации плаценты от 5 до 10 дней.-

в г. Одессе.

МЕТОДИКА ПРИМЕНЕНИЯ РЫБЬЕГО ЖИРА ПУТЕМ ВНУТРИМЫШЕЧНЫХ

ИНЪЕКЦИЙ.

1. Стерилизация посуды. Ампулы, предназначенные для разливания рыбьего жира, предварительно стерилизуются сухим паром при 160° в течение 1 часа или в автоклаве при 120° в течение 30 минут. После стерилизации в автоклаве желательно высушить их в вакуумном шкафу.
2. Разливание рыбьего жира по ампулам производится стерильно при помощи шприца с длинной иглой 7-8 см. Наливать жир надо по стенке, избегая выхождения пузырьков воздуха.
3. Ампулы запаиваются на спиртовке.
4. Стерилизация (по методу тиндализации) рыбьего жира производится следующим образом: на дно кастрюли кладется вата, в кастрюлю наливается вода. Все ампулы с рыбьим жиром завязываются в одну общую марлевую салфетку, опускаются в кастрюлю и нагреваются до температуры 58-60°. При этой температуре их держат по 1 часу на протяжении 3-х дней. (Кальмет, Негр, Бокз, Микробиологическая техника 1926).
5. Ампулы с рыбьим жиром сохраняются в темноте на леднике.
6. Перед употреблением ампулы нагреваются до температуры тела.
7. Линию, проведенную между *spina iliaca* . . . и верхним концом междоудничной складки, делят на 3 части и делают инъекцию в точку между наружной средней третью. Чтобы не попадать иглой всегда в одно и то же место, укол делается, как в указанной точке, так и по обе стороны от нее на том же уровне. Инъекции делают поочередно один раз с правой, другой раз с левой стороны туловища.
8. Способ производства инъекций. Введя иглу внутримышечно, оттягивают поршень шприца и, если кровь в шприце не показывается, то вводят рыбий жир. Эта предосторожность, как известно, должна быть соблюдена при инъекции какаобы то ни было жира во избежание попадания его в кровеносные сосуды.
9. После инъекции производят массаж этого участка кожи в течение 2-х минут и назначают профилактически тепло во избежание появления инфильтратов.
10. Д о з ы и р о в к а. Инъекции рыбьего жира делают по 1,0 через 1-2 дня. Курс лечения - 10, 15 инъекций.
11. Курс инъекций может быть повторен через 2-4 месяца.

ПРИМЕЧАНИЕ.

1. Если желательно ~~пробить~~ стерильность рыбьего жира после тиндализации, то делают посев на агар и на бульон. Рыбий жир считается стерильным, если прорастание питательных сред не наступает в течение 10 суток.
2. Игла для внутримышечных инъекций рыбьего жира должна быть достаточно длинной (не менее 7 см), чтобы она попадала в мышцу, а не подкожную клетчатку. Для лиц с толстым жировым слоем игла должна быть длиннее (7-8 см). Игла должна стоять перпендикулярно к поверхности укола.
3. В случае появления болезненных ощущений на месте инъекции, применяются следующие тепловые процедуры: грелки, компрессы, теплые ванны, соляно, синий свет.

ПРОГРАММА КУРСОВ ДЛЯ ВРАЧЕЙ
ПО ПЕРЕСАДКЕ РОГОВИЦЫ И ДРУГИМ ВОПРОСАМ ОФТАЛМОЛОГИИ, СВЯЗАН-
НЫМ С ПЕРЕСАДКОЙ РОГОВИЦЫ.

ПЕРЕСАДКА РОГОВИЦЫ.

1. КУРС ТЕОРЕТИЧЕСКИЙ.

1. Анатомо-физиологический очерк роговицы.
2. Клиника помутнения роговицы:
Этиология, патогенез, патологическая анатомия, клиническая картина, осложнения бельма: осложнения бельма, осложнения переднего отдела, заднего отдела, глаза в целом. Функции глаза при бельмах.
3. Терапия помутнений роговицы:
 - а) нехирургическое лечение,
 - б) хирургическое лечение.
4. Исторический очерк пересадки роговицы.
5. Биологическая классификация пересадки роговицы: ауто, гомо, гетеро и аллопластика.
6. Цели операции пересадки роговицы:
 - а) тектоническая,
 - б) мелиоративная,
 - в) лечебная,
 - г) оптическая,
 - д) просветляющая.
7. Методы операции: тотальная пересадка (сквозная и несквозная), частичная сквозная пересадка, частичная несквозная пересадка.
8. Показания и противопоказания для оперативного вмешательства со стороны организма и особенно глаза. Выбор метода операции.
9. Предоперационный период, предварительные операции, подготовка больного, почвы.
10. Техника тотальной пересадки роговицы (сквозной и несквозной), техника частичной несквозной и частичная сквозная пересадка роговицы, операционные осложнения.
11. Послеоперационное течение. Операции при осложнениях в послеоперационном течении. Повторные пересадки (мелиорация).
12. Материал гостя: а) ЖИВОЙ, показания, противопоказания со стороны гостя, глаза гостя. б) ТРУПНЫЙ, трупный консервированный, показания, противопоказания со стороны трупа, со стороны глаза. Техника энуклеации, взятие крови. Ледник, консервация.
 - в) ДРУГОЙ МАТЕРИАЛ: органический и неорганический.
13. Исходы пересадки, зависимость их от разных факторов.

II. ПРАКТИЧЕСКИЕ ЗАНЯТИЯ.

1. Занятия на больных клинического отделения:
 - а) Методика исследования бельмастых больных,
 - б) Методика наблюдения и ведения истории болезни,
 - в) Проведение послеоперационного периода.
2. Занятия на амбулаторном приеме:
 - а) Методика обследования больных,
 - б) Составление плана и прогноза лечения.
3. Присутствие в операционной.
4. Производство операций на изолированных глазах.
5. Производство операций пересадки роговицы на труп.
6. Операции пересадки роговицы на животных.
7. Операции пересадки роговицы на людях.
8. Взятие материала, проведение консервации.
9. Лабораторные занятия:
 - а) бактериологические исследования,
 - б) пат.анатомические исследования,
 - в) осадочные реакции на сифилис.

Г Л А У К О М А.

12 КУРС ТЕОРЕТИЧЕСКИЙ.

1. Теория тонометрии и эластонометрии.
2. Ранняя диагностика глаукомы.
3. Новое в патогенезе глаукомы.
4. Неоперативное лечение глаукомы.
5. Антиглаукоматозные операции.

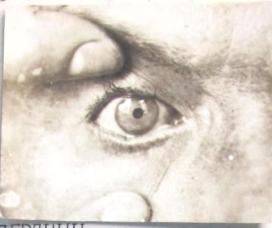II. ПРАКТИЧЕСКИЕ ЗАНЯТИЯ.

1. Методика тонометрии и эластотонометрии.
2. Провокационные методы.
3. Исследования слепого пятна по Бьерруму.
4. Исследование адаптации.
5. Офтальмодинамометрия.
6. Методика исследования и клинический разбор глаукомных больных.
7. Антиглаукоматозные операции на изолированных глазах и на глазах животных.-

-1-

129

Б-ная Ковалькова ОС



БЕЛМО
ПАРЕИ
КЕРАТ
ЗРЕНИ
До ОПЕРАЦИИ

ОПЕРАЦИЯ 10-хл 36,
= 1,0
ОПЕРАЦИИ
НАБЛЮДЕНИЯ 3 1/2 года

США

Б-ная Ковалькова ОД

БЕЛМО ПОСЛЕ
ПАРЕНХИМАТОЗНОГО
КЕРАТИТА, ЗРЕНИЕ
ПОСЛЕ ОПЕРАЦИИ - 0,01

ОПЕРАЦИЯ 21-хл-36.
ЗРЕНИЕ - 0,8 - 0,9
ПОСЛЕ ОПЕРАЦИИ.
СРОК НАБЛЮДЕНИЯ 3 1/2 года

США

Б-ной Цвигунов

РУБЦОВОЕ БЕЛМО
ПОСЛЕ БЛЕНОРРЕИ
ЗРЕНИЕ - 0,01
До ОПЕРАЦИИ

ОПЕРАЦИЯ 21-ix-36
ПОСЛЕ ОПЕРАЦИИ
ЗРЕНИЕ - 0,08
СРОК НАБЛЮДЕНИЯ 3 года

Б-ной Воврашко.




БЕЛЬМО ПОСЛЕ
ПАРЕНХИМАТОЗНОГО
КЕРАТИТА.
ЗРЕНИЕ = 0,03
ДО ОПЕРАЦИИ



ОПЕРАЦИЯ 28-11-36г
ЗРЕНИЕ = 0,15
ПОСЛЕ ОПЕРАЦИИ.
СРОК НАБЛЮДЕНИЯ 3 1/2 года

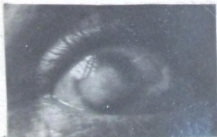Б-ная Ветушко.



БЕЛЬМО ПОСЛЕ
ПАРЕНХИМАТОЗНОГО
КЕРАТИТА
ЗРЕНИЕ = 0,01
ДО ОПЕРАЦИИ.

ОПЕРАЦИЯ 23-11-36
ЗРЕНИЕ = 0,7
ПОСЛЕ ОПЕРАЦИИ.
СРОК НАБЛЮДЕНИЯ 3 1/2 года

Б-ной Нахатакян

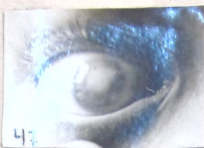

РУБЦОВОЕ БЕЛЬМО
НЕВЪЯСНЕННОЙ
ЭТИОЛОГИИ
ЗРЕНИЕ = 0,02
ДО ОПЕРАЦИИ.

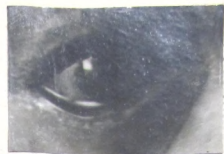

ОПЕРАЦИЯ 10-11-36
ЗРЕНИЕ = 0,15
ПОСЛЕ ОПЕРАЦИИ.
СРОК НАБЛЮДЕНИЯ 1 г. 6 м.

Б-ная Лясун




БЕЛМО ПОСЛЕ
ПАРЕНХИМАТОЗНОГО
КЕРАТИТА
ЗРЕНИЕ = 0,04
ДО ОПЕРАЦИИ



ОПЕРАЦИЯ 15-III-36
ЗРЕНИЕ = 0,25
ПОСЛЕ ОПЕРАЦИИ
СРОК НАБЛЮДЕНИЯ 2 года

Б-ной Тихонцев




РУБЦОВОЕ БЕЛМО
ПОСЛЕ ЯЗВЫ РОГО-
ВИЦЫ.
ЗРЕНИЕ = 1/200

ОПЕРАЦИЯ 25-IX-36
ЗРЕНИЕ = 0,3
ПОСЛЕ ОПЕРАЦИИ
СРОК НАБЛЮДЕНИЯ 1 г 6 м.

Б-ной Титов.



БЕЛМО ПОСЛЕ
ПАРЕНХИМАТОЗНОГО
КЕРАТИТА.
ЗРЕНИЕ = 0,06
ДО ОПЕРАЦИИ.

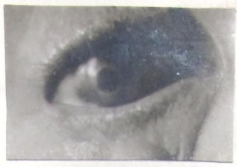

ОПЕРАЦИЯ 13-III-36
ЗРЕНИЕ = 0,8. 1, 0
ПОСЛЕ ОПЕРАЦИИ
СРОК НАБЛЮДЕНИЯ 1 г 6 м.


Б-ной Серков



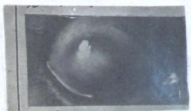Рубцовое бельмо
после травмы
Зрение = 0,15
До операции



Операция 10-11-36г
Зрение = 0,3
После операции.
Срок наблюдения 1г. 6м.



Б-ная Емельянова



Рубцовое бельмо
невнятной
этиологии
Зрение = 0,01
До операции



Операция 16-1-36г
Зрение = 0,4
После операции.
Срок наблюдения 1г.

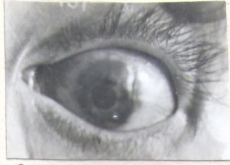-5-

133

Б-ная Бошаровская

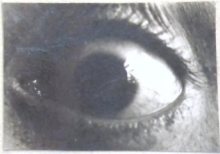

Рубцовое бельмо
после скрофулеза.
ЗрЕНИЕ = 0,04.
До операции -



ОПЕРАЦИЯ 19-х-36г
ЗрЕНИЕ-0,6
Срок наблюдения 3 1/2 года

Б-ной Маримант

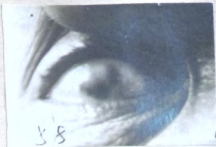

Бельмо после
ПАРЕНХИМАТОЗНОГО
КЕРАТИТА.
ЗрЕНИЕ = 0,04.
До операции




ОПЕРАЦИЯ 22-1х-36г
ЗрЕНИЕ = 0,08
ПОСЛЕ ОПЕРАЦИИ
Срок наблюдения 2 года

Б-ная Лапузина





Рубцовое бельмо
после скрофулеза.
ЗрЕНИЕ = 0,15
До операции



ОПЕРАЦИЯ 25-11-36г
ЗрЕНИЕ = 0,15
После операции
Срок наблюдения 2 года

134

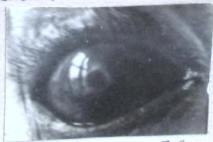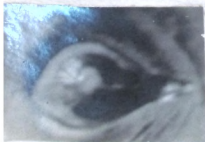Б-ной Гладкий



БЕЛМО НЕВЬЯСНЕННОЙ
ЭТИОЛОГИИ
ЗРЕНИЕ = 0,02
ДО ОПЕРАЦИИ

ОПЕРАЦИЯ 10-11-36г.
ЗРЕНИЕ = 0,4
ПОСЛЕ ОПЕРАЦИИ
СРОК НАБЛЮДЕНИЯ 3½ года

Б-ной САФЕУЛИН



БЕЛМО ПОСЛЕ
ТРАВМЫ
ЗРЕНИЕ = 1/200
ДО ОПЕРАЦИИ

ОПЕРАЦИЯ 21-1-36г.
ЗРЕНИЕ = 0,08
ПОСЛЕ ОПЕРАЦИИ
СРОК НАБЛЮДЕНИЯ 2½ года

-7

135

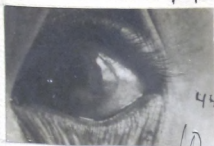Б-ной Чеканов.

БЕЛМО ПОСЛЕ
ПАРЕНХИМАТОЗНОГО
КЕРАТИТА.
ЗРЕНИЕ = 0,06

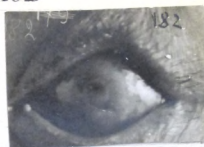ОПЕРАЦИЯ 22-ix-36г.
ЗРЕНИЕ = 0,5
ПОСЛЕ ОПЕРАЦИИ.
СРОК НАБЛЮДЕНИЯ 2 года

См

Б-ной Даванов



БЕЛМО ПОСЛЕ
ТРАВМЫ
ЗРЕНИЕ = 0,08
ДО ОПЕРАЦИИ



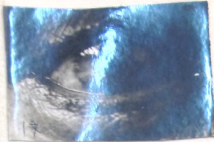
ОПЕРАЦИЯ 13-x-36г.
ПОСЛЕ ОПЕРАЦИИ
ЗРЕНИЕ = 0,15
СРОК НАБЛЮДЕНИЯ 2½ года

Б-ной Шум.

БЕЛМО ПОСЛЕ
ПАРЕНХИМАТОЗНОГО
КЕРАТИТА.
ЗРЕНИЕ = 0,04
ДО ОПЕРАЦИИ

ОПЕРАЦИЯ 28-xi-36
ЗРЕНИЕ = 0,25
ПОСЛЕ ОПЕРАЦИИ.
СРОК НАБЛЮДЕНИЯ 2 года

Б-ной Назаров




Рубцовое бельмо
после травмы
Зрение до операции-0,06
Операция 9-vi-36г
Зрение после операции-
0,8 СРОК НАБЛ 3 года

Б-ная Шкробатюк*)



Бельмо после паренхи-
матозного кератита.
Зрение до операции-ген-
жение руки у лица.
Операция 9-iv-36г. Зрение
после операции-0,03
СРОК НАБЛЮДЕНИЯ 3 года

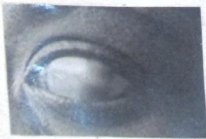Б-ная Иванишина



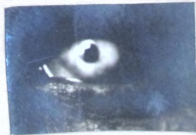Рубцовое бельмо после
скрофулеза. Зрение до
операции- правильное
СВЕТОощущение

ОПЕРАЦИЯ 19-vi-36г
Зрение после
операции-0,3
СРОК НАБЛЮДЕНИЯ 2 1/2 года

Б-ной Лобов



Рубцовое бельмо
ПОСЛЕ ОСПЫ. Зрение
ДО ОПЕРАЦИИ-ПРАВИЛЬ-
НОЕ СВЕТОощущение



ОПЕРАЦИЯ 22-iv-36г
Зрение после опера-
ции-ПРАВИЛЬНОЕ
СВЕТОощущение
СРОК НАБЛЮДЕНИЯ
2 1/2 года

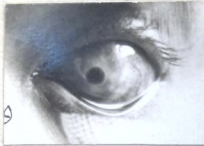*) фото после второй операции.

Б-ная Сердюкова

Рубцовое бельмо
после язвы роговицы.
Зрение до операции
0,04.

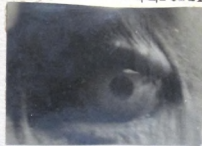Операция 9-ви-36г.
Зрение после опера-
ции=0,5.
Срок наблюдения 2 года

Б-ная Елисеева



Бельмо после
паренхиматозного
кератита. Зрение
до операции=0,04.
Операция 9-iv-36г. Зрение
после операции=0,15.
Срок наблюдения—2 г.

Б-ной Гладкий



Бельмо неизвестной
этиологии. Зрение
до операции=0,01.
Зрение после опера-
ции=0,15. Операция—
23-iv-36г.
Срок наблюдения 3 года

Б-ной Данилов

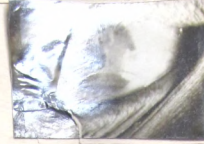

Рубцовое бельмо пос-
ле травмы. Зрение до
операции=0,02. Зрение
после операции=0,4.
Операция 9-vi-36.
Срок наблюдения 1г.6м.

Б-ной Токмашев



Бельмо после паренхиматозного кератита.
Зрение = 0,06 до операции.



Операция 15-у-37 года
Зрение = 1,0
После операции
Срок наблюдения
3 г. 2 м.

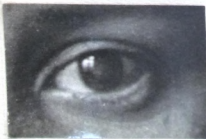Б-ной Ветушко



Больной после паренхиматозного кератита.
Зрение = 0,02 до операции

Операция 15-у-37.
После операции зрение = 0,9
Срок наблюдения
3 г. 2 мес.

Б-ная Шевченко



Бельмо после кератита.
Зрение = 0,01 до операции



Операция 19-у-37.
Зрение = 0,02 после операции.
Срок наблюдения
3 г. 2 м.

189
льной
Георгийан
ок наблюдения 2 года

Бельмо неизвестной
этиологии
До операции зрение 0,02

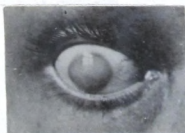Операция 1-VI-37г.
После операции зрение:
0,65

льной
Тимофеев
ок наблюдения 2 1/2 г.

Бельмо неизвестной
этиологии
До операции зрение 0,2

Операция 29-VI-37г.
После операции зрение:
0,7

льной
Беренштейн
ок наблюдения 1 1/2 г.



0.0.



Бельмо после парен-
химатозного кератита.
Зрение до операции: 0,01

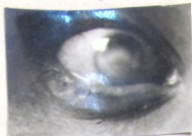
Операция 1-VI-37г.
Зрение после операции:
0,1

льной
Хасянов
ок наблюдения 2 г. 10 м.

Бельмо после язвы
роговицы
До операции зрение: 0,04

Операция 19-IX-37г.
После операции зрение:
0,8

Б-НАЯ ОБОРИНА



БЕЛМО ПОСЛЕ ОСПЫ
ЗРЕНИЕ=0,015
До ОПЕРАЦИИ



ОПЕРАЦИЯ 28-V-37г
ЗРЕНИЕ=0,02
ПОСЛЕ ОПЕРАЦИИ.
СРОК НАБЛЮДЕНИЯ 1 год.

БЕЛМО ПОСЛЕ ПАРЕНХИ-
МАТОЗНОГО КЕРАТИТА
ЗРЕНИЕ=0,15
До ОПЕРАЦИИ.

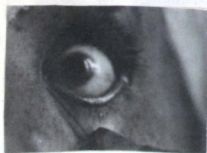ОПЕРАЦИЯ 1-VI-37г
ЗРЕНИЕ=1,0
ПОСЛЕ ОПЕРАЦИИ.
СРОК НАБЛЮДЕНИЯ 3г 1м.

141

БЕЛМО НЕИЗВЕСТНОЙ
ЭТИОЛОГИИ. ЗРЕНИЕ ДО
ОПЕРАЦИИ=0,02

ОПЕРАЦИЯ 7-х-37,
ЗРЕНИЕ=0,3 ПОСЛЕ
ОПЕРАЦИИ.
СРОК НАБЛЮДЕНИЯ 2г.3мес

Б-НОЙ ВОВРАШКО



БЕЛМО ПОСЛЕ ПАРЕНХИ-
МАТОЗНОГО КЕРАТИТА
ЗРЕНИЕ=0,04 ДО
ОПЕРАЦИИ



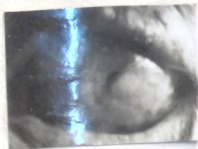ОПЕРАЦИЯ 26-х-36
ЗРЕНИЕ=0,3 ПОСЛЕ
ОПЕРАЦИИ.
СРОК НАБЛЮДЕНИЯ 3г. 9мес

Б-ной ТИГОВ

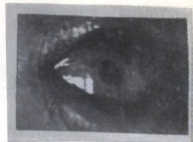БЕЛМО ПОСЛЕ ПАРЕНХИ-
МАТОЗНОГО КЕРАТИТА.
ЗРЕНИЕ = 0,08
ДО ОПЕРАЦИИ.

ОПЕРАЦИЯ 4-III-37г
ЗРЕНИЕ ПОСЛЕ
ОПЕРАЦИИ = 0,8
СРОК НАБЛЮДЕНИЯ 2 г.

Б-ной СЕМЕРНЯ



БЕЛМО ПОСЛЕ ТРАВМЫ
ЗРЕНИЕ = 0,08
ДО ОПЕРАЦИИ.



ОПЕРАЦИЯ 10-III-37г
ЗРЕНИЕ = 0,55
ПОСЛЕ ОПЕРАЦИИ.
СРОК НАБЛЮДЕНИЯ
2 года

Б-ная ЯНКОВСКАЯ

БЕЛМО ПОСЛЕ ПАРЕНХИ-
МАТОЗНОГО КЕРАТИТА.
ЗРЕНИЕ ДО ОПЕРАЦИИ:
0,03

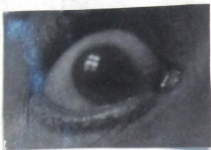ОПЕРАЦИЯ 25-II-37г
ПОСЛЕ ОПЕРАЦИИ
ЗРЕНИЕ = 0,65
СРОК НАБЛЮДЕНИЯ
3 года 2 мес

Б-ная ЛЕОНТЬЕВА

Бельмо после паренхиматозного кератита
До операции зрение
0,03

Операция 4-х-37г
После операции
зрение - 0,7
Срок наблюдения 1 г. 6 м.

Б-ной ГОЛУБЕВ



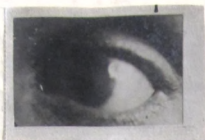OS



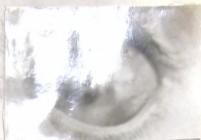Бельмо после паренхиматозного кератита
До операции зрение -
0,08

Операция 13-х-37г
После операции
зрение - 0,15
Срок наблюдения 1 г. 8 мес

Б-ной Федоров



Бельмо после паренхиматозного кератита.
Зрение = 0,06 до операции



Операция 22-ix-37г.
Зрение = 0,08 после операции
Срок наблюдения 2½ года

Б-ной Торба

Бельмо после ожога
Зрение = 0,04 до операции

Операция 28-ix-37г.
Зрение = 0,8 после операции.
Срок наблюдения 2г. 3мес

Б-ная Кресова

Бельмо после паренх.
кератита.
Зрение до операции 0,04

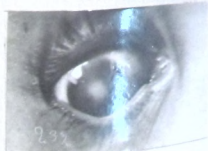Операция 28-ix-37г.
Зрение после опера-
ции 0,55
Срок наблюдения 2 года

Б-ной Толукевич

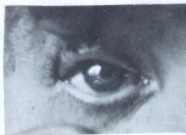Бельмо после травмы
до операции
Зрение = 0,25

Операция 10-iv-37г.
После операции
Зрение = 0,7
Срок наблюдения 2г.

Б-ной Скачко



о.д.



Бельмо после
паренхиматозного
кератита
до операции Зрение =
0,03

Операция 19-iv-37г.
Зрение после опера-
ции = 0,4
Срок наблюдения
3г. 2мес

146

ной

ИРИДИАНТ

наблюдения 1 г. 2 м.



O.S.

Бельмо после паренхиматозного кератита.
До операции зрение: 0,08



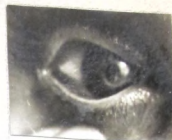Операция 31-X-37г.
После операции зрение:
0,6

ной

КАЧКО

наблюдения 2 г. 1 м.

Бельмо после паренхиматозного кератита.
До операции зрение: 0,04

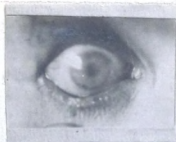

Операция 31-X-37г.
После операции зрение:
0,4

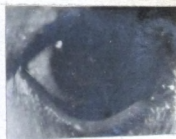ная

ЛУЗНЕЦОВА

наблюдения 2 года



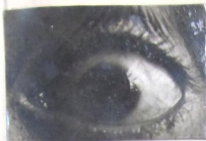Бельмо после
ТРАВМЫ
До операции зрение: 0,04



Операция 16-X-37г.
После операции зрение:
0,15

1477

Б-ной Маримант



БЕЛЬМО ПОСЛЕ ПАРЕНХИ-
МАТОЗНОГО КЕРАТИТА
ЗРЕНИЕ ДО ОПЕРАЦИИ
0,05.



ОПЕРАЦИЯ 28-III-38г.
ЗРЕНИЕ ПОСЛЕ ОПЕРАЦИИ
0,15
СРОК НАБЛЮДЕНИЯ 2 года

Б-ной Дига Ч

БЕЛЬМО ПОСЛЕ ПАРЕНХИ-
МАТОЗНОГО КЕРАТИТА
ЗРЕНИЕ ДО ОПЕРАЦИИ
0,03

ОПЕРАЦИЯ 10-XII-38г.
ЗРЕНИЕ ПОСЛЕ ОПЕРАЦИИ
0,25.
СРОК НАБЛЮДЕНИЯ 2г. 7мес

Б-ная Савицкая

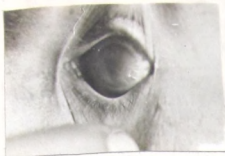


БЕЛЬМО ПОСЛЕ ПАРЕНХИ-
МАТОЗНОГО КЕРАТИТА. ЗРЕНИЕ ДО
ОПЕРАЦИИ 0,02



ОПЕРАЦИЯ 7-IV-38г.
ЗРЕНИЕ ПОСЛЕ ОПЕРАЦИИ
0,06.
СРОК НАБЛЮДЕНИЯ 2г. 2мес

Б-ной Трухтанов



Бельмо после дегенерации роговицы
Зрение до операции 0,06

Операция 1-х-38,
Зрение после операции - 0,16
Срок наблюдения 1½ года

Б-ной Давидович

Бельмо после кори
Зрение до операции 0,03

Операция 10-х-38,
Зрение после операции - 0,24
Срок наблюдения 1г.10мес

Б-ной Хасанов

Бельмо после язвы роговицы. Зрение до операции - 0,04

Операция - 1-х-38,
Зрение после операции - 0,8 1,0
Срок наблюдения 1г.7мес

21-

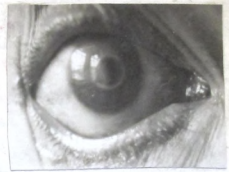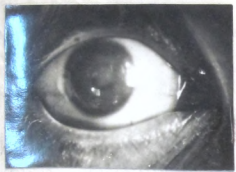143

Б-ной Козаков

БЕЛЬМО ПОСЛЕ ПАРЕНХИМАТОЗНОГО КЕРАТИТА ТУБЕРКУЛЕЗНОГО ЗРЕНИЕ ДО ОПЕРАЦИИ 0,15

ОПЕРАЦИЯ 28-IX-38, 13.11
ЗРЕНИЕ ПОСЛЕ ОПЕРАЦИИ = 1,0
СРОК НАБЛЮДЕНИЯ 1г.10мес

Б-ной Поплавский



БЕЛЬМО ПОСЛЕ ПАРЕНХИМАТОЗНОГО КЕРАТИТА ЗРЕНИЕ ДО ОПЕРАЦИИ 0,08

ОПЕРАЦИЯ 25-V-38,
ЗРЕНИЕ ПОСЛЕ ОПЕРАЦИИ = 0,82
СРОК НАБЛЮДЕНИЯ 1год

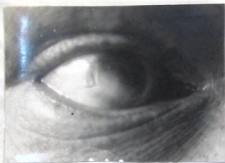1501

Б-ной Ворона

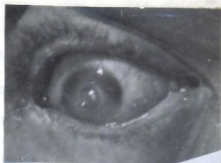Бельмо после паренх.
кератита. Зрение до
операции - счет пальцев
на 20%

ОПЕРАЦИЯ 14-IX-38,
ЗРЕНИЕ ПОСЛЕ ОПЕРА-
ЦИИ - 0,8
СРОК НАБЛЮДЕНИЯ
1 г. 8 мес

Б-ной Ковита

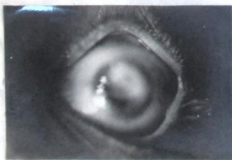

Бельмо после сквозу-
леза. Зрение до опера-
ции - 0,04



ОПЕРАЦИЯ 20-IX-38,
ЗРЕНИЕ ПОСЛЕ ОПЕРАЦИИ
0,04.
СРОК НАБЛЮДЕНИЯ 9 мес

Б-ной Селин



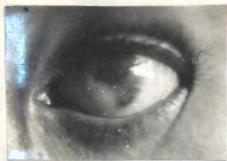Бельмо после оспы
ЗРЕНИЕ ДО ОПЕРАЦИИ
= 0,02



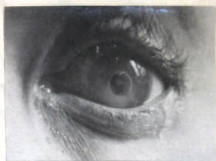ОПЕРАЦИЯ 16-IX-38,
ЗРЕНИЕ ПОСЛЕ ОПЕРА-
ЦИИ = 0,03
СРОК НАБЛЮДЕНИЯ 10 мес

157

Б-ная Процишина



Бельмо после ларенх.
кератита. Зрение до
операции-0,04.



Операция 4-хп-38.
Зрение после опера-
ции- 0,09.
Срок наблюдения 1г.3м.

153

альной
Шелудяк
к наблюдения 9 мес.

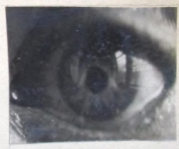Бельмо после язвы
Зрение до операции:
0,05

Операция 25-V-39г.
Зрение после операции:
0,85

альной
Пишмяков
к наблюдения 1 год



Бельмо после оспы.
Зрение до операции:
0,01



Операция 31-III-39г.
Зрение после операции:
0,01

158

альной
Кочерга
к наблюдения 9 мес.

Бельмо после язвы
роговицы.
Зрение до операции: 0,00

Операция 17-V-39 г.
Зрение после операции:
0,48.

153

льной

Шелудяк

рок наблюдения 9 мес.

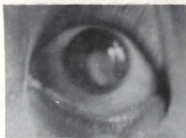Бельмо после язвы
Зрение до операции:
0,05

Операция 25-V-39г.
Зрение после операции:
0,85

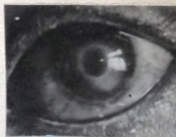льная

Чернявская

рок наблюдения 9 мес.



Бельмо после оспы.
Зрение до операции:
0,05



Операция 17-V-39г.
Зрение после операции:
0,06

ольной

Кочерга

рок наблюдения 9 мес.

Бельмо после язвы
роговицы.
Зрение до операции: 0,05

Операция 17-V-39 г.
Зрение после операции:
0,48.

154

альной

Лясниченко

рок наблюдения 10 мес.

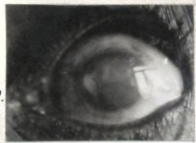Бельмо после ожога
бензином.
Зрение до операции 0,02

Операция 28-VIII-39г.
Зрение после операции
1,0

альной

Ахмедов

рок наблюдения 10 мес.



Бельмо неизвестной
этиологии.
Зрение до операции 0,03

Операция 7-IX-39г.
Зрение после операции
0,25

альной

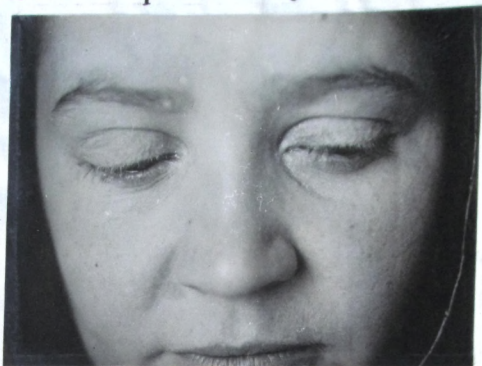Клядько

рок наблюдения 9 мес.

Бельмо после травмы
Зрение до операции:
0,01

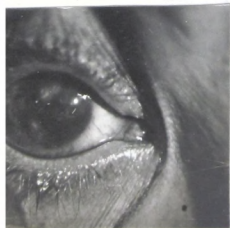Операция 10-X-39г.
Зрение после операции:
0,9

Б-НАЯ ЮЩЕНКО
eratitis parenchymatosa †8С

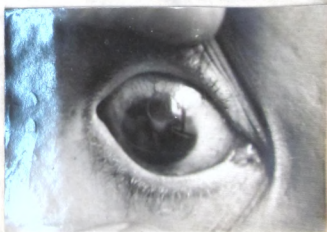

СВЕТОБОЯЗЬ ДО ОПЕРАЦИИ

OD



РОГОВИЦЫ ДО
ОПЕРАЦИИ. ЗРЕНИЕ 0,25

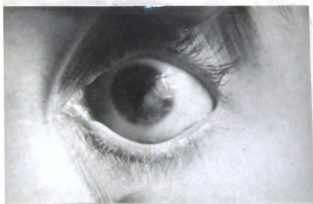

ЧЕРЕЗ 2 МЕС. ПОСЛЕ
ЛЕЗЕБНОЙ ПЕРЕСАДКИ
РОГОВИЦЫ. ЗРЕНИЕ 1,0

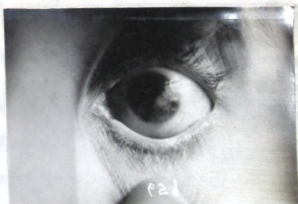

ЧЕРЕЗ 4 НЕДЕЛИ СВЕТОБОЯЗНЬ
ПРОШЛА.

OS



ВИД РОГОВИЦЫ ДО
ОПЕРАЦИИ. ЗРЕНИЕ - 0,5

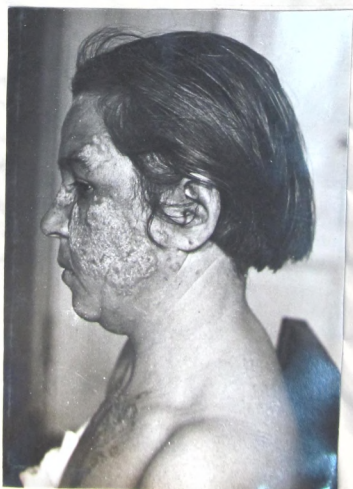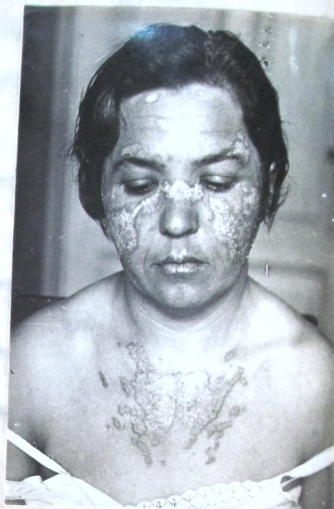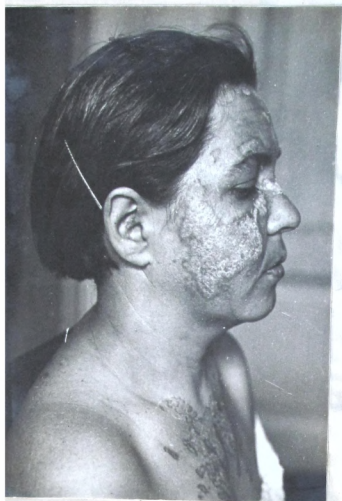


ЧЕРЕЗ 4 МЕС. ПОСЛЕ
ЛЕЗЕВНОЙ ПЕРЕСАДКИ
РОГОВИЦЫ. ЗРЕНИЕ 1,0

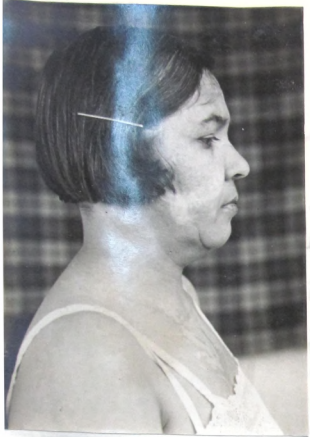157

NEW

Б-ная СКРИПЧЕНКО
Lupus erythematoses
До ОПЕРАЦИИ



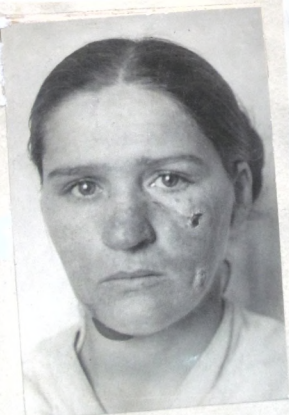Через 3 месяца после операции




Срок наблюдения
2 года



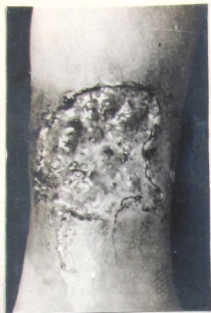На 3^й день после операции.



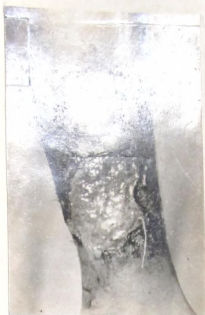На 14^й день после операции.



Б-НОЙ СТЕЩЕНКО ГУММА ГОЛЕНИ



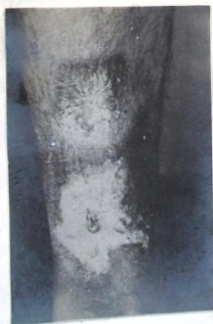До операции



Через 3 дня после операции



Через 10 дней после операции



Через 3 нед. после операции



Через 6 нед. после операции

В настоящей единице хранения	
Пронум.	160
(ср. шестидесять) листов	
От:	Архивист
Гашкаров 10.10.90 г.	

лист за № 3-5; 10; 12; 14-21; 23; 25; 26; 40
43; 83; 120-129-160 - сфотографированы
в лист за № 130-132; 134-145; 147-154; 159 - фотогра-
фия вырезана.

