

617.7
Л33

П. И. ЛЕБЕХОВ

ПРОБОДНЫЕ
РАНЕНИЯ
ГЛАЗ

7

30003

р. Лебехов
Бродоуклейские раск
веш. 2193

1945

17/2 Бучурев

1949

3/10 Волосат

Г. 9/5





617.7
Л33

И. И. ЛЕБЕХОВ

ПРОБОДНЫЕ РАНЕНИЯ ГЛАЗ

Уч. р. Эвонор, Пискарев
Главный бухгалтер
иногда студент В. П. Сидорова
30003 г. Озеск

БИБЛИОТЕКА



Ленинград
«МЕДИЦИНА»
Ленинградское отделение
1974

Лебехов П. И. ПРОБОДНЫЕ РАНЕНИЯ ГЛАЗ. 1974 г.

В книге представлено всестороннее описание прободных ранений глаз с учетом последних данных отечественной и зарубежной литературы, а также личного опыта автора.

Первая глава содержит общие сведения о прободных ранениях глаз. В ней представлена статистика и классификация прободных ранений, морфология раневого процесса в глазу, клиника, современные методы диагностики и лечения, а также исходы прободных ранений.

Последующие шесть глав содержат описание прободных ранений, осложненных травматическим иридоциклитом и симпатической офтальмией, внутриглазными кровоизлияниями, повреждением хрусталика, выпадением стекловидного тела, внедрением внутрь глаза инородных тел и развитием внутриглазной гнойной инфекции. Во всех этих главах представлены новые методы диагностики и лечения соответствующих осложненных прободных ранений глаз. Книга рассчитана на врачей-офтальмологов и врачей скорой помощи.

Книга иллюстрирована 13 таблицами, 51 рисунком, библиография — 343 названия.

*Светлой памяти
своих учителей
Петра Игнатьевича Гапеева,
Михаила Борисовича Чутко
посвящает свой труд автор*

ПРЕДИСЛОВИЕ

Вопросам диагностики и лечения прободных ранений глаз уделяется большое внимание как в отечественной, так и в зарубежной литературе. Однако во многих, казалось бы, простых вопросах, относящихся к прободным ранениям, до сих пор нет достаточной ясности. Можно начать с того, что сам термин «прободное ранение глаза» не является общепринятым. Наряду с ним для обозначения механического повреждения, сопровождающегося нарушением целостности всей толщи стенки глаза, применяются и такие термины, как «перфорирующее ранение» и «проникающее ранение». Нет достаточной ясности и в классификации прободных ранений. Из всех видов травм глаза только прободные ранения не разделяются по степени тяжести. Хотя очевидно, что во всех случаях прободные ранения не могут быть равнозначными по тяжести, до сих пор все они считаются «тяжелыми».

Недостаточно разработана и классификация прободных ранений, осложненных внутриглазными кровоизлияниями, повреждениями хрусталика, внутриглазными инородными телами, гнойной инфекцией.

По-разному решаются показания к извлечению не только немагнитных, но даже и магнитных внутриглазных инородных тел, особенно в случаях расположения их в прозрачном хрусталике.

Автор в меру своих сил пытался разрешить многие из перечисленных спорных вопросов, используя для этого не только сведения, почерпнутые из литературы, но и собственный клинический опыт.

В связи с тем, что в настоящее время известно множество методов диагностики и лечения прободных ранений глаз, ориентироваться в которых офтальмологу бывает

трудно, в книге даются рекомендации рационального выбора этих методов в зависимости от особенностей ранения. Однако ограниченность объема книги не позволила детально описать все эти методы. Поэтому некоторые из них (как, например, рентгенодиагностика внутриглазных инородных тел и др.), особенно подробно освещенные в популярных руководствах и монографиях, здесь описаны кратко, именно с точки зрения показаний к их применению. По этой же причине в книге не приведен полный перечень литературы, а указаны лишь основные работы.

Книга построена таким образом, что в первой главе даны сведения, относящиеся ко всем прободным ранениям, а в последующих главах описаны осложненные прободные ранения. Такое распределение материала позволило избежать многих повторений, обычных в подобных изданиях.

В подборе иллюстраций для монографии приняли участие кандидаты медицинских наук Г. Д. Зумбулидзе, Ю. С. Каминская, врач Б. М. Могутии и художник Т. Е. Калужная. Я пользуюсь случаем, чтобы выразить им за это свою благодарность.

Проф. П. Лебехов

ОБЩИЕ СВЕДЕНИЯ О ПРОБОДНЫХ РАНЕНИЯХ ГЛАЗ

СТАТИСТИКА ПРОБОДНЫХ РАНЕНИЙ

Обобщение опыта Великой Отечественной войны 1941—1945 гг. показало, что повреждения глаз в период этой войны составляли 2—3% от числа всех боевых повреждений (П. Е. Тихомиров, 1947; Б. Л. Поляк, 1957). При этом больше половины всех повреждений глаз (52—70%) составляли прободные ранения (Б. Л. Поляк и М. Б. Чутко, 1944; П. Е. Тихомиров, 1947; М. Л. Краснов с соавт., 1951, и др.).

По некоторым данным (Я. К. Варшавский, 1923; Л. А. Морозов и Б. В. Протопопов, 1941; Л. М. Рель, Н. А. Хомич, 1972), и в структуре промышленного глазного травматизма прободные ранения имеют не меньший удельный вес, а по некоторым данным — даже более высокий — 84,2% (М. А. Заболотский, 1967). Нужно учитывать, однако, что здесь эти сведения, касающиеся промышленных травм, характеризуют отношение прободных ранений не ко всем повреждениям глаз, а только к тем из них, которые послужили показанием к стационарному лечению.

В структуре сельскохозяйственного травматизма в прошлом прободные ранения занимали довольно скромное место, но за послевоенные годы в ней произошли существенные изменения. В связи со все возрастающей механизацией сельского хозяйства этот вид травматизма по своему характеру все больше приближается к промышленному (А. Г. Кроль, 1959; Н. М. Павлов, 1968). По данным последнего времени, в сельскохозяйственных областях отношение прободных ранений к общему числу травм органа зрения, потребовавших стационарного лечения, достигает 60% (З. Т. Дюдипа и Е. И. Удинцов, 1964).

Близкое к этому соотношение наблюдается и в структуре детского травматизма. Прободные ранения составляют

около половины тяжелых повреждений органа зрения (И. Ф. Воробьев с соавт., 1960; И. А. Шарковский, Р. А. Стрижак, 1962) и являются главной причиной слепоты у детей (Г. А. Дугельный, 1961; С. П. Петруня, С. А. Гончарова, 1961).

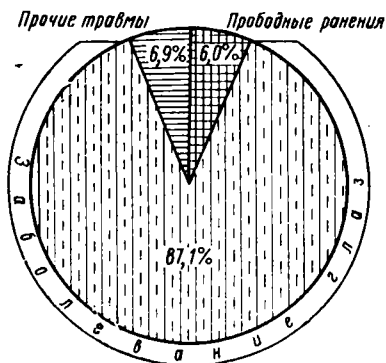


Рис. 1. Удельный вес прободных ранений в структуре патологии органа зрения.

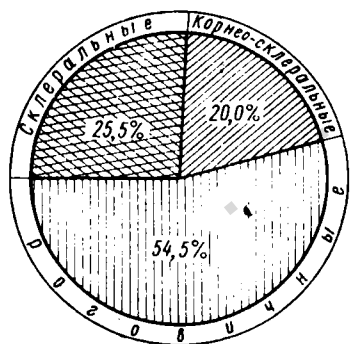


Рис. 5. Распределение по локализации прободных ран глаз.

Среди бытовых травм прободные ранения (по данным стационаров) составляют от 18 до 46% (И. А. Куликов, 1962; Pietruschka, Paul, 1967; А. А. Куглеев и Р. Г. Макарова, 1968, и др.).

По статистическим данным, не учитывающим вида травматизма, среди всех травм органа зрения, потребовавших стационарного лечения, прободные ранения составляют 53—60% (А. Г. Кроль; 1962; З. М. Баренбойм, 1970; Andrzejewska, 1971, и др.).

По данным глазной клиники Ленинградского ГИДУВа и Ленинградской глазной больницы (1963—1969 гг.), больные с травмами глаз и их последствиями составляют 12,9% от числа всех стационарных глазных больных. От числа всех больных с травмами глаз и их последствиями больные с прободными ранениями и их последствиями составляют около половины (рис. 1).

У 54,5% больных с прободными ранениями глаз рана локализуется в роговице (рис. 2), у 20% больных она захватывает роговицу и склеру (рис. 3) и у 25,5% больных ограничивается склерой (рис. 4, 5).

Из числа больных с прободными ранениями у 40,2% больных обнаружены внутриглазные инородные тела. При склеральных прободных ранениях они выявлены у 48,1% больных, при роговичных — у 42,5% больных, а при корнеосклеральных — у 23,3% больных (рис. 6).

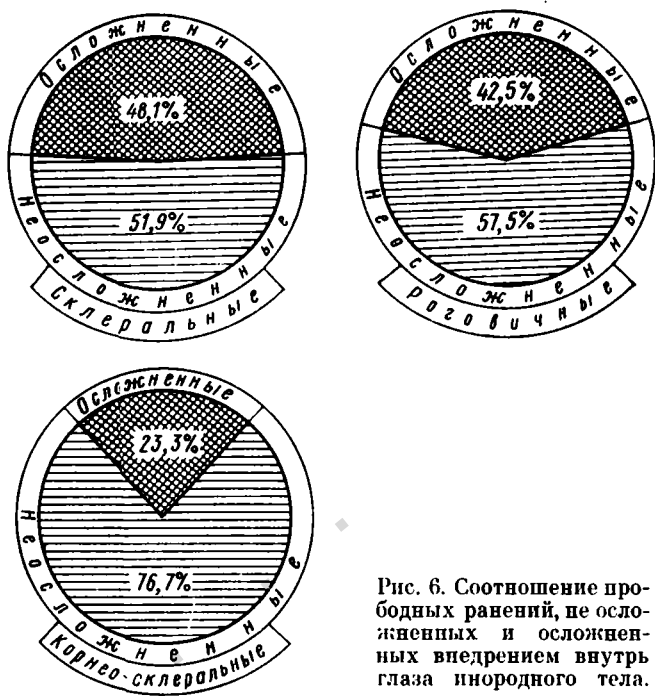


Рис. 6. Соотношение прободных ранений, не осложненных и осложненных внедрением внутрь глаза инородного тела.

Подавляющее большинство ранений у наших больных были проникающими — 96%. Сквозных ранений было 2,2% и разрушений глаза — 1,8%.

В литературе приводятся сходные данные: проникающие ранения — 92,9—96,9%, сквозные ранения — 1,6—4,4% и разрушения глаз — 1,5—2,7% (И. Ф. Воробьев, 1948; Müller-Jensen, 1964; М. К. Камилов, 1968).

КЛАССИФИКАЦИЯ ПРОБОДНЫХ РАНЕНИЙ

Во всех отраслях клинической медицины разделяют заболевания по степени тяжести. Обычно их делят на легкие, средней тяжести, тяжелые и особо тяжелые. Однако не все заболевания поддаются такому разделению. Некоторые из них протекают только в одной-двух из этих форм. Кроме того, в начале заболевания обычно трудно бывает на основании имеющихся признаков болезни предугадать форму ее клинического течения.

По сравнению с заболеваниями травмы представляют большие возможности для правильной оценки степени их тяжести. Однако и здесь встречаются свои трудности, обусловленные тем, что не всегда возможно сразу после травмы установить степень повреждения. С другой стороны, трудно сразу предугадать характер реакции организма на полученную травму.

Офтальмология до сих пор не располагает единой общепринятой классификацией травм органа зрения, хотя основа для ее создания имеется. Такой основой является схема, детально разработанная Б. Л. Поляком (1953—1972).

Большое место в этой схеме отведено прободным ранениям. Б. Л. Поляк предлагает разделять прободные ранения по 5 признакам: 1) глубина и тяжесть повреждения; 2) локализация раны; 3) выпадение содержимого глаза; 4) травматическая катаракта; 5) наличие инородного тела, повредившего глаз.

По первому признаку прободные ранения делятся на проникающие ранения, сквозные ранения и разрушения глаза. По второму признаку — на роговичные, корнеосклеральные и склеральные ранения. По третьему признаку различаются ранения без выпадения или ущемления, либо с выпадением или ущемлением содержимого глаза. По четвертому признаку — ранения с травматической катарактой или без нее. По пятому признаку — ранения без инородного тела, с наличием инородного тела (в глазу, в глазнице, в мозгу, в придаточных пазухах) и ранения, при которых наличие инородного тела не выяснено.

В общем разделе классификации травм Б. Л. Поляк указывает, что все прободные ранения глазного яблока относятся к тяжелым повреждениям.

При всех достоинствах этой детальной классификации она не лишена и недостатков. Так, разделение по первому признаку скорее отражает вид, нежели тяжесть прободного ранения. Во-вторых, нельзя считать удачной попытку учесть среди наиболее важных осложняющих факторов прободного ранения выпадение содержимого глаза, повреждение хрусталика и внедрение в глаз инородного тела. Помимо этих, имеются и другие, не учитывающиеся в этой классификации и не менее тяжелые осложняющие факторы (инфекция, внутриглазные кровоизлияния, отслойка сетчатки и другие).

Нельзя согласиться с тем, что все прободные ранения глаза являются тяжелыми повреждениями. Это положение, бывшее справедливым тогда, когда из-за возможности проникновения в глаз возбудителей гнойной инфекции всякое прободное ранение могло закончиться гибелью глаза, в настоящее время уже устарело. Специализированная глазная помощь в нашей стране теперь доступна почти всем больным. Возможности профилактики гнойных осложнений прободных ранений глаз не идут ни в какое сравнение с теми возможностями, которые были 20—30 лет тому назад.

Поэтому мы, определяя тяжесть повреждения глаз у наших больных, основываемся на том исходе, которым может закончиться это повреждение, при условии, что пострадавший рано или поздно должен поступить под наблюдение специалиста.

Если рассматривать прободные ранения с этой точки зрения, то оказывается, что их можно разделить на легкие, средней тяжести, тяжелые и особо тяжелые. При анализе историй болезни 815 наших больных с прободными ранениями мы именно так и распределили проникающие ранения. Анализ историй болезни больных со сквозными ранениями показал, что их можно разделить на тяжелые и особо тяжелые.

При распределении больных по тяжести ранения мы учитывали признаки (осложняющие факторы), характеризующие ранения, не путем их перечисления. Такое перечисление очень загромождает классификацию и все же не дает возможности учесть все эти признаки.

По-видимому, более правильно в каждом конкретном случае прободного ранения путем суммирования характеризующих его признаков устанавливать необходимость хирургической обработки, возможность утраты функций

глаза или потери глазного яблока и в зависимости от этого устанавливается тяжесть ранения.

В соответствии со схемой, приведенной в табл. 1, к легким проникающим ранениям следует относить такие, которые ограничиваются повреждением только наружной оболочки (роговицы или склеры) и не сопровождаются выпадением или ущемлением внутренних оболочек и содержимого глаза или внедрением инородного тела; когда длина раны не превышает 3 мм, края ее сомкнуты и не требуют наложения швов. При локализации таких ран в оптической зоне роговицы, когда не исключается возможность снижения остроты зрения, уже нельзя считать ранение легким. Его следует относить к ранениям средней тяжести.

К ранениям средней тяжести нужно относить также и небольшие, не требующие хирургической обработки проникающие ранения роговицы с ущемлением в ране выстоящих в переднюю камеру магнитных инородных тел. Сюда же относятся и такие ранения, при которых через небольшую (не более 5 мм) рану роговицы или склеры вставляются внутренние оболочки, либо вставляется (но не выпадает) стекловидное тело.

К тяжелым относятся проникающие ранения роговицы с ущемлением в ране и выстоянием в переднюю камеру немагнитных инородных тел; раны менее 5 мм длиной, но сопровождающиеся потерей стекловидного тела, а также более обширные раны с ущемлением или выпадением оболочек и содержимого глаза. Внедрение в задний отдел глаза магнитного осколка или неметаллического, химически инертного инородного тела тоже следует рассматривать как свидетельство тяжелого ранения. Точно так же нужно расценивать и повреждение хрусталика и гнойную инфильтрацию краев раны.

Особо тяжелыми нужно называть почти безнадежные в прогностическом отношении проникающие ранения. Сюда входят ранения, осложненные внедрением в зрительный нерв или в область желтого пятна магнитного осколка, а также внедрением в задний отдел глаза немагнитного химически активного осколка; ранения, осложненные отслойкой сетчатки, тотальным гемофтальмом, вывихом хрусталика в стекловидное тело или под конъюнктиву, обширным истечением стекловидного тела, приведшим к нарушению формы глаза и ранения, осложненные травматическим эндофтальмитом.

Схема классификации прободных ранений

Локализация раны	Вид ранения	Степень тяжести ранения	Признаки, характеризующие ранение
Роговичная	Проникающее	Легкое	Наличие прободной раны без изменений, требующих хирургической обработки или угрожающих снижением функций глаза
Роговично-склеральная		Средней тяжести	Наличие прободной раны с изменениями, требующими хирургической обработки или угрожающими снижением (но не потерей) функций глаза
Склеральная		Тяжелое	Наличие прободной раны с изменениями, угрожающими потерей функций и потерей глаза
		Особо тяжелое	Наличие прободной раны с изменениями, свидетельствующими о несомненной потере функций глаза или о необратимом снижении их до светоощущения либо свидетельствующими о большой вероятности потери глаза

Локализация раны	Вид ранения	Степень тяжести ранения	Признаки, характеризующие ранение
Склеральная	Сквозное	Тяжелое	Наличие двойного прободения с изменениями, угрожающими потерей функций и потерей глаза
Роговично-склеральная		Особо тяжелое	Наличие двойного прободения с изменениями, свидетельствующими о несомненной потере функций или о необратимом снижении их до светоощущения, либо свидетельствующими о большой вероятности потери глаза
Роговично-склеральная	Разрушение глаза	Особо тяжелое	Наличие обширной прободной раны с изменениями, не вызывающими сомнения в необходимости первичной энуклеации (с дефектом тканей, из-за которого герметизация глаза невозможна; с выраженной деформацией глаза после герметизации)

Сквозные ранения практически встречаются только в форме тяжелых или особо тяжелых повреждений. Распределяя их по тяжести на эти две формы, можно руководствоваться теми же признаками, что и при разделении проникающих ранений.

Что касается разрушения глаза, то, естественно, здесь возможна лишь одна степень тяжести — особо тяжелая.

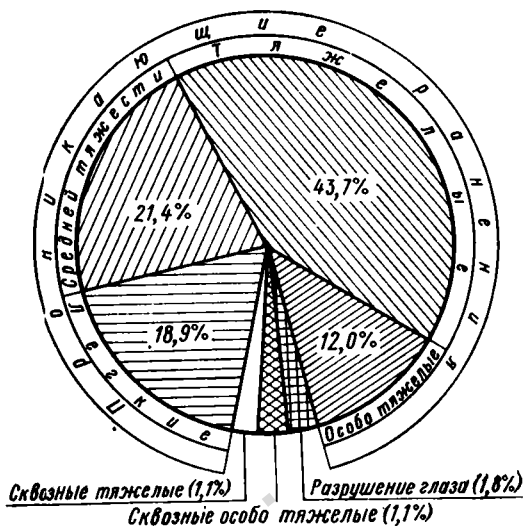


Рис. 7. Распределение прободных ранений по виду и степени тяжести.

В эту группу нужно относить только такие ранения, при которых необходимость первичной энуклеации не вызывает никаких сомнений. Если есть хоть малейшие сомнения, то нужно устанавливать диагноз особо тяжелого проникающего ранения и производить хирургическую обработку, заканчивая ее трансплантацией стекловидного тела или другого заменителя. В дальнейшем в части случаев консервативное лечение проводится до тех пор, пока в нем не исчезает необходимость. В другой части случаев, когда становится очевидной необходимость профилактической энуклеации, приходится прибегать к этой операции для предотвращения опасности симпатической офтальмии.

Распределение наших больных по виду и тяжести прободного ранения представлено в табл. 2 и на рис. 7.

Распределение больных по степени тяжести ранений и длительности лечения

Вид и тяжесть ранения		Длительность лечения							всего	
		до 10 дней	11—20	21—30	31—40	41—50	свыше 50 дней	в абс. числах		
Проникающие	Легкие	100	54					154	18,9	
	Средней тяжести	43	76	55				174	21,4	
	Тяжелые	15	80	107	88	35	31	356	43,7	
	Особо тяжелые	4	8	20	38	10	18	98	12,0	
Сквозные	Тяжелые		1	2	6			9	1,1	
	Особо тяжелые			1	4	3	1	9	1,1	
Разрушение глаза		6	6	2	1			15	1,8	
Итого: В абсолютных числах		168	225	187	137	48	50	815		
В %		20,6	27,6	22,3	16,7	5,9	6,1		100	

Из табл. 2 видно, что основную массу прободных ранений составляют тяжелые проникающие ранения. На втором месте по частоте стоят проникающие ранения средней тяжести, на третьем — легкие проникающие ранения, на четвертом — особо тяжелые проникающие ранения и на пятом — разрушение глаза. Что касается сквозных ранений, то и тяжелые и особо тяжелые формы этого вида прободных ранений по частоте можно поставить рядом на последнее место.

МОРФОЛОГИЯ РАНЕВОГО ПРОЦЕССА ПРИ ПРОБОДНЫХ РАНЕНИЯХ

Общее учение о заживлении ран применимо к прободным ранам роговицы и склеры лишь в неосложненных случаях, число которых составляет 13—30% (А. М. Родиgina, 1947; Б. Л. Поляк, 1957).

В этих случаях заживление протекает путем регенерации собственных элементов роговицы или склеры. В экспериментах установлено, что уже в первые минуты после травмы просвет раны заполняется фибрином. Спустя 2—3 ч среди нитей фибрина появляются мигрирующие сюда лейкоциты. Вслед за лейкоцитами из сосудов лимба и радужной оболочки к ране мигрируют воспалительные клетки — фиброциты и фибробласты, которые объединяют общим названием «кератоцитов» (Varga, Feher, 1970, и др.).

В. И. Григорьева (1957—1959) выделяет в процессе заживления прободной роговичной раны три периода. В первом периоде в ответ на травму в тканях роговицы и радужки развивается рефлекторный отек, достигающий своего максимума обычно на вторые сутки и продолжающийся до 10 дней. Во втором периоде (10—28-й день) в роговичной ране и по ходу раневого канала происходит развитие молодой грануляционной ткани, созревание которой начинается с поверхности. В глубоких отделах раневого канала созревание грануляций иногда задерживается на весьма длительный срок. И тогда в третьем периоде, характеризующемся формированием стойкой рубцовой ткани, возможно образование воспалительных очагов там, где еще сохранились участки некроза или в процессе формирования рубца возникли трофические нарушения.

Если края прободной раны оказываются плотно сомкнутыми, то восстановление целостности роговицы и склеры происходит с образованием тонкого рубца. Этому обстоятель-

ству особенно большое значение придавала Э. Ф. Левкоева (1946—1951), которая посвятила изучению динамики морфологических изменений в раненом глазу множество тщательно выполненных исследований. Э. Ф. Левкоева показала, что заживление роговичной или склеральной раны при неполном смыкании ее краев сопровождается избыточной регенерацией, ведёт к образованию внутри глаза шварт



Рис. 8. Врастание эпителия в необработанную рану роговицы. 1 — просвет роговичной раны; 2 — край раны; 3 — передняя камера; 4 — радужка; 5 — регенерирующий эпителий роговицы; 6 — передний синехия.

и соединительнотканых тяжей. В дальнейшем сморщивание этих шварт приводит к атрофии раненого глаза.

Исследования Э. Ф. Левкоевой и других авторов послужили основанием для того, чтобы перейти от пассивного наблюдения за течением раневого процесса в глазу к активной хирургической обработке с тщательным соединением краев прободной раны глаза.

На рис. 8 видно врастание эпителия в чистую зияющую рану роговицы. Если же в рану выпадает радужная оболочка (рис. 9), то она тоже является препятствием для заживления. Таким же образом могут действовать цилиар-

Fig. 3. Conjunctival nodules on the cornea.

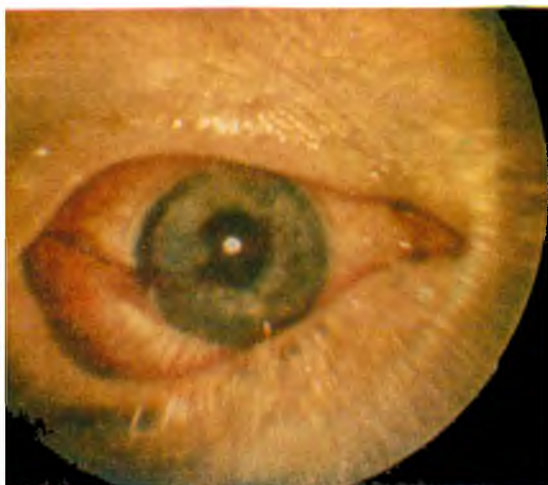
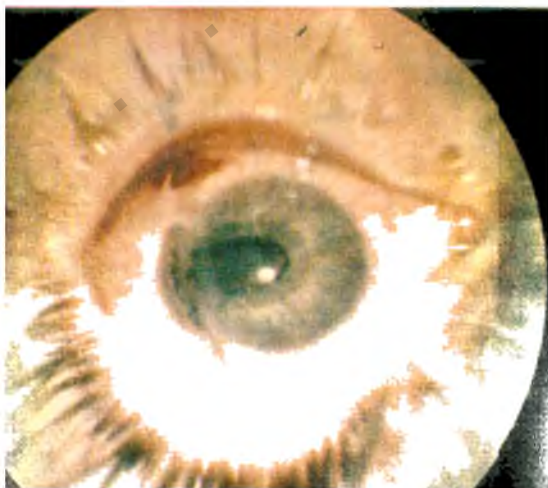
Fig. 2. Hypopyon in the anterior chamber.



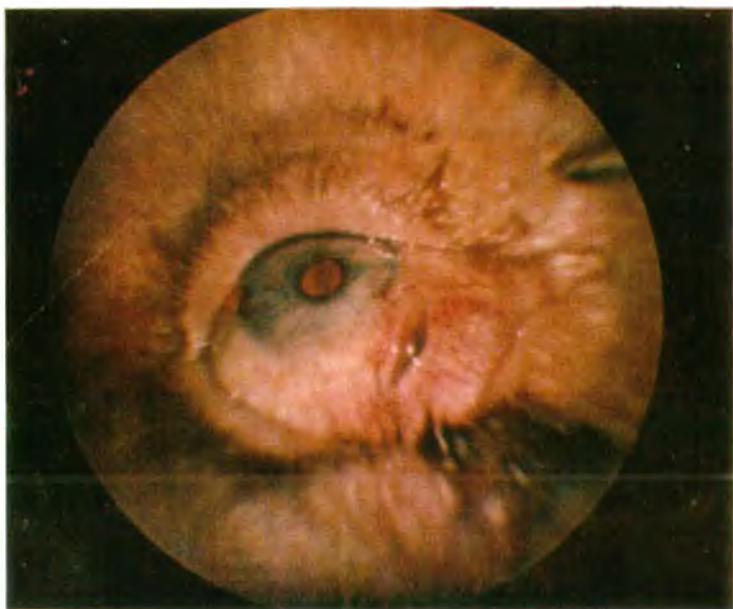

Рис. 4. Прободная рана склеры.

К стр. 6.

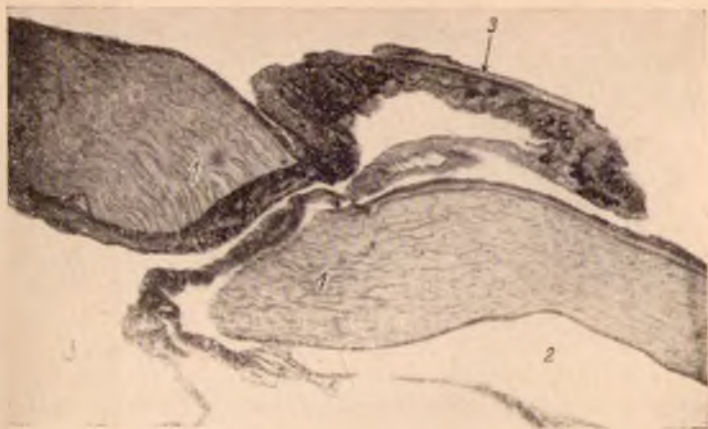

Рис. 9. Выпадение радужной оболочки.

1 — край роговичной раны; 2 — передняя камера; 3 — выпавшая радужка.



Рис. 10. Участие выпавшей радужной оболочки в формировании рубца на месте прободной раны роговицы.

1 — край роговичной раны; 2 — передняя камера; 3 — радужка; 4 — хрусталик; 5 — просвет раны; 6 — рубец роговицы, формирующийся с участием радужной оболочки.

ное тело, сосудистая оболочка, стекловидное тело, если они ущемляются между краями раны. Все это приводит к образованию грубого соединительнотканного рубца, сращенного с внутренними оболочками глаза (рис. 10).

При выпадении в рану внутренних оболочек их участие в формировании рубца можно обнаружить уже на 4—5-й день после ранения (Г. Г. Логинов, 1945; Б. Л. Поляк, 1947—1952; М. Б. Чутко, 1955; Маппа, Меуег, 1970, и др.). Если же раневой дефект покрывается конъюнктивой, то она тоже принимает участие в формировании рубца.

При обширных прободных ранениях, осложненных выпадением стекловидного тела, развивается травматическая гипотония и создаются особенно неблагоприятные условия для заживления, связанные с нарушением кровообращения и обмена внутриглазных жидкостей.

Также неблагоприятно влияет на заживление раны воздействие вещества хрусталика. Развивающаяся при набухании или при рассасывании хрусталиковых масс вторичная глаукома может привести глаз к гибели. Вследствие пролиферации эпителия хрусталика по ходу раневого канала возможно образование тяжелей, прорастающих в полость глаза (В. И. Морозов, 1965), что опять-таки может служить причиной гибели глаза.

КЛИНИКА ПРОБОДНЫХ РАНЕНИЙ

Клиническое течение прободных ранений зависит от множества факторов и поэтому в различных случаях симптоматика их может не совпадать.

Субъективные симптомы в первую очередь зависят от локализации раны. При ранениях роговицы и корнео-склеральной области, особенно в тех случаях, когда повреждаются радужка и цилиарное тело, боли в глазу бывают выражены весьма значительно. Они нередко иррадируют в соответствующую половину головы. Особенно сильными бывают боли при повреждении хрусталика. В этом случае они обычно усиливаются от набухания хрусталиковых волокон и обусловленного этим повышения внутриглазного давления, либо от факогенного влияния на радужку и цилиарное тело.

При ранениях склеры вдали от зубчатой линии боли бывают незначительными или вовсе отсутствуют.

Функции глаза при прободном ранении тоже страдают в разной мере, в зависимости от степени нарушения прозрачности оптических сред, повреждения сетчатки и зрительного нерва.

Нередко прободное ранение приводит к полной утрате функций глаза. Это бывает в тех случаях, когда все стекловидное тело заполняется кровью, когда развивается тотальная отслойка сетчатки, а также при повреждениях зрительного нерва. Во всех этих случаях прогноз в отношении восстановления функций обычно бывает безнадежным.

Более оптимистичен прогноз в тех случаях, когда сохраняется светоощущение. Понятно, что при правильной проекции света он более благоприятен, чем при неправильной.

Прободные ранения, при которых повреждаются лишь периферические отделы роговицы и хрусталика, могут протекать без заметного нарушения функций.

Явления раздражения глаза (светобоязнь, слезотечение, перикорпеальная инъекция) тоже бывают выражены по-разному в зависимости от локализации раны и степени повреждения тканей глаза. Наиболее значительные явления раздражения наблюдаются при повреждениях переднего отдела сосудистого тракта, при роговичной и корнео-склеральной локализации прободных ран. В этих случаях почти всегда определяются боли при пальпации (цилиарные боли) и гипотония раненого глаза.

Склеральные ранения, при которых не травмируются передние отделы сосудистого тракта, протекают с минимальными явлениями раздражения. При них цилиарных болей не бывает и внутриглазное давление после герметизации глаза быстро нормализуется.

Клиническое течение ранений, осложненных травматическим иридоциклитом, внутриглазными кровоизлияниями, повреждением хрусталика, выпадением стекловидного тела, внедрением внутрь глаза инородных тел и гнойной инфекцией, описано в соответствующих главах.

ДИАГНОСТИКА ПРОБОДНЫХ РАНЕНИЙ

Проникающие ранения

В большинстве случаев диагностика проникающих ранений не представляет серьезных трудностей. Наличие прободной раны, т. е. раны, проходящей через все слои ро-

говицы или склеры, обычно обнаруживается уже при поверхностном осмотре. Дальнейшее исследование при фокальном освещении, в проходящем свете, биомикроскопия и другие диагностические методы позволяют установить, что имеется прободная рана глаза, следовательно, ранение является проникающим. Однако в ряде случаев, при небольших размерах раны, при наличии резко выраженной отечности или кровоизлияний, прикрывающих рану, а так-

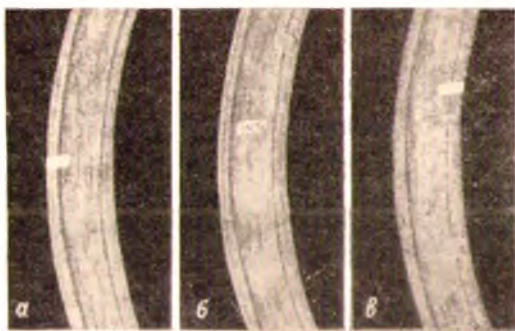


Рис. 11. Косой ход раневого канала при прободном ранении роговицы в оптических срезах (схема).

а — оптический срез на месте начала раневого канала. Ранение кажется непрободным; *б* — при смещении оптического среза видно, что раневой канал идет в глубину роговицы; *в* — при дальнейшем смещении оптического среза последний достигает конца раневого канала, выходящего на заднюю поверхность роговицы.

же при резко выраженной болезненности и светобоязни раненого глаза трудно бывает отличить непрободное ранение от прободного. Иногда бывает трудно отличить прободное ранение от контузии глаза. Наконец, бывают случаи, когда при прободном ранении изменения поврежденного глаза настолько незначительны, что вообще возникают сомнения в наличии травмы.

В связи с этим офтальмологу нужно помнить об абсолютных и относительных признаках прободного ранения глаза. К числу абсолютных признаков относятся: 1) наличие зияющей раны роговицы, склеры или корнео-склераль-

ного пояса, проходящей через все слои наружной оболочки глаза; 2) наличие раны, между краями которой ущемлены внутренние оболочки или содержимое глаза; 3) наличие склеившейся раны роговой оболочки в тех случаях, когда биомикроскопическое исследование показывает, что она проходит через все слои этой оболочки (рис. 11); 4) наличие инородного тела внутри глаза.

Для правильной оценки третьего из этих признаков необходимо иметь достаточные навыки биомикроскопии. В тех случаях, когда раневой канал в роговой оболочке проходит косо, может создаться впечатление непрободного ранения (см. рис. 11, а, б). Однако если проследить за раневым каналом от его начала (см. рис. 11, а) до его конца (см. рис. 11, в), то диагноз прободного ранения станет несомненным.

В число относительных признаков проникающего ранения входят: 1) гипемиа; 2) гемофтальм; 3) повреждение радужной оболочки; 4) повреждение хрусталика; 5) измельчение или углубление передней камеры (по сравнению со здоровым глазом); 6) гипотония глаза.

В отличие от абсолютных относительные признаки прободного ранения наблюдаются не только при нем, но и при коштузии глаза. Однако бывает такое сочетание относительных признаков, которое почти с такой же достоверностью свидетельствует в пользу прободного ранения, как и наличие абсолютного признака. Например, наличие круглого отверстия в радужной оболочке в сочетании с частичным помутнением хрусталика соответственно месту расположения этого отверстия можно рассматривать как достоверный признак прободного ранения. И не только в тех случаях, когда видна рана роговицы, но и тогда, когда рана проходит через лимб и не выявляется даже при биомикроскопическом исследовании.

Сквозные ранения

Как только устанавливается наличие прободения наружной стенки глаза, сразу же возникает вопрос о том, является ли это прободение единственным (проникающим ранением) или оно двойное (сквозное ранение).

При дифференциальной диагностике сквозных ранений нужно также учитывать наличие абсолютных и относительных признаков.

К числу абсолютных признаков сквозного ранения относятся: 1) сочетание прободной раны глаза (входного отверстия) с выходным отверстием на противоположном участке глаза или с офтальмоскопически видимым выходным отверстием; 2) сочетание прободной раны с наличием инородного тела позади глаза.

К числу относительных признаков сквозного ранения относятся сочетания прободного ранения: 1) с экзофтальмом; 2) с болезненностью глаза при его движениях; 3) с деформацией заднего отдела глаза; 4) с абсолютной слепотой на этот глаз; 5) с углублением передней камеры.

Сочетание нескольких относительных признаков в отдельных случаях позволяет с достаточной уверенностью установить диагноз сквозного ранения.

Разрушение глаза

Известно, что диагноз «разрушение глаза» («размозженные глаза») уже предопределяет первичную энуклеацию и поэтому является очень ответственным. Между тем, в учебниках и руководствах этот вопрос освещен недостаточно ясно. В соответствующих разделах руководств такие крупные клиницисты, как В. П. Филатов (1933), Я. К. Варшавский (1934), В. П. Одинцов (1942), Н. А. Плетнева (1956), А. Ф. Румянцева (1956), А. И. Покровский (1959), А. Каллахан (1963) не дают определения «разрушению глаза». Б. Л. Поляк (1957) определяет это понятие следующим образом: «Совершенно ставшее и потерявшее свою форму глазное яблоко с видимыми обрывками роговицы и склеры, между которыми лежат обнаженные отделы сосудистого тракта или помутневшее и вытягивающееся в нити стекловидное тело, не оставляет сомнений в диагнозе»¹. Аналогичное определение дает А. Г. Кроль (1962).

При обширных прободных ранениях глаз, осложненных большой потерей стекловидного тела, внешний вид раненого глаза за счет отека тканей, кровоизлияний, сгустков крови в ране и выпадения внутренних оболочек настолько резко изменяется, что нередко повреждение кажется тяжелее, чем оно есть на самом деле.

Характерен в этом отношении случай, описанный М. И. Авербахом (1949). Дежурный врач-офтальмолог

¹ Поляк Б. Л. Военно-полевая офтальмология. Л., 1957, с. 223.

установил диагноз «разрушение глаза» и решил приступить к первичной энуклеации. Однако после консультации со старшим врачом была произведена не энуклеация, а хирургическая обработка раненого глаза с наложением эписклеральных швов. В результате этой обработки и последующего лечения больной был выписан с остротой зрения 0,7 (1).

Аналогичный случай описан В. А. Дзекуновой (1963). А сколько подобных случаев не описывается и сколько бывает случаев поспешной первичной энуклеации!

В годы Великой Отечественной войны во фронтовых условиях диагноз «разрушение глаза» ставился особенно широко и первичная энуклеация производилась гораздо чаще, чем это вызывалось действительной необходимостью (Е. Б. Черкасский, 1943). М. Л. Краснов с соавторами (1951) отмечает, что во время этой войны прободные раны протяженностью более 15 мм обычно диагностировались как «разрушение глаза» и производилась первичная энуклеация.

Наряду с этим, наблюдения многих авторов (Г. И. Ковинский, 1956; С. Е. Стукалов, 1958; В. А. Панева и Т. М. Шелинговская, 1963; Р. И. Коза, 1964; П. И. Лебехов и М. Д. Гзгзян, 1966; В. И. Морозов, И. А. Мустаев, 1967; В. Васильев, Х. Байчев, 1970, и др.) показывают, что при обширных повреждениях, вполне подходящих под это определение «разрушение глаза», нередко удается сохранить глаз, в отдельных случаях — даже с предметным зрением.

Все это свидетельствует о необходимости современного определения понятия «разрушение глаза», которое облегчило бы проведение четкой грани между ним и проникающими рапевиями.

Мы считаем, что разрушением глаза следует называть только такое прободное ранение, при котором из-за дефектов тканей невозможно сшить края ран спавшегося глазного яблока, либо такое повреждение, при котором не удается восстановить правильную форму глаза несмотря на обработку ран, сшивание их краев и трансплантацию стекловидного тела (или какого-либо другого заменителя).

Использование этого определения, предусматривающего обязательную хирургическую обработку, позволяет с достоверностью отличить обширное прободное ранение (при котором еще целесообразна попытка сохранения глаза) от

стоящее время эта необходимость является общепризнанной (Б. Л. Поляк, 1972).

В отношении показаний к хирургической обработке выходного отверстия при сквозных ранениях глаз пока нет единства взглядов. Некоторые авторы (Н. И. Медведев, 1941, и др.) считают ее необходимой лишь при наличии отслойки сетчатки. Другие (Т. И. Тумина, 1961, 1964) проявляют излишний радикализм, полагая, что выходное отверстие необходимо обрабатывать во всех случаях, когда размеры его превышают 2 мм и оно доступно для обработки.

По-видимому, в этом вопросе не может быть шаблона. Определяя показания к хирургической обработке выходного отверстия, всегда надо взвешивать тяжесть операционной травмы. Только сопоставляя ее с тяжестью осложнений, возможных при отказе от хирургической обработки, можно определить эти показания правильно. При этом надо учитывать появившуюся в последнее время возможность профилактической фотокоагуляции сетчатки в окружности выходного отверстия с помощью аппарата Мейер-Швиккелера или с помощью лазера (Ullegich, 1965; М. Б. Чутко, И. К. Керова, 1968, и др.).

После очищения раны от выпавших оболочек и содержимого глаза вторым условием для благоприятного заживления является правильная адаптация ее краев. Между тем, и здесь боязнь повредить раненому глазу (в первую очередь, боязнь занести внутрь глаза инфекцию) длительное время служила основанием для отказа от наложения швов на склеру, предложенных Varetty еще в 1833 г.¹, и от роговичных швов, наложение которых Diefenbach рекомендовал еще в 1847 г. В 1878 г. Schöler² высказал идею о возможности прикрытия дефектов роговицы конъюнктивой. Воплощение этой идеи в практику было осуществлено главным образом усилиями Kuhnt (1900—1922).

Простота и доступность широкому кругу офтальмологов обеспечили конъюнктивальной пластике Кунта большую популярность. Длительное время она была почти единственным методом хирургического закрытия прободных ран глаза. В многочисленных сообщениях подтверждались преимущества этого метода перед консервативным лечением

¹ Цит. по Wagenmann, 1921.

² Цит. по Kuhnt, 1922.

(Wagenmann, 1924; В. П. Филатов, 1934; В. П. Одинцов, 1942; С. Ф. Кальфа, 1945; А. Г. Кроль, 1949, и многие др.). По данным М. В. Шалаурова, в период Великой Отечественной войны 1941—1945 гг. пластика по Кунту была основным методом герметизации при прободных ранениях глаз.

Однако еще до этой войны клинические наблюдения некоторых авторов показали, что конъюнктивальное покрытие прободной раны не обеспечивает достаточную защиту от внедрения в глаз инфекции (Teggie, Cousin, 1828, и др.). В результате морфологических исследований глаз, удаленных после конъюнктивальной пластики, было установлено, что она не дает надежной герметизации и адаптации раневых поверхностей. Под конъюнктивальным лоскутом края роговичной раны часто оказываются завернутыми внутрь глаза и соприкасаются друг с другом не раневой поверхностью, а эпителиальным покровом. Иногда они накладываются друг на друга или располагаются под углом друг к другу (Hertel, 1938; Э. Ф. Левкоева, 1945—1951, и др.).

Б. Л. Поляком и его сотрудниками (1948—1960) была проведена большая серия экспериментальных и морфологических исследований, в результате которых было установлено, что заживление роговичных ран наиболее благоприятно протекает при закрытии их сквозными швами. Аналогичные данные были получены и другими авторами (К. Г. Вайнер, 1950; Л. И. Томилова, 1953, и др.).

Клинические наблюдения в годы войны и в послевоенные годы (А. Б. Канцельсон, 1943; И. Ф. Копп, 1944—1960; А. М. Родигина, 1945, 1947; Е. А. Чечик-Купина, 1945, 1948; Müller, 1945; В. А. Панева, 1949; З. М. Гогина, 1953) подтвердили эти данные. Теперь уже к конъюнктивальной пластике рекомендуется прибегать только при наличии обширных дефектов роговицы, препятствующих наложению роговичных швов (П. В. Преображенский, 1950, 1954).

Даже многолокутные роговичные раны закрывают швами. Для этих целей предложен круговой шов (Gall, Varga, 1963; В. В. Моторный, 1968). Некоторые авторы предлагают герметизировать рваные роговичные раны с помощью целлулоидной пленки (С. П. Петруня, Л. П. Дугельная, 1957).

Большие трудности представляет собой закрытие прободных ран с дефектом роговицы или склеры. Наблюдения по применению в этих случаях пересадки роговицы немно-

гочисленны, а результаты ее малоутешительны. П. В. Преображенский (1950, 1954) в опытах на кроликах получил от пластики по Кунту лучшие результаты, чем от тектонической пересадки роговицы. Нельзя не согласиться с ним, что пересадка роговицы на глазу с прободной раной и гипотонией представляет большие технические трудности. Однако попытки замещения дефектов роговицы трупной консервированной роговицей продолжают (Kramer, 1971, и др.).

Для закрытия зияющих ран склеры Ц. М. Лаугер (1945) применяла склеральный трансплантат, которым она прикрывала рану, фиксируя ее не швами, а конъюнктивальным лоскутом. Ауто- или гомосклеропластику применяли и другие авторы (Paugau, Remku, 1961; Kanagasundaram, 1959; Hoël, 1966; Н. А. Пучковская, Э. М. Скрипниченко, 1968; Е. Е. Сомов, 1968; М. М. Золотарева, 1969). В. И. Филиппенко (1966) в экспериментах использовал искусственные трансплантаты из лавсана, укрепляя их с помощью циакрина. Все эти авторы считают метод закрытия дефектов склеры с помощью трансплантатов перспективным.

Имеются, однако, и неблагоприятные отзывы об экспериментальном склеропластическом закрытии раневых дефектов (Б. Л. Поляк, М. Б. Чутко, Н. В. Плошинская, 1960). По-видимому, необходимы дальнейшие наблюдения в этой области.

По мере того, как метод герметизации прободных ран швами завоевывал все большее признание, все больше ощущалась необходимость в материале, который мог бы заменить шелк. Шелковые швы, обеспечивающие достаточно надежную герметизацию, вместе с тем имеют ряд недостатков. Тонкие шелковые швы трудно снимать с роговицы. Применение толстых нитей приводит к значительному травмированию роговичной ткани и вызывает раздражение глаза с последующим образованием грубых помутнений. Шелковые склеральные швы, наложенные впереди экватора глаза, тоже раздражают глаз, и их приходится снимать (П. Г. Красников, 1961). Эти же недостатки свойственны и синтетическим шовным материалам, изготавливаемым из полимеров.

Попытки закрывать роговичные и склеральные раны с помощью кетгутовых швов у нас в стране уже оставлены, так как эти швы не обеспечивают надежной герметизации

глаза. Они задерживают регенерацию роговичной ткани, причем рубец получается более грубым, чем после наложения шелковых швов (Н. А. Рогова, 1957). Не оправдало себя и применение неокетгута (Е. Е. Сомов, 1964). Нужно отметить, однако, что за рубежом используются специально обработанные нити кетгута — так называемый хромированный кетгут (Jaensch, 1963), а также женский волос, применяющийся в нашей стране лишь отдельными авторами (Н. А. Рогова, 1957).

В последнее время появилось много сторонников применения так называемых биологических швов — сухожильных нитей из хвостов кошек и крыс (Gardilcile, 1949; Alberth, 1961; Н. В. Никулина, 1962; Н. А. Пучковская и Н. Б. Никулина, 1963; И. В. Морхат, 1963; А. И. Поршнев, М. Г. Калнина, 1966; Ж. Н. Гречка с соавт., 1968; Г. М. Зималонг, Ю. В. Степанов, 1969, Э. К. Якушева, 1973, и др.) или нитей из широкой фасции бедра, взятой от трупа (М. А. Пельков, 1967). Основное преимущество биологических швов перед шелковыми сводится к тому, что их не нужно снимать. Однако никто не мог отметить ускорения заживления раны или еще каких-либо других преимуществ биологических швов.

Известно, что биологические швы быстро высыхают, а намокая, легко скользят в завязанных узлах и нередко преждевременно развязываются (Е. Е. Сомов, 1964, 1966; В. Н. Голычев, 1967; М. А. Пельков, 1967). Следовательно, они не во всех случаях обеспечивают надежную герметизацию.

С другой стороны, полное рассасывание роговичных биологических швов наблюдается обычно не раньше, чем через два месяца после их наложения. В течение всего этого периода они могут поддерживать воспалительную реакцию в раненом глазу, в связи с чем их приходится снимать. В таких случаях утрачивается и то единственное преимущество, которое они имеют перед шелковыми швами.

М. Б. Чутко и П. И. Лебехов (1971). Muntenu, Koss (1971) и другие авторы считают, что пока еще рано отказываться от шелковых швов. Тонкие шелковые роговичные швы хорошо переносятся глазом, обеспечивают надежную герметизацию и при небольшом напыке могут быть сняты без особого труда с помощью ножниц или узкого линейного ножа, а очень тонкие шелковые швы можно вовсе не снимать.

Имеются предложения улучшить свойства шелковых нитей, в частности путем силиконирования (Е. Е. Сомов, 1966). Предпринимаются попытки найти шовные материалы, обладающие антимикробным действием (Е. Е. Сомов, Л. Л. Плоткин, 1968).

Весьма заманчива перспектива обходиться без швов за счет применения клеящих веществ. Первые опыты в этом направлении начались с 1944 г. (Brown, Nantz, 1949; Tassman, 1950; Dunnington, Regan, 1952, и др.) в виде использования для герметизации роговичных ран биологического клея.

Биологический клей получается от соединения сухой плазмы с раствором тромбина. Плазма хранится в стерильных флаконах при температуре 2—4° С. Тромбин хранится в запаянных ампулах и растворяется в физиологическом растворе непосредственно перед употреблением.

При герметизации раны ее покрывают сухой плазмой, на которую напоят 2—3 капли раствора тромбина. После образования сгустка фибрина нужно 3—5 мин держать глаз открытым.

Затем с помощью векоподъемников следует очень осторожно опустить веки так, чтобы не сдвинуть сгусток фибрина, который к этому времени ссаивается с краями роговичной раны.

Экспериментальные исследования и клинические наблюдения, проведенные в нашей клинике М. Б. Чутко и Е. С. Рыпкиной (1965), показали, что одно только применение биоклея не обеспечивает достаточно надежной герметизации роговичной раны. Поэтому нужно пользоваться биоклеем в сочетании с шелковыми швами, что позволяет обходиться минимальным числом их. Целесообразность такого использования биоклея подтверждена наблюдениями и других авторов (Р. А. Ходак, 1967, 1968).

Что касается применения синтетических клеящих веществ, то, наряду с положительными отзывами о них (Bloomfield с соавт., 1963; Ellis, Levine, 1963, Spaier с соавт., 1972, и др.), в отношении, например, циакрина высказываются сомнения в возможности его применения (Г. Б. Ранис с соавт., 1966; В. Ф. Железнова и М. С. Дубровина, 1966; Н. Г. Гольдфельд, 1967; О. А. Джалишвили, 1967). Более перспективным представляется применение синтетического клея новой рецептуры МК-2 (В. П. Филиппенко, 1968; А. А. Малаев, 1969).

Наконец, нужно упомянуть еще об одном способе герметизации. В 1963 г. в Научно-исследовательском институте экспериментальной аппаратуры и инструментария (НИИЭХАИ) коллективом авторов создан первый спивающий аппарат для закрытия прободных ран роговицы и склеры танталовыми скобками. В сообщениях одного из авторов этого аппарата В. Ф. Железновой (1963—1966) были показаны преимущества метода, малая травматичность и быстрота закрытия раны, а также хорошая переносимость танталовых скрепок тканями глаза.

Как показал наш опыт, возможности применения танталовых скрепок для закрытия роговичных и склеральных ран, к сожалению, весьма ограничены. Эти скрепки можно пакладывать только на ровные, не смятые и не скошенные края ран роговицы и склеры.

При ранениях переднего отдела глаза инъекция антибиотиков в переднюю камеру показана во всех случаях. Обычно вводят по 50—100 тыс. ЕД пенициллина и стрептомицина. Вслед за этим в камеру вводят стерильный воздух.

При ранениях заднего отдела глаза, проникающих глубоко в стекловидное тело, в последнее вводят 10 тыс. ЕД пенициллина и 5 тыс. ЕД стрептомицина. Если рана распространяется только на стенку глаза и не проникает в стекловидное тело, то можно ограничиться субконъюнктивальной инъекцией раствора, содержащего по 50—100 тыс. ЕД пенициллина и стрептомицина.

При прободных ранах склеры позади зубчатой линии почти всегда повреждается не только сосудистая оболочка, но и сетчатка. С целью профилактики отслойки сетчатки в таких случаях хирургическая обработка обычно заканчивается диатермокоагуляцией склеры в окружности раны. Однако в последнее время высказываются сомнения в ее целесообразности (А. И. Горбань, 1969).

При обширных прободных ранениях, сопровождающихся большой потерей стекловидного тела, развивается резкая гипотония глаза. В таких случаях, наряду с очищением раны, адаптацией ее краев и герметизацией, в задачу хирургической обработки входит также восстановление тонуса глаза. Сведения по этому вопросу приведены в 5-й главе.

В понятие хирургической обработки включается и удаление разрушенного глаза, если лечение его сразу пред-

ставляется абсолютно бесперспективным. При разрушении глаза первичная энуклеация иногда бывает затруднена поисками обрывков сосудистого тракта, оставление которых угрожает больному симпатической офтальмией (Brückner с соавт., 1916; Вельтищев, 1931; И. Э. Барбель, 1941; М. И. Авербах, 1949; Pataky-Kuhar, 1963). Поэтому все обрывки глазного яблока должны быть тщательно удалены. Энуклеация разрушенного глаза нередко затрудняется из-за резкой гипотонии. В таких случаях операцию можно облегчить, набив полость глаза марлей и зашив над ней рану (М. Б. Чутко, 1941).

Клинико-морфологические исследования, проведенные Ruedermann (1964), В. И. Морозовым и Д. А. Магарамовым (1968) и другими авторами, показывают необходимость во всех тех случаях прободных ранений, когда удаление глаза неизбежно, производить его путем энуклеации. И даже в тех случаях, когда по каким-либо причинам после прободного ранения была произведена эквисцерация глаза, во избежание опасности симпатической офтальмии, необходимо тщательно удалить склеральную культию.

Так как до последнего времени описываются случаи столбняка после прободных ранений глаз (Poslusna, 1972), то очевидно, что не всем пострадавшим от этих травм своевременно вводится противостолбнячная сыворотка. Поэтому нужно помнить, что какой бы незначительной по своим размерам ни была прободная рана глаза, введение противостолбнячной сыворотки должно производиться сразу при поступлении больного в медицинское учреждение. Сыворотка вводится в дозе 1500 АЕ по Безредка.

Консервативное лечение

Общей задачей консервативного лечения, как и хирургического, является создание условий, наиболее благоприятствующих заживлению раны. Но в отличие от хирургического лечения эта задача решается путем применения медикаментозных и физиотерапевтических средств.

Задачи консервативного лечения могут быть сформулированы следующим образом: 1) профилактика гнойных осложнений; 2) стимуляция процессов рассасывания; 3) стимуляция процессов регенерации.

Решение первой из этих задач в последние годы все больше облегчается за счет применения новых сульфанил-

амидных препаратов и антибиотиков. Теперь, наряду с сульфадимезином, сульфацилом, этазолом, фталазолом и другими давно известными сульфамидами, широко применяются препараты длительного действия — сульфациридазин и сульфадиметоксин (по 0,5—1,0 один раз в день в течение 7—8 дней)¹. Для местного применения чаще всего используют 15—30% раствор сульфацила (альбуцида), однако есть и другие хорошо растворимые препараты, например сульфациридазин-натрий применяется в каплях 10% раствора, который готовится на 7% растворе поливинилового спирта и отпускается во флаконах из темного стекла. Закапываются капли 2—4 раза в день.

При наличии микрофлоры, устойчивой к пенициллину и стрептомицину, в случаях недостаточной эффективности этих антибиотиков, а также при повышенной чувствительности к ним больного в настоящее время применяют множество других, не менее эффективных препаратов. Это, в первую очередь, тетрациклин и его аналоги (окситетрациклин, морфоциклин, биомицин).

Тетрациклин назначают внутрь в таблетках или в капсулах по 0,1—0,2 г (100—200 тыс. ЕД) 4—6 раз в сутки за полчаса до или через час после еды.

Окситетрациклин внутрь применяется в тех же дозах, что и тетрациклин. В отличие от тетрациклина окситетрациклин можно применять и в виде внутримышечных инъекций. Для внутримышечных инъекций содержимое одного флакона (0,1 г) окситетрациклина гидрохлорида кристаллического растворяют в 5 мл 1 или 2% раствора новокаина. Полученный раствор вводят по 2,5 мл (0,05 г окситетрациклина) 2 раза в сутки в течение 5—10 дней. Внутривенное введение этого препарата не допускается.

Для внутривенных инъекций (когда нужно быстро создать высокую концентрацию антибиотика в крови и в тканях глаза) применяют морфоциклин, который выпускается во флаконах, содержащих 0,075 или 0,15 г (75 или 150 тыс. ЕД) препарата. Для одной инъекции растворяют 0,15 г морфоциклина в 20 мл 5 или 40% раствора глюкозы и вводят в вену шприцем в течение 4—5 мин либо капельным методом 2 раза в сутки в течение 5—7 дней.

¹ В книге из-за ограниченности ее объема рецептурные формулы не приводятся.

Хлортетрациклина гидрохлорид (биомицин) назначают внутрь в таблетках или в капсулах за полчаса до еды по 0,1—0,2 г (100—200 тыс. ЕД) 4—6 раз в сутки.

Широко применяются и такие антибиотики, как левомицетин (О. А. Джалиашвили, 1956—1963), мономицин и неомицин (В. Л. Михеев, 1960; Ю. Ф. Майчук с соавт., 1968), нистатин и гризеофульвин (Л. И. Парфенов, А. Д. Семенов, 1968).

Левомицетин назначают как внутрь, так и в виде капель. Внутрь дают по 0,5 г 4—6 раз в день в течение 7—10 дней, а для инстилляций в глаз готовят 0,25% водный раствор. Закапывание капель обычно производят 2—6 раз в день.

Мономицин применяется внутрь и внутримышечно. Для приема внутрь дают большим по 250 тыс. ЕД мономицина 6 раз в день в течение 2—3 дней. Внутримышечно препарат вводят из расчета 4—5 тыс. ЕД на 1 кг веса больного 3 раза в сутки (через каждые 8 ч) в течение 5—6 дней, растворяя его в 1% растворе новокаина.

Неомицин, выпускающийся в форме неомицина сульфата, назначают внутримышечно 2 раза в сутки в течение 5 суток в возрастающих дозах. В первый день берут на 1 инъекцию 100 тыс. ЕД препарата, во второй день — 150 тыс. ЕД и в 3—5-й день — по 200 тыс. ЕД. Растворяют неомицин в 0,5—1% растворе новокаина.

Для приема внутрь неомицин отпускается в виде таблеток или растворов. Доза — 100—200 ЕД 2 раза в день.

Нистатин и гризеофульвин применяются в тех случаях, когда имеется заражение прободной раны глаза грибком или есть опасность такого заражения, а также при длительном применении других антибиотиков. В последнем случае нистатин используют для профилактики кандидоза.

Назначают нистатин внутрь в таблетках по 250—500 тыс. ЕД 4—8 раз в сутки в течение 10—14 дней.

Гризеофульвин также назначают внутрь по 0,25 г 4 раза в день.

Однако в литературе есть указания на возможность осложнения прободных ран глаза вирусной инфекцией.

Кроме того, и при отсутствии внутриглазной инфекции в глазу при прободном ранении развивается реактивный воспалительный процесс, наиболее выраженный в сосуди-

стом тракте, дающий ту же симптоматику, что и симпатизирующий придоциклит (см. стр. 42).

В связи с этим возникает необходимость в применении средств неспецифического противовоспалительного действия. Наибольший эффект дают кортикостероиды (И. И. Меркулов и Н. В. Жаботинская, 1956; А. Б. Кацнельсон с соавторами, 1958; И. Ф. Копп, 1958; А. В. Хватова, 1958; О. А. Романова-Бохон, 1960; А. З. Могилевчик, 1963, и многие др.).

В настоящее время кортикостероиды используют, не дожидаясь заживления раны. Некоторые авторы применяют их с первого дня после прободного ранения (А. Н. Пастухова, 1968). Дозировки кортикостероидов указаны ниже (стр. 50).

Решение второй задачи — стимулирование процессов рассасывания осуществляется в первую очередь за счет применения осмоагентов. Широко применяются внутривенные инъекции гипертонических растворов хлористого кальция, хлористого и йодистого натрия и глюкозы. Особенно часто назначают инъекции гипертонического (40%) раствора уротропина, оказывающего не только осмотическое, но и противомикробное действие. Выраженное рассасывающее действие оказывают такие сильные осмоагенты, как уреглюк и глицерин (М. Б. Чутко, И. К. Керова, 1968), которые применяются внутрь из расчета 1,0/кг веса больного.

За рубежом практикуется применение внутривенных инъекций препаратов мочевины и глицерина. В нашей стране такой путь введения этих препаратов не нашел применения из-за возможных при этом серьезных осложнений (тромбофлебиты, геморрагические нефриты и др.).

С целью рассасывания внутриглазных кровоизлияний и экссудата используются традиционные методы физиотерапии в виде электрофореза противовоспалительных, мидриатических и рассасывающих средств, диатермоэлектрофореза, УВЧ, соллюкса (М. Л. Клячко, 1955; Л. Е. Черикчи, 1968), а также и новый вид физиотерапии — воздействие ультразвуком (Peiker, 1959; Л. Я. Шершевская, 1964; Р. М. Цок и Г. С. Северина, 1967; Р. К. Мармур с соавторами, 1967; О. И. Соколенко, 1968; А. К. Кривицкий, 1968).

Большое значение имеет длительное применение дионина в каплях, которое начинают с 0,5—1% раствора, а

затем повышают концентрацию раствора на 1% через каждую неделю, доводя ее до 8—10%.

Решение третьей задачи — стимуляции процессов регенерации осуществляется прежде всего за счет витаминотерапии. Имеют значение не только витамины группы В, широко применяемые, но также и другие витамины (А, С).

При лечении прободных ранений не потеряла своего значения тканевая терапия, положительное действие которой было отмечено еще в первые послевоенные годы (Ц. И. Гриншпон, 1948; И. Ф. Копп, 1951). При внутриглазных кровоизлияниях с успехом применяется электрофорез экстракта алоэ (М. В. Пуха, 1963).

ИСХОДЫ ПРОБОДНЫХ РАНЕНИЙ

Наиболее тяжелые исходы наблюдаются при боевых ранениях и ранениях глаз у детей. Во время боев на озере Халхин-Гол удаление глаза было произведено в 42% случаев прободных ранений (Н. Н. Колычев, 1943).

В период Великой Отечественной войны примерно две трети случаев прободных ранений закончились потерей зрения, причем в половине этих случаев произведено удаление раненого глаза (Н. И. Медведев, 1947; А. Г. Кроль, 1948; Н. А. Вишневский, 1951; Б. Л. Поляк, 1957).

У детей прободные ранения заканчиваются удалением глаза почти у одной трети пострадавших (Г. А. Дугельный, 1961), причем около 10% энуклеаций производится сразу при поступлении в стационар (А. В. Хватова, 1967), а слепотой заканчивается более 60% прободных ранений (В. И. Кокряцкая, 1962). Интересные данные о динамике исходов прободных ранений глаз у детей приводит В. Г. Алексеева (1972). В 1941—1945 гг. энуклеация составляла 34,2% в исходах прободных ранений у детей, в 1951—1953 — 30,5%, в 1958—1964 — 20%, а в 1965—1971 — 9,9%. Эти данные отражают значение совершенствования методов диагностики и лечения прободных ранений для исходов этого вида травм.

В исходах прободных ранений, полученных на промышленных или сельскохозяйственных предприятиях, в 50—60% случаев наступает слепота (А. Г. Кроль, 1962), в 19—30% случаев — вместе с потерей глаза (В. В. Назаров, 1940; Jaensch, 1963; Pietruschka, Paul, 1967; В. Васильев с соавт., 1971).

Бытовые прободные ранения, характеризующиеся обширностью ран и частым сочетанием с контузией глазного яблока, также дают тяжелые исходы (А. А. Куглеев и Р. Г. Макарова, 1968). В 25% случаев прободные ранения осложняются вторичной глаукомой (В. К. Скрипка, 1971).

Прободные ранения являются основной причиной энуклеации глаз (Апштан, 1962). Из числа глаз, энуклеированных после прободных ранений, около 20% удаляется при первичной энуклеации, более 50% — при ранней и около 30% — при поздней профилактической энуклеации (Holland, 1964).

Непосредственные исходы прободных ранений не являются окончательными. Стационарным состояние раненого глаза остается примерно у 40% пострадавших, у 40% — оно с течением времени улучшается, а у 20% — ухудшается (В. Ю. Раинчик, 1963; В. В. Пильганчук, 1972). В связи с этим многие авторы (М. Д. Холина, 1961; В. А. Синович, 1968; В. К. Скрипка, 1971; П. И. Лебехов с соавт., 1972, и многие др.) рекомендуют диспансерное наблюдение за больными, перенесшими прободное ранение глаза.

Исходы прободных ранений у больных, находившихся под нашим наблюдением, представлены в табл. 3.

Как видно из этой таблицы, у 66,5% больных сохранилось предметное зрение. У значительной части (17,0%) больных есть надежда на восстановление предметного зрения, а примерно такая же часть больных (16,5%) безнадежно потеряла зрение или глаз. Графически это соотношение представлено на рис. 12.

Что касается исходов в связи с тяжестью ранения, то почти все больные с легкими проникающими ранениями выписались с остротой зрения 1,0 и выше.

Из больных с проникающими ранениями средней тяжести такую остроту зрения имела только одна четвертая часть больных. У основной массы больных с ранениями средней тяжести острота зрения понизилась незначительно, причем ни один из этих больных не утратил предметного зрения.

В группе больных с тяжелыми проникающими ранениями исходы, естественно, были хуже, чем в двух предыдущих группах. Только у половины больных этой группы сохранилось предметное зрение. Примерно у одной трети больных острота зрения понизилась в пределах от 0,04 до

Таблица 3

Распределение больных с прободными ранениями по исходам

Вид и тяжесть ранения		Исходы							всего	
		Острота зрения при выписке					глаз удален	в абс. числах		
		1,0 и выше	0,9—0,5	0,4—0,05	0,04 светооощ. с пр. пр.	светооощ. с непр. пр. —0				
Проникающие	Легкие	146	5	3				154	18,9	
	Средней тяжести	41	132	1				174	21,4	
	Тяжелые	22	38	132	109	38	17	356	43,7	
	Особо тяжелые		6	8	25	31	28	98	12,0	
Сквозные	Тяжелые	3	2	1	1	1	1	9	1,1	
	Особо тяжелые			2	3	1	3	9	1,1	
Разрушение глаза							15	15	1,8	
Итого: В абсолютных числах		212	183	147	138	71	64	815	100	
В %		26,0	22,5	18,0	17,0	8,7	7,8			

светоощущения с правильной проекцией, т. е. практически глаз ослеп. Однако у большинства этих больных слепота не является необратимой и у них сохраняется надежда на повышение зрения. Примерно у десятой части больных глаз ослеп безнадежно и у двадцатой части пострадавших ранний глаз удален.

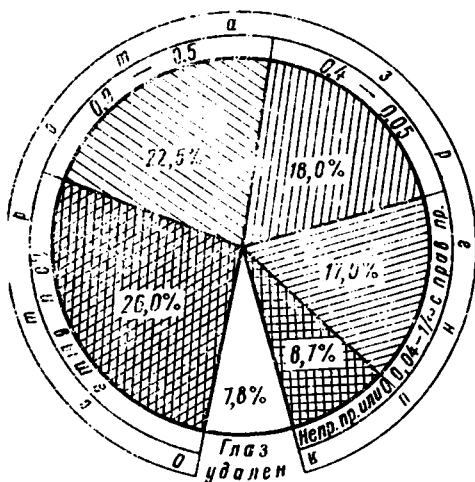


Рис. 12. Исходы прободных ранений по остроте зрения.

Из больных с особо тяжелыми проникающими ранениями только у одной седьмой части сохранилось предметное зрение, у четвертой части сохранилась надежда на его восстановление, а у остальных больных глаз безнадежно ослеп или удален.

Последствия травм, среди которых наибольшее значение имеют последствия прободных ранений, являются причиной примерно одной трети случаев инвалидности по глазным заболеваниям. По отчету специализированной глазной ВТЭК г. Ленинграда за 1961 г., последствия травм занимали первое место среди всех причин инвалидности по состоянию глаз, а по данным Центрального научно-исследовательского института экспертизы трудоспособности — второе место (21,5%), лишь незначительно уступая высокой близорукости (27,4%) (М. Н. Островская, 1963).

ПРОБОДНЫЕ РАНЕНИЯ, ОСЛОЖНЕННЫЕ ТРАВМАТИЧЕСКИМ ИРИДОЦИКЛИТОМ

Приступая к описанию этого осложнения, прежде всего нужно сказать несколько слов о самом термине «травматический иридоциклит».

Травматический иридоциклит, вызванный прободным ранением, в первую очередь примечателен тем, что в отдельных случаях он может служить причиной возникновения симпатического воспаления другого, нераненого глаза. Но воспалительный процесс в переднем отделе сосудистого тракта, вызванный внедрением через рану гнойной инфекции, непрободным ранением или контузией глаза, тоже называется травматическим иридоциклитом. Однако этот процесс почти никогда не может быть причиной симпатической офтальмии. Поэтому необходимо строго разграничивать понятия «травматический иридоциклит», «гнойный травматический иридоциклит», «контузионный иридоциклит» и «иридоциклит при непрободном ранении». Травматическим иридоциклитом следует называть негнойный воспалительный процесс, возникающий только при прободном ранении глаза.

Практически почти каждое прободное ранение роговицы или корнео-склеральной области сопровождается развитием травматического иридоциклита. Травматическим иридоциклитом осложняется более 60% случаев прободных ранений (Н. И. Медведев, 1947; А. И. Дашевский, 1947; И. Ф. Воробьев, 1948).

На основании своих морфологических исследований Э. Ф. Левкоева с сотрудниками (1968) разделяет воспалительные процессы, возникающие в глазу после прободного ранения, на три группы: 1) инфекционные процессы, 2) воспалительные реакции на внедрение инородного тела и 3) аллергические аутоиммунные процессы. В последнюю группу они относят травматический (асептический) иридоциклит, факогенный иридоциклит и симпатизирующее воспаление. Результаты исследования общей иммунобиологической реактивности организма (А. А. Куглеев,

Е. С. Рышкина, 1972) подтверждают участие аутоиммунных процессов в развитии травматического и факогенного иридоциклита.

КЛИНИКА ТРАВМАТИЧЕСКОГО ИРИДОЦИКЛИТА

Клинически травматический иридоциклит характеризуется теми же признаками, что и микробный воспалительный процесс в переднем отделе сосудистого тракта. Это светобоязнь, слезотечение, перикорнеальная инъекция, болезненность при пальпации и движениях глаза. Обычным симптомом травматического иридоциклита является нарушение офтальмотонуса, чаще в сторону его понижения. Нередко в передней камере появляются нити или сгустки фибрина, преципитаты, задние синехии.

Выраженность клинических признаков травматического иридоциклита может быть весьма различной. Во многих случаях прободных ранений клинические признаки травматического иридоциклита бывают выражены так слабо, что вообще ставится под сомнение наличие этого осложнения. Но и при значительно выраженных явлениях иридоциклита некоторые офтальмологи рассматривают их как реакцию на повреждение глаза и не вносят их в историю болезни в графу осложнений, особенно при операционных ранениях. Такой подход к оценке травматического иридоциклита в значительной мере затрудняет получение сведений о частоте этого осложнения и о его значении для клинической практики. Было бы гораздо лучше, если бы во всех случаях прободных ранений при наличии светобоязни, слезотечения, цилиарных болей, смешанной или перикорнеальной инъекции, изменения цвета и рисунка радужной оболочки устанавливался бы диагноз иридоциклита. В зависимости от выраженности этих изменений можно говорить о слабо выраженном, умеренно выраженном, резко выраженном иридоциклите.

При легких прободных ранениях и ранениях средней тяжести по мере заживления раны явления иридоциклита, которые бывают выражены слабо или умеренно, постепенно стихают и обычно к 10—15-му дню исчезают. При тяжелых и особо тяжелых прободных ранениях иридоциклит бывает резко или очень резко выраженным и затягивается на 1—2 месяца и больше.

МОРФОЛОГИЯ ТРАВМАТИЧЕСКОГО ИРИДОЦИКЛИТА

Морфологические изменения при травматическом иридоциклите выражаются в слабой экссудации и клеточной инфильтрации радужки и цилиарного тела, развивающихся в качестве реакции на их механическое повреждение или на воздействие продуктов альтерации других тканей глаза. Инфильтрация обычно не распространяется на сосудистую оболочку. Основу инфильтрации составляют лимфоциты. Наряду с ними встречаются и плазматические клетки. Гигантских клеток при несимпатизирующем иридоциклите в инфильтратах не встречается.

СИМПАТИЗИРУЮЩЕЕ ВОСПАЛЕНИЕ ГЛАЗА

Клиника симпатизирующего воспаления

Несмотря на то, что симпатизирующее воспаление глаза подвергается всестороннему изучению на протяжении более ста тридцати лет, до сих пор офтальмологи не располагают достаточно достоверными клиническими симптомами, которые позволили бы отличить его от несимпатизирующего травматического иридоциклита.

Клиническая картина симпатизирующего и несимпатизирующего травматического иридоциклита идентична.

Попытки использовать для дифференциальной диагностики электрофизиологические исследования и биохимические исследования крови не увенчались успехом (В. А. Акимочкина, 1967, 1968). Несостоятельными оказались и другие многочисленные диагностические тесты. Между тем, значение дифференциальной диагностики двух этих форм внутриглазного воспалительного процесса невозможно переоценить. От этого нередко зависит сохранение или удаление раненого глаза.

Вот почему клиницисту-офтальмологу так важно знать те ориентиры, на основании которых он мог бы хотя бы предположительно установить или отвергнуть наличие угрозы симпатической офтальмии.

Известно, что эта угроза существует только тогда, когда в раненом глазу возникает воспалительный процесс. При отсутствии воспалительных изменений глаз, перенесший

прободное ранение, не угрожает симпатической офтальмией, как бы сильно он ни был поврежден. Наряду с этим, рецидив травматического иридоциклита даже спустя десятки лет после прободного ранения вновь ставит вопрос о возможности симпатизирующего воспаления.

Известно также, что симпатическое воспаление может развиваться только по истечении двух недель после прободного ранения. Следовательно, в течение этого срока можно проследить за динамикой воспалительного процесса в глазу, не опасаясь симпатической офтальмии. Важно учитывать при этом, что, в отличие от взрослых, у которых симпатическая офтальмия наиболее часто развивается через 2 месяца после ранения, у детей она возникает чаще всего через 1 месяц после травмы (А. В. Хватова, 1970).

Для симпатизирующего воспаления характерно вялое течение без какой-либо склонности к ослаблению описанных выше воспалительных явлений.

Так как симпатизирующее воспаление развивается в тяжело поврежденных глазах, то при нем обычно уже в первые недели после ранения формируются грубые втянутые роговичные, роговично-склеральные или склеральные рубцы, образуются грубые шварты в передней камере и в стекловидном теле. В дальнейшем в глазу начинаются атрофические изменения. Вследствие снижения внутриглазного давления глаз под действием наружных прямых мышц все более утрачивает присущую ему шарообразную форму и приближается к форме куба. И даже, если спустя несколько месяцев после ранения глаз успокаивается, опасность симпатической офтальмии устраняется лишь временно, до появления в раненом глазу рецидива воспалительного процесса. Последний может возникнуть от самой незначительной причины (как, например, от легкого ушиба глаза), а иногда и без всяких видимых причин.

Прогрессирующий (или не имеющий склонности к ослаблению) травматический иридоциклит при понижении остроты зрения до светоощущения с неправильной проекцией или до нуля дает основания для профилактической энуклеации уже спустя две недели после травмы. Продолжение лечения больного в подобных случаях связано с неоправданным риском, так как рассчитывать на восстановление предметного зрения обычно не приходится. К тому же с косметической целью такой глаз, как правило, сохранять не имеет смысла, так как он бывает обезображенным.

Но и здесь не нужно особенно торопиться. Известны случаи, когда тщательное лечение при неправильной проекции света или даже при полной слепоте давало возможность восстановить предметное зрение (М. Л. Краснов, 1946; П. И. Лебехов, 1971, и др.). Поэтому при малейшей склонности к ослаблению воспалительных изменений можно продолжить лечение и больше двух недель после ранения. Нужно иметь в виду при этом, что возможность симпатической офтальмии может быть исключена не раньше, чем через 2 месяца после энуклеации.

Еще меньше оснований для энуклеации в тех случаях, когда сохраняется хотя бы правильная проекция света, а тем более — предметное зрение. В этих случаях лечение необходимо продолжать и спустя две недели после ранения, вплоть до полного исчезновения воспалительных изменений.

Морфология симпатизирующего воспаления

Энуклеация раненого глаза позволяет привлечь для дифференциальной диагностики и морфологические данные.

В отличие от клинических изменений в большинстве случаев морфологические изменения при симпатизирующем воспалении существенно отличаются как от изменений при асептическом иридоциклите, так и от картины гнойного воспаления сосудистого тракта.

При симпатизирующем воспалении вследствие клеточной инфильтрации радужки, цилиарное тело и сосудистая оболочка обычно утолщаются в 2—3 раза (рис. 13).

Среди клеток, инфильтрирующих сосудистый тракт, основную массу составляют лимфоциты. Наряду с ними встречаются эпителиоидные и гигантские клетки. Они группируются в виде отдельных гнезд, напоминающих морфологическую картину туберкулеза.

Инфильтрация захватывает весь сосудистый тракт и имеет склонность распространяться вдоль нервов и сосудов через эмиссарии склеры на ее поверхность. Это и отличает симпатизирующий увеит от несимпатизирующего травматического иридоциклита, при котором инфильтрация захватывает в основном радужку и цилиарное тело и не встречаются гигантские клетки.

При симпатизирующем воспалении сетчатка и зрительный нерв в воспалительный процесс либо вовсе не вовлекаются, либо вовлекаются незначительно. Чаще всего в них находят дегенеративные изменения, обусловленные извращением обмена вследствие нарушения функций сосудистой

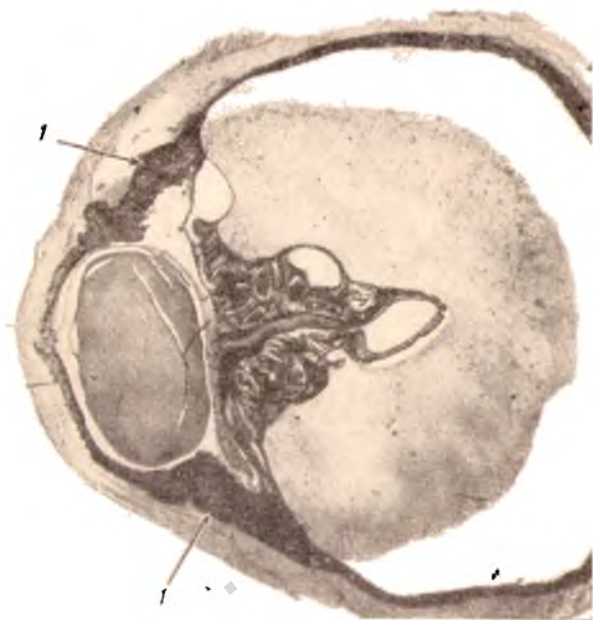


Рис. 13. Инфильтрация сосудистого тракта (1) при симпатизирующем воспалении глаза.

оболочки. Это отличает морфологическую картину симпатизирующего воспаления от картины травматического гнойного эндофтальмита. При травматическом эндофтальмите инфильтрация носит фибринозно-гнойный характер. Нити фибрина, между которыми скопляются полинуклеарные лейкоциты, располагаются на поверхности и во внутренних слоях сетчатки. Наружные слои сетчатки длительное время остаются свободными от инфильтрации.

Картину симпатизирующего воспаления находят в 2—3% случаев исследований глаз, удаленных после пробод-

ного ранения (Jensen, 1968, и др.). В ряде случаев эта картина бывает атипичной, мало отличающейся от картины несимпатизирующего травматического иридоциклита (Н. В. Панормова, В. Б. Палиашвили, 1969).

СИМПАТИЧЕСКОЕ ВОСПАЛЕНИЕ ГЛАЗА

В офтальмологической практике нередко можно наблюдать воспалительный процесс в роговице, в радужке или в цилиарном теле одного глаза, при котором, спустя некоторое время после заболевания «первого» глаза, появляются признаки раздражения и «второго» глаза. Эти признаки выражаются в светобоязни, слезотечении и перикорнеальной инъекции, которая обычно появляется только при сильном освещении либо «первого», либо «второго» глаза. При симпатическом раздражении этими признаками и ограничиваются воспалительные изменения во «втором» глазу, как бы длительно ни болел «первый» глаз.

Как только воспалительные изменения в «первом» глазу начинают идти на убыль, явления симпатического раздражения «второго» глаза быстро исчезают. При этом не наблюдается перерастания симпатического раздражения в симпатическое воспаление¹. Такое перерастание возможно почти исключительно только при травматическом иридоциклите вследствие прободного ранения «первого» глаза.

Клиника симпатической офтальмии

Симпатическая офтальмия может развиваться и без предшествующего симпатического раздражения глаза. В подобных случаях вместе с возникновением светобоязни, перикорнеальной инъекции «второго» глаза и слабо выраженных цилиарных болей в нем появляются преципитаты на задней поверхности роговицы, экссудат в передней камере и в стекловидном теле. Вскоре появляются задние синехии, число которых быстро увеличивается, и наступает сращение (*seclusio*) и заращение (*occlusio*) зрачка (рис. 14). Это может привести к развитию вторичной глаукомы, но чаще из-за наступающих к тому времени атрофи-

¹ Описаны случаи симпатического воспаления, вызванного контузией глаза, ожогом, прободной язвой роговицы и распадом меланобластомы хориоидеи. Однако эти случаи встречаются крайне редко.

ческих изменений в цилиарном теле и связанного с этим снижения продукции камерной влаги внутриглазное давление не только не повышается, но даже падает ниже нормы.

В дальнейшем течении симпатическая офтальмия приводит к сморщиванию глазного яблока вследствие организации экссудата в стекловидном теле и развития пролиферативных процессов в сосудистой оболочке и в сетчатке.

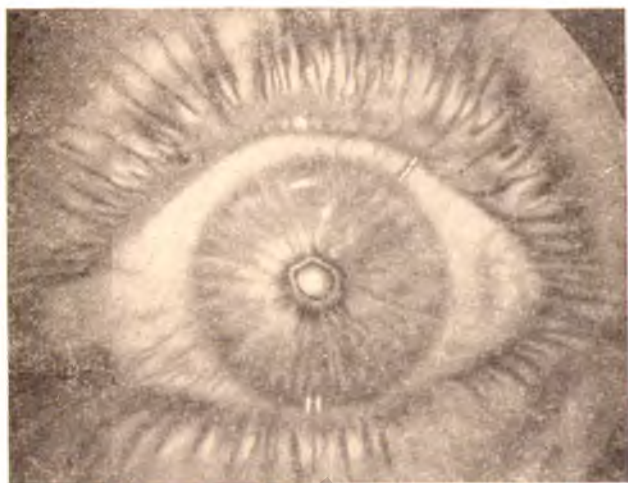


Рис. 14. Симпатическое воспаление глаза (серозно-пластический увеит).

На практике приходится встречаться не только с такой типичной для симпатического воспаления и наиболее распространенной формой серозно-фибринозного увеита. В части случаев симпатическая офтальмия протекает с преобладанием признаков серозного, а в другой части — фибринозного иридоциклита.

Известны также случаи симпатического невритинита. Помимо разницы в клинической картине симпатического увеита и симпатического невритинита, последний характеризуется еще одной, чрезвычайно важной особенностью. Эта особенность состоит в том, что после энуклеации симпатизирующего глаза явления симпатического невритинита быстро исчезают, тогда как симпатический увеит после энуклеации симпатизирующего глаза не прекращается.

Морфология симпатической офтальмии

Морфология изменений при симпатической офтальмии обычно ничем не отличается от изменений при симпатизирующем воспалении. Лишь в тех редких случаях, когда симпатическая офтальмия развивается в форме невроретинита, наблюдается инфильтрация не сосудистого тракта, а сетчатки и даже зрительного нерва.

Теории патогенеза симпатической офтальмии

Первая научно обоснованная теория происхождения симпатической офтальмии была выдвинута в 1840 г. английским офтальмологом MacKenzie, который предполагал возможность трех путей передачи заболевания с раненого глаза на другой: 1) по зрительным нервам через хиазму, 2) по цилиарным нервам, 3) по сосудам.

В 1858 г. Müller высказал предположение о том, что в передаче заболевания с одного глаза на другой имеет значение лишь второй путь. Он полагал, что сущность симпатизации заключается в раздражении цилиарных нервов продуктами воспаления. Это раздражение рефлекторно передается на цилиарные нервы «второго» глаза и вызывает в нем воспаление, сходное с воспалением в «первом» глазу.

В 1881 г. Leber, а в 1882 г. Deutschmann, основываясь на учении Пастера, высказали гипотезу о том, что симпатическая офтальмия вызывается специфическим микробом, проникающим из раненого глаза в здоровый по межболоочечным пространствам зрительных нервов и хиазмы.

Вслед за ним и Schmidt-Rimpler в 1892 г. высказался за микробное происхождение симпатической офтальмии; он полагал, что микробы попадают во «второй» глаз не через зрительные нервы, а через кровеносную систему. При этом он не отвергал и значения цилиарных нервов, через которые, по его мнению, передаются раздражения с «первого» на «второй» глаз и таким образом повышается реактивность сосудистого тракта «второго» глаза на внедрение возбудителя.

В самом начале XX столетия Л. Г. Беллярминов и Я. В. Зеленковский (1902) выдвинули бактериотоксинную теорию происхождения симпатической офтальмии. Осно-

вываясь на своих экспериментальных исследованиях, они полагали, что не сами микробы, а их токсины вызывают симпатическое воспаление. Несколько в ином плане связывал с токсинами происхождение симпатической офтальмии С. С. Головин (1904). Он полагал, что симпатическая офтальмия вызывается не микробными токсинами, а аутоксинами продуктов распада ткани сосудистого тракта.

С развитием учения об анафилаксии появилась анафилактическая теория симпатической офтальмии, выдвинутая Elschmig (1910). Сходную точку зрения высказывает М. Л. Краснов. Основываясь на учении И. В. Давыдовского, он считает симпатическое воспаление проявлением аутоагрессии, аллергической реакции на поступающие в сосудистый тракт симпатизируемого глаза продукты распада увеальной ткани симпатизирующего глаза.

В исследованиях С. Е. Стукалова (1968) также получено подтверждение аллергической природы симпатической офтальмии.

Большой вклад в учение о симпатической офтальмии внес В. Н. Архангельский (1935), который показал преимущественное значение в развитии симпатической офтальмии нейротрофических факторов.

Однако до сих пор инфекционную природу симпатической офтальмии полностью никто не мог отвергнуть. Высказывались предположения о вирусном и даже о токсоплазмозном происхождении этого загадочного заболевания.

В работах Schreck (1952) были получены доказательства риккетсиозной природы симпатической офтальмии, оказавшиеся в дальнейшем несостоятельными, Шреку удалось получить экспериментальную модель симпатической офтальмии на обезьянах и цыплятах. Однако другим авторам, кроме Л. С. Терентьевой (1958), по методике Шрека такую модель не удавалось получить.

Вопрос о происхождении симпатической офтальмии и до сих пор остается открытым.

ЛЕЧЕНИЕ ТРАВМАТИЧЕСКОГО ПРИДОЦИКЛИТА, СИМПАТИЗИРУЮЩЕГО И СИМПАТИЧЕСКОГО ВОСПАЛЕНИЯ ГЛАЗА

При травматическом придоциклите сразу назначают антибиотики. Обычно это стрептомицин, который вводят внутримышечно по 0,5 г 2 раза в сутки, и пенициллин, при-

меняющийся также в виде внутримышечных инъекций по 50—100 тыс. ЕД, через каждые 4 ч. В дальнейшем, в зависимости от результатов посева с краев раны или с извлеченного из глаза инородного тела, эти антибиотики могут быть заменены теми, к которым микрофлора более чувствительна.

Внутри обычно назначают сульфадимезин по 0,5 г через каждые 4—6 ч, сульфапиридазин по 0,5 г 1 раз в сутки или сульфадиметоксин по 1,0 в сутки в течение 7—10 дней.

Внутривенно вводят 40% раствор уротропина по 10 мл ежедневно в течение 10—12 дней.

Уже спустя 2—3 дня после травмы при склеральной локализации раны и спустя 4—5 дней при роговичной локализации можно начинать применение кортикостероидов. Для внутримышечных инъекций используют кортизон или гидрокортизон-ацетат. При наличии противопоказаний для внутримышечных инъекций или при отсутствии этих препаратов назначают внутрь преднизон, преднизолон, дексаметазон или триамцинолон.

Кортизон и гидрокортизон-ацетат вводят в мышцу в виде суспензии по 1 мл 1 раз в сутки (т. е. по 0,025 г чистого препарата) в течение 7—10 дней. После этого постепенно уменьшают дозу и, спустя 5—7 дней, инъекции прекращают.

Кортизон можно вводить в глаз и путем фонофореза с помощью ультразвука (Л. В. Зобина, Г. И. Проскурина, 1970; А. А. Аристархова, 1972; Л. В. Зобина, 1972, и др.). Для этого берут 1% раствор гидрокортизона. Оптимальная интенсивность ультразвука—0,2 Вт/см², продолжительность сеанса—5 мин, число сеансов на курсе лечения—10—12.

Преднизон и преднизолон назначают по 1 таблетке (содержащей 0,005 г препарата) 4 раза в день в течение 10—15 дней, а затем дозу постепенно снижают до одной (0,005 г) и даже половины таблетки (0,0025 г) в день (утром). Дексаметазон назначают по 2 таблетки, содержащие по 0,0005 г препарата, или по 1 таблетке, содержащей 0,001 г препарата, 3 раза в день. Триамцинолон назначают по 1 таблетке (0,004 г препарата) 3—4 раза в день. Оба эти препарата также применяются обычно в течение 10—15 дней, затем постепенно снижают дозу до 1 таблетки в день (утром).

Противопоказанием для применения кортикостероидов служит задержка заживления раны, когда в течение 7—

10 дней не наблюдается эпителизации раны и адаптации ее краев.

Существенное значение в общем лечении травматического придоциклита имеют дробные переливания одногруппной крови по 80—100 мл 2—3 раза с промежутками в 6—7 дней.

Местно для лечения травматического придоциклита применяют атропин, альбucid, синтомицин, левомицетин в каплях или в мазях. Начиная с 3—4-го дня после ранения можно применять и эмульсию кортизона или гидрокортизона в каплях¹.

По мере ослабления воспалительных изменений в общее лечение можно включать осмотерапию в виде внутривенных инъекций 40% раствора глюкозы, 10% раствора йодистого натрия и других гипертонических растворов, а также начинать физиотерапию: аппликации парафина, диатермию, ионофорез и другие процедуры.

Местно с осторожностью можно начинать применение диопина в каплях в возрастающей концентрации, начиная с 0,5—1% раствора.

Применение такого комплекса преследует не только лечебные, но также диагностические и профилактические цели. Эффективность лечения дает возможность даже при особо тяжелых ранениях не спешить с профилактической энуклеацией. Отсутствие эффекта от такого лечения на протяжении двух недель и более после ранения указывает на большую вероятность симпатизирующего характера придоциклита.

Это не значит, однако, что при симпатизирующем придоциклите лечение вовсе не может быть успешным. В отдельных случаях оно ведет к постепенному ослаблению придоциклита и служит для профилактики симпатической офтальмии.

О том, насколько повысилась эффективность лечения по поводу травматического, в том числе и симпатизирующего, придоциклита, можно судить на основании статистических данных (Liddy и Stuart, 1972). В Канаде в период

¹ Субконъюнктивальные и ретробульбарные инъекции гидрокортизона и других плохо рассасывающихся препаратов нельзя считать безвредными для глаза. При длительном применении они вызывают развитие рубцовых изменений эписклеры, за счет чего ухудшаются условия кровоснабжения глаза и оттока внутриглазной жидкости.

войны 1870 г. симпатическая офтальмия наблюдалась в 50% случаев прободных ранений глаз. К 1970 г. частота симпатической офтальмии снизилась более, чем в 250 раз и составляет всего 0,19% от числа случаев прободных ранений! В первую очередь, конечно, такое резкое снижение в последние десятилетия достигнуто за счет своевременности первичной и профилактической энуклеации. Однако весьма существенную роль сыграло здесь и применение сульфаниламидов, антибиотиков и кортикостероидов, а также других современных средств лечения.

В случае возникновения симпатической офтальмии обычно применяется то же самое комплексное консервативное лечение, что и при травматическом иридоциклите. Могут быть отклонения только в дозировках кортикостероидов в сторону их увеличения. Преднизолон, преднизон, дексаметазон, триамцинолон нужно давать по 10—12 таблеток в день до ослабления воспалительных явлений, а затем по 2 таблетки в день в течение 3—4 месяцев. При неэффективности такой терапии некоторые авторы (Krudysz, 1972) рекомендуют применять рентгенотерапию слабыми дозами (25—75 P) через 3—4 дня № 3—4.

Современные методы лечения симпатической офтальмии дают возможность у 70% больных сохранять зрение.

Что касается профилактической энуклеации раненого глаза в том случае, когда на втором глазу уже появились признаки симпатической офтальмии, то эта операция производится только тогда, когда глаз абсолютно слеп и представляет собой косметический дефект. Даже при очень низком зрении раненый глаз в исходе симпатической офтальмии может оказаться единственно зрячим.

3

глава

ПРОБОДНЫЕ РАНЕНИЯ. ОСЛОЖНЕННЫЕ ВНУТРИГЛАЗНЫМИ КРОВОИЗЛИЯНИЯМИ

Внутриглазные кровоизлияния являются весьма частыми осложнениями прободных ранений. Обычно они возникают при повреждении сосудов радужки и цилиарного

тела, однако возможны кровоизлияния и из сосудов сосудистой оболочки, и из сосудов сетчатки. Особенно часто при прободном ранении наблюдается кровоизлияние в переднюю камеру (гифема) и в стекловидное тело (гемофтальм).

КРОВОИЗЛИЯНИЯ В ПЕРЕДНЮЮ КАМЕРУ

Статистика и классификация гифемы

Частота гифемы колеблется, по данным различных авторов, в пределах 10—20% от всех случаев прободных ранений. Так, В. А. Смирнов (1968) на очень большом материале (2075 случаев прободных ранений глаз) нашел, что гифема сопровождает прободные ранения в 11,2% случаев. По нашим данным, она была обнаружена у 18,7% больных.

По состоянию излившейся в переднюю камеру крови гифему обычно делят на «свободную», когда кровь остается жидкой, и «свернувшуюся», когда она принимает форму сгустка. Такое разделение можно считать общепризнанным. Существует и другая терминология. Гифему называют «сухой», если кровь в передней камере полностью свертывается, «жидкой», если кровь не содержит сгустков, и «смешанной», если она содержит сгустки (А. М. Краснов, 1968).

По нашим наблюдениям, при прободных ранениях, осложненных гифемой, последняя в 30% случаев бывает жидкой, в 29% случаев — свернувшейся и в 41% случаев — смешанной.

В клинической практике весьма важное значение имеет объем излившейся крови. Обычно делят гифемы на малые, средние и большие. Нередко отдельно выделяют тотальную гифему. Гифема, вызванная прободным ранением, чаще всего бывает большой или тотальной (54%), реже — средней (28%) и еще реже — малой (18%) (П. И. Лебехов, И. М. Яндиев, 1972).

Известно, что гифема может возникать не только непосредственно в момент прободного ранения, но и много времени спустя. Поэтому нужно различать первичную (возникшую в момент травмы) и вторичную (позднюю) гифему. По нашим данным, гифема при прободном ранении примерно в 11% случаев бывает вторичной. Наконец, для

характеристики гифемы важно знать, как быстро эвакуируется кровь из передней камеры. От этого зависит и план лечения и прогноз.

Все эти обстоятельства учтены в схеме классификации гифем, разработанной в глазной клинике Ленинградского института усовершенствования врачей (П. И. Лебехов, И. М. Яндиев, 1972). В этой схеме (табл. 4) гифемы при прободном ранении классифицируются по четырем, наиболее важным признакам.

Таблица 4

Динамическая классификация гифем

По виду	По объему (уровню) крови	По давности	По характеру
Первичная	Малая (до 4 мм)	Свежая (до 7 дней)	Жидкая
Вторичная	Средняя (4—6 мм)	Несвежая (7—14 дней)	Свернувшаяся
	Большая (7—9 мм)	Длительно не рассасывающаяся (свыше 14 дней)	Смешанная
	Тотальная (свыше 9 мм)		

По виду гифемы делятся в зависимости от времени появления крови в передней камере. Это очень важно, так как обычно вид гифемы определяет и длительность ее существования и характер осложнений, следовательно, в значительной мере определяет и характер лечения. Первичная гифема лучше поддается лечению, при ней кровь из передней камеры исчезает быстрее и осложнения наблюдаются реже, чем при вторичной гифеме.

Даже большую гифему с уровнем крови на 7—9 мм, при которой угол передней камеры остается частично открытым, нельзя отождествлять с тотальной гифемой, при которой он полностью заблокирован. Понятно, что при тотальной гифеме создается больше предпосылок для нарушения гидродинамики глаза, чем при частичной гифеме. Поэтому по объему крови гифема разделена не на 3, а на 4 группы.

Деление гифемы по давности существования позволяет учесть динамику этого осложнения для выбора метода ле-

чения. При свежей гифеме давностью до 6—7 дней можно рассчитывать на эффективность консервативного лечения, при несвежей гифеме давностью 7—14 дней уже пужно решать вопрос о целесообразности хирургического лечения, а при длительно не рассасывающейся гифеме хирургическое вмешательство необходимо предпринимать без промедления.

Диагностика. клинические проявления и осложнения гифемы

Клинические проявления гифемы настолько характерны, что даже неопытный специалист может без труда обнаружить их. Только в редких случаях, когда вследствие прободного ранения возникает обширное диффузное помутнение роговицы, кровь в передней камере может оказаться вначале незамеченной. Она может маскироваться также выпавшими в переднюю камеру помутневшими хрусталиковыми волокнами.

В большинстве же случаев гифема при прободном ранении имеет типичный вид ярко-алого, красного или даже багрового образования с вертикальной верхней границей, если она жидкая (рис. 15, а, б). При сверпувшейся гифеме этой вертикальной границы нет. Сгустки крови в передней камере могут быть самой различной формы. При смешанной гифеме (см. рис. 15, в) над верхней границей жидкой крови выступают сгустки ее либо эти сгустки выявляются при изменении положения головы или глаза больного. При смешанной гифеме жидкая кровь может быть видна на фоне сгустка, располагающегося в виде пленки на поверхности радужки.

Вторичная гифема отличается от первичной двухслойностью. Обычно первичное кровоизлияние, имеющее темный цвет, располагается в нижнем отделе камеры. Вторичное кровоизлияние располагается над первичным и имеет светлый цвет (см. рис. 15, г).

В отдельных случаях в передней камере крови бывает так мало, что она не видна из-за лимба. Для диагностики такой гифемы используется симптом Локшина — появление крови на задней поверхности роговицы при наклоне головы больного книзу (см. рис. 15, е).

Обычно малая гифема рассасывается в течение 3—5 дней без каких-либо заметных следов. Средняя гифема

удерживается 5—10 дней. Рассасывание большой гифемы нередко задерживается на 2—3 недели. Что же касается тотальной гифемы, то она еще более длительно не обнаруживает тенденции к уменьшению.

Особенно плохо рассасывается вторичная гифема. При ней в ряде случаев с течением времени количество крови не уменьшается, а увеличивается.

Понятно, что скорость рассасывания гифемы в большой степени зависит от тяжести ранения и характера сопровождающих его осложнений. Особенно задерживает рассасывание крови нарушение продукции камерной влаги и блокада основного пути эвакуации крови — камерного угла.

В настоящее время уже имеется достаточно много сообщений о том, что кровоизлияние в переднюю камеру нельзя рассматривать в качестве безобидного осложнения. Даже после частичной гифемы остаются гониосинехии, задние синехии, имбибиция кровью ткани радужки и роговицы. В результате образования тотальной гифемы, наряду с этими осложнениями, возможно сращение и заращение зрачка, блокада камерного угла с нарушением офтальмотонуса и другие весьма серьезные осложнения.

Все это указывает на необходимость своевременного и энергичного лечения по поводу гифемы.

Лечение и профилактика гифемы

Лечение по поводу гифемы при прободном ранении может быть консервативным, хирургическим или комбинированным.

Но вне зависимости от применяющегося метода лечения больному обычно назначается строгий постельный режим с бинокулярной повязкой либо с дырчатыми очками. Это мероприятие преследует не только лечебную, но и профилактическую цель, так как понижает опасность вторичной гифемы.

По нашим наблюдениям, причиной последней является именно нарушение большим назначенного ему постельного режима.

Выгоднее больного с гифемой держать в постели с возвышенным положением головы для того, чтобы кровь не распространялась на поверхность хрусталика и было бы меньше возможностей для образования задних синехий.

При первичной малой свежей гифеме нередко этим и удастся ограничиться, не применяя специального лечения.

При первичной средней и большой свежей гифеме обычно требуется консервативное лечение.

При несвежей, а тем более — при длительно нерассасывающейся первичной и вторичной гифеме любого объема консервативное лечение может оказаться неэффективным. Поэтому длительно применять его не следует. Достаточно 5—7 дней для того, чтобы судить о результатах лечения, а затем целесообразно переходить к хирургическому лечению. Для консервативного лечения по поводу гифемы используются самые различные средства общего и местного действия.

Из средств общего действия наиболее часто применяется осмотерапия в виде внутривенных инъекций 10% растворов: хлористого натрия, хлористого кальция, йодистого натрия, 40% раствора глюкозы и других гипертонических растворов. В последние годы используются и сильные осмоагенты: глицерин, уроглюк, маннитол. Обычно их назначают внутрь из расчета 1—1,5 г/кг веса больного. В ряде случаев производят гемотрансфузии по 80—100 мл 2—3 раза с перерывами между переливаниями в 5—7 дней. Некоторые авторы (Paufique и Bonnet, 1964; Sedan, 1966; М. С. Ремизов и А. М. Ретнева, 1968) с целью «физиологического промывания» передней камеры применяли обильное питье.

Для местного лечения при гифеме используют как миотики (при повышении ВГД), так и мидриатики (при угрозе образования синехий). В тех случаях, когда эта угроза сочетается с повышением ВГД, применяются адреномиметические средства (адреналин, мезатон, в аппликациях либо в виде субконъюнктивальных инъекций) в сочетании с ингибиторами карбоангидриды (фонурит, диамокс, диакарб). При нормальном ВГД применение миотиков или мидриатиков нецелесообразно (А. М. Краснов, 1972).

При отсутствии или очень слабой выраженности воспалительных изменений в раненом глазу можно с успехом применять по поводу гифемы диопин в каплях возрастающей концентрации.

Весьма действенным средством, способствующим рассасыванию гифемы, является ультразвуковая терапия. Воздействие ультразвуком производят через закрытые веки.

Применяют ультразвук мощностью 0,1—0,5 Вт/см² по 5—8 мин ежедневно в течение срока, необходимого для рассасывания гифемы (до 3 недель).

Г. С. Паламарчук с соавт. (1972) рекомендует сочетать воздействие ультразвука с введением в глаз химотрипсина путем фонофореза.

За последние годы широкое распространение при лечении гифемы получили фибринолитические препараты: фибринолизин, урокиназа, папаин и другие. В отношении целесообразности применения этих препаратов разногласий нет. Расхождения возникали лишь во взглядах на пути их введения. А. А. Мурзин (1966), В. В. Плешков (1967) и другие авторы получали хорошие результаты от инстилляций и подконъюнктивального применения фибринолитиков. Однако исследования Liebman с соавт. (1962) показали, что промывание фибринолитиками передней камеры значительно эффективнее, чем субконъюнктивальные инъекции.

Наш сотрудник И. М. Яндиев (1972) в опытах на кроликах показал, что ни при каких способах введения фибринолитиков они не обнаруживаются в передней камере. Это подтверждает мнение авторов (Berger, 1962; Pierse, 1964; Oosterhuis, 1968 и др.), полагающих, что фибринолитики целесообразно применять только в сочетании с хирургическим лечением для непосредственного воздействия на сгустки крови. И. М. Яндиев установил, что наиболее подходящим для этих целей является тромболитин. Этот препарат, созданный в лаборатории сухих препаратов Ленинградского НИИ гематологии и переливания крови под руководством Л. Г. Богомоловой, обладает и фибринолитическими и антикоагулянтными свойствами. Он, в отличие от других фибринолитиков, не оказывает сколько-нибудь заметного повреждающего действия на оболочки и содержимое глаза.

Опыт глазной клиники Ленинградского ГИДУВа показывает, что фибринолитические препараты следует применять только при длительно не рассасывающейся гифеме. Их целесообразно использовать в сочетании с хирургическим лечением — с парацентозом и промыванием передней камеры физиологическим раствором. Если физиологическим раствором вымыть кровь из передней камеры не удастся, то тогда нужно промыть последнюю 1% раствором фибринолизина, содержащим 1000 ЕД в 1 мл. Другие

фибринолитики (апаин, урокиназу и др.), вызывающие повреждение эндотелия роговицы и ткани радужки, при гифеме применять нецелесообразно.

Профилактика гифемы при прободном ранении прежде всего заключается в тщательной и осторожной хирургической обработке раненого глаза с возможно более полной герметизацией. Чрезвычайно большое значение имеет строгое соблюдение больным покойного положения в постели. По-видимому, известную профилактическую роль может сыграть назначение викасола и внутривенных инъекций хлористого кальция.

КРОВОИЗЛИЯНИЯ В СТЕКЛОВИДНОЕ ТЕЛО

Статистика и классификация кровоизлияний в стекловидное тело

В настоящее время достаточно точных данных по статистике кровоизлияний в стекловидное тело нет. Это объясняется чрезвычайным многообразием факторов, влияющих на частоту их выявления. Имеет значение и отсутствие общепринятой классификации.

Из прободных ранений наиболее часто сопровождаются кровоизлияниями в стекловидное тело ранения склеры и корнео-склеральной области — в 13—17% случаев (А. Г. Кроль, 1962). При прободных ранениях роговицы они наблюдаются значительно реже — в 2—3% случаев.

Чем тяжелее прободные ранения, тем чаще они осложняются интравитреальными геморрагиями. При тяжелых прободных ранениях мы нашли эти осложнения у 22% больных, а при особо тяжелых — у 78% больных.

Даже при небольшом объеме интравитреального кровоизлияния его нужно рассматривать как серьезное осложнение. Известно, что, попадая в стекловидное тело, кровь изменяет химизм последнего, нарушает присущие ему свойства геля, извращает протекающие в нем обменные процессы (В. Н. Архангельский, 1947; Г. А. Петропавловская, 1956, и др.). При этом очевидно, что, чем больше появляется крови в стекловидном теле и чем ближе к оптической оси она располагается, тем ниже падают функции глаза, вплоть до полной утраты их.

Опасность интравитреальных геморрагий определяется не только их объемом. Она зависит и от тяжести ранения, и от общего состояния и возраста больного, и от своевременности и правильности лечения, и от локализации крови в стекловидном теле, и от многих других факторов. В существующих же классификациях учитываются лишь характер травмы или заболевания и объем излившейся крови. В ряде работ (Т. А. Коробкина, Р. А. Стрижак, 1965; П. Г. Дегтярев, 1967, и др.) любое кровоизлияние в стекловидное тело именуется «гемофтальмом». Все же большинство авторов (А. Г. Кроль, 1972; Г. Л. Старков, 1967; Н. М. Эфендиев, 1967; И. Г. Щекотова, 1970, и др.) разделяют интравитреальные геморрагии на три группы: 1) кровоизлияние в стекловидное тело, 2) частичный гемофтальм и 3) тотальный гемофтальм. Однако в литературе нет четкого определения границ между этими тремя группами геморрагий.

В связи с этим в нашей клинике (П. И. Лебехов, А. А. Куглеев, 1972) была разработана схема классификации интравитреальных геморрагий (табл. 5).

Так как вид геморрагии в известной мере определяет характер необходимого лечения и указывает на динамику процесса, в первой графе схемы кровоизлияния делятся на первичные, возникшие в момент прободного ранения, и вторичные, возникшие при операции хирургической обработки раны или в послеоперационном периоде.

Во второй графе мы стремились дать количественную характеристику интравитреальной геморрагии. При этом мы исходили из уже утвердившейся установки на деление глазного яблока на 4 квадранта. Если представить себе еще и деление глаза плоскостью экватора на две половины, то можно мысленно разделить все стекловидное тело на 8 частей. Каждую из этих частей можно разделить пополам, следовательно, разделить все стекловидное тело на 16 частей.

Клинический опыт показывает, что в большинстве случаев кровоизлияния, занимающие менее $\frac{1}{16}$ части стекловидного тела, не влекут за собой тяжелых последствий. Они рассасываются полностью или почти полностью.

В случае заполнения кровью от $\frac{1}{16}$ до $\frac{1}{8}$ тела полное рассасывание крови наблюдается реже.

Пропитывание кровью от $\frac{1}{8}$ до $\frac{1}{4}$ части стекловидного тела обычно приводит к образованию в нем соединительно-

Таблица 5

Динамическая классификация кровоизлияний в стекловидное тело

По виду кровоизлияния	По объему крови	По давности кровоизлияния	По локализации
Первичные	Малые кровоизлияния (до 1/16 объема стекловидного тела)	Свежие (до 7 дней)	Ретролен- тальные
Вторичные	Ограниченные кровоизлияния (от 1/16 до 1/8 объема стекловидного тела)	Несвежие (7 -30 дней)	Пристеноч- ные
	Обширные кровоизлияния (от 1/8 до 1/4 объема стекловидного тела)	Длительно существующие (свыше 30 дней)	Централь- ные
	Частичный гемофтальм (от 1/4 до 3/4 объема стекловидного тела)	Организу- ющиеся	Смешанные
	Тотальный гемофтальм (больше 3/4 объема стекловидного тела)	Организо- вавшиеся	

тканых тяжёй, угрожающих развитием отслойки сетчатки.

Еще более обширное кровоизлияние, занимающее от $1/4$ до $3/4$ объема стекловидного тела, угрожает не только развитием отслойки сетчатки, но и сморщиванием всего глаза.

Наконец, тотальное пропитывание стекловидного тела кровью, когда последняя занимает все стекловидное тело, или, по крайней мере, более $3/4$ его объема, обычно не оставляет надежды на сохранение глаза.

Поэтому в схему включено разделение интравитреальных геморрагий по объему на 5 описанных выше групп.

Для того, чтобы отразить давность интравитреальных кровоизлияний, в схему включено разделение их на свежие, несвежие и длительно существующие.

Известно, что кровоизлияния в центральной части стекловидного тела рассасываются лучше, чем расположенные на периферии (Б. Л. Поляк, 1972). Это тоже нашло отражение в схеме. В четвертой графе показано разделение кровоизлияний по локализации.

Диагностика, клинические проявления и осложнения кровоизлияний в стекловидное тело

Совсем недавно диагностика кровоизлияний в стекловидное тело была возможной только в случаях сохранения прозрачности роговицы, камерной влаги и хрусталика. Теперь положение изменилось. С помощью ультразвукового диагностического аппарата (см. рис. 32), инфракрасной целевой лампы, диафаноскопической лампы или лампочки на гибком стержне (см. рис. 27) можно установить наличие кровоизлияния в стекловидное тело даже при полной непрозрачности всех этих оптических сред.

В отличие от диафаноскопии и биомикроскопии в инфракрасном свете, применение которых дает возможность обнаружить кровь в передней половине стекловидного тела, эхография позволяет не только выявить наличие крови в любой части стекловидного тела, но и определить ее объем.

При сохранившейся прозрачности передних оптических сред диагностика интравитреальных геморрагий осуществляется с помощью фокального освещения, биомикроскопии и исследования в проходящем свете. Кровь, располагающуюся в переднем отделе стекловидного тела, обычно удается обнаружить при боковом освещении. Но особенно отчетливо она видна при биомикроскопии, позволяющей более точно, чем исследование при боковом освещении, дать количественную оценку излившейся крови.

При локализации крови в заднем отделе стекловидного тела в проходящем свете с глазного дна можно получить красный рефлекс. Этот рефлекс иногда очень напоминает нормальный рефлекс с глазного дна, особенно если исследование производится при узком зрачке. Во избежание диагностической ошибки необходимо расширить зрачок, а если это не удастся, то попытаться провести офтальмоскопию. Если и это не удастся, то диагноз может быть уточнен при эхографии и при исследовании с помощью инфракрасной целевой лампы.

При кровоизлияниях, занимающих только центральные отделы стекловидного тела, рефлекс с глазного дна иногда получить не удается. В подобных случаях исследование в проходящем свете нужно повторить в очень хорошо затемненной комнате с использованием сильно экранированного

источника света. Важно при этом совместить фокус офтальмоскопического зеркала с плоскостью зрачка для того, чтобы получить наиболее интенсивное просвечивание стекловидного тела. Это позволяет получить рефлекс с глазного дна и отвергнуть диагноз тотального гемофтальма в ряде случаев, в которых этот диагноз был установлен на основании исследования при узком зрачке.

Чем больше объем интравитреальной геморрагии, тем дольше держится кровь в стекловидном теле и тем большая часть ее не рассасывается, а организуется. Возможно полное рассасывание малых, средних и даже больших кровоизлияний в стекловидное тело. При частичном, а тем более при тотальном гемофтальме это невозможно. Правда, у детей наблюдается рассасывание крови и при гемофтальме и даже в такие поздние сроки, как год и более после травмы (А. И. Покровский, 1947). Наш опыт подтверждает это.

Нередко при гемофтальме условия рассасывания крови резко ухудшаются в связи с блокадой путей оттока внутриглазной жидкости форменными элементами крови и повышением внутриглазного давления. В ряде случаев и гипотония, вызванная прободным ранением, препятствует нормальному течению обменных процессов в глазу и рассасыванию крови.

Организация крови в стекловидном теле приводит к образованию шварт, в той или иной мере связанных с сетчаткой. Сморщивание шварт вызывает разрывы и тракционную отслойку сетчатки, нередко субтотальную или тотальную. Поэтому чрезвычайно важно, чтобы лечение по поводу интравитреальных геморрагий было своевременным и энергичным.

Лечение кровоизлияний в стекловидное тело

Лечение кровоизлияний в стекловидное тело может быть как консервативным, так и хирургическим.

Для общего лечения применяются все те же средства, что и при лечении гипемии (см. стр. 56), а для местного лечения — только физиотерапевтические процедуры, так как применение капель и мазей при гемофтальме малоэффективно. Особого внимания заслуживает лечение ультразвуком (О. В. Григорьева, 1972, и др.).

Хирургическое лечение при гемофтальме в основном сводится к отсасыванию пропитанного кровью стекловидного тела и замещению его спинномозговой жидкостью (Hegner, 1929; Fritz, 1947; Deutsch, 1954; А. Б. Кацнельсон и П. С. Каплунович, 1959, и др.), свежим донорским стекловидным телом (Cutler, 1945—1948), трупным стекловидным телом (Fritz, Milo, 1949; В. С. Аникина и П. С. Каплунович, 1961; Toens, Vasu, 1962; Н. Г. Гольдфельд, 1964; Н. С. Шимхович, 1966, и др.), луронитом, физиологическим раствором и другими заменителями.

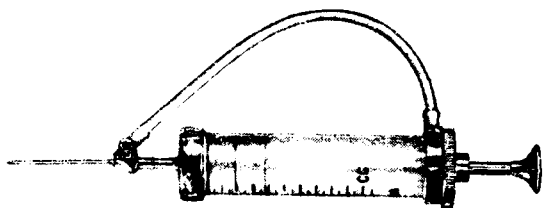


Рис. 16. Шприц с двойной иглой для вымывания крови из стекловидного тела.

Техника операции. Под инстилляционной анестезией 0,25% раствором дикаина разрезают конъюнктиву в нижненаружном квадранте. Отступя на 5 мм от лимба, производят надрез склеры длиной 2—2,5 мм, через край которого проводят предварительный кетгутовый или биологический шов. Углубляют надрез до цилиарного тела и вводят в него надетую на пустой шприц иглу Цур—Неддена или другую иглу с широким просветом. Продвигают иглу строго по направлению к центру глаза на глубину 10—11 мм. Отсасывают 0,5—1 мл пропитанного кровью стекловидного тела, затем через ту же иглу, не вынимая ее из глаза, вводят столько же заменителя. Извлекают иглу, завязывают склеральный шов и зашивают рану конъюнктивы.

Отсасывание стекловидного тела сопряжено с опасностью развития отслойки, поэтому его нужно производить очень медленно и осторожно.

Более безопасно замещение стекловидного тела с помощью двойной иглы и специального шприца (рис. 16). При

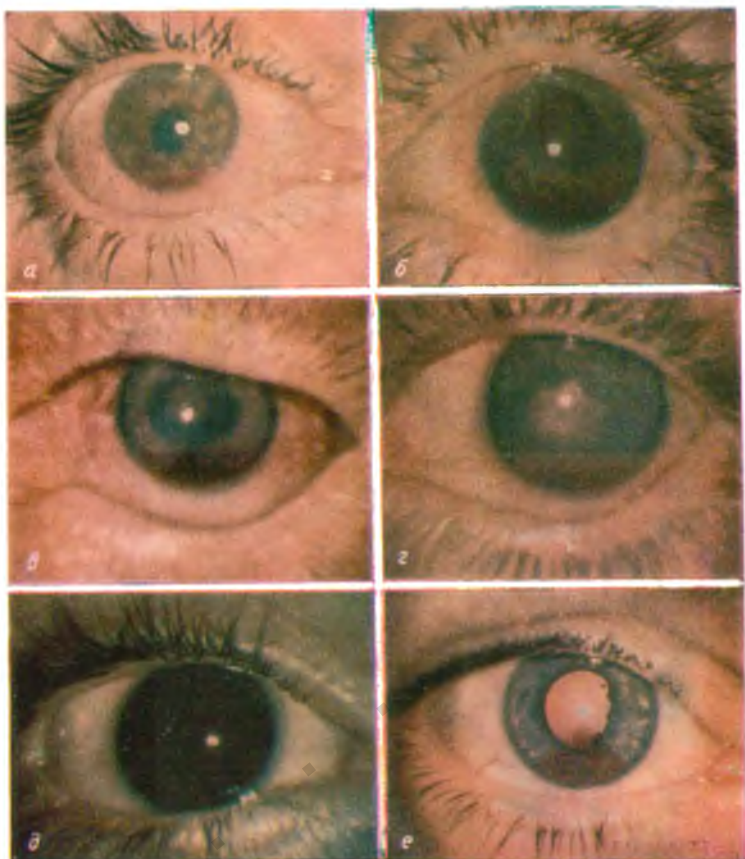


Рис. 15. Гифема.

a — первичная малая свежая жидкая гифема; *б* — первичная малая несвежая жидкая гифема; *в* — первичная малая смешанная несвежая гифема; *г* — вторичная малая длительно не рассасывающаяся жидкая гифема; *д* — тотальная длительно не рассасывающаяся смешанная гифема; *е* — симптом Локшина.

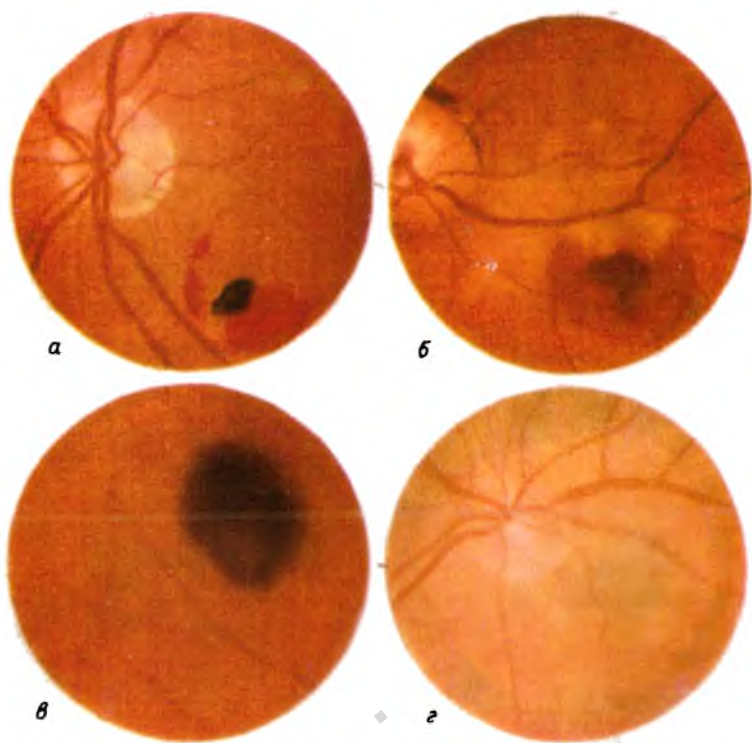


Рис. 17. Кровоизлияния в оболочки глаза.

а — ретинальное; б — субретинальное; в — хориоидальное; г — супрахориоидальное

К стр. 65.

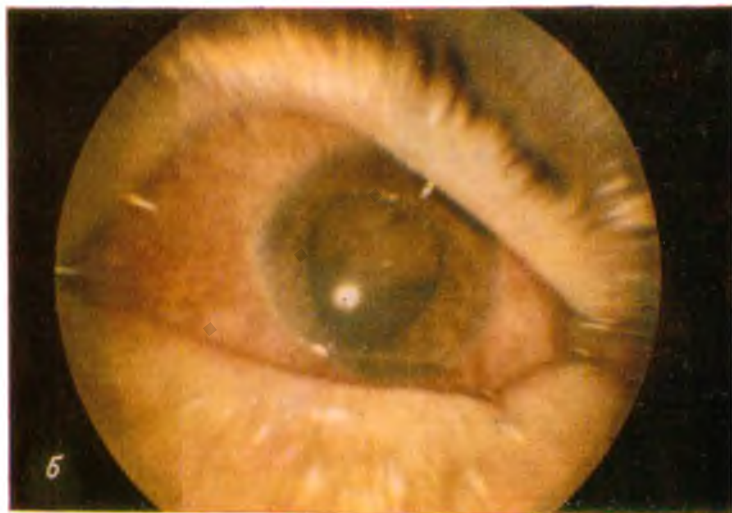
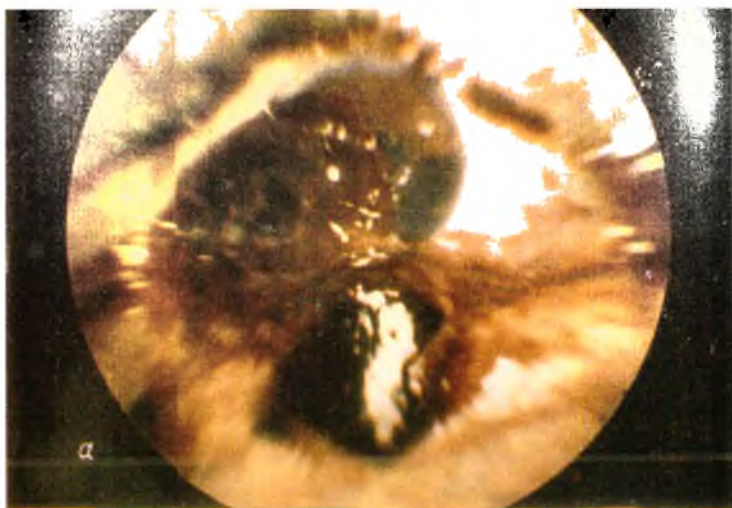
Рис. 19. Обширное прободное ранение склеры с выпадением внутренних оболочек и стекловидного тела.
а — до хирургической обработки; *б* — через 1 месяц после хирургической обработки с трансплантацией стекловидного тела.

К стр. 78.

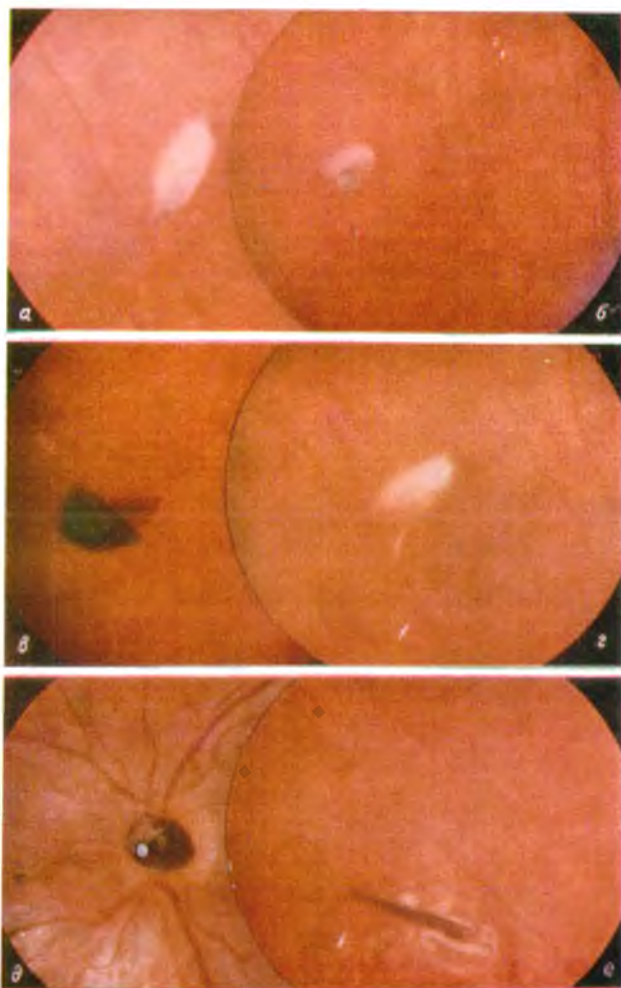


Рис. 20. Мобильные и стационарные магнитные внутриглазные осколки.

а — мобильный магнитный осколок, окруженный муфтой фибрина; *б* — тот же осколок во время пробы Гейликмана; *в* — тот же осколок после перемещения его впереди мощным электромагнитом; *г* — муфта фибрина, оставшаяся на месте локализации осколка после перемещения последнего; *д* — стационарный магнитный осколок в ткани зрительного нерва; *е* — стационарный магнитный осколок, ущемленный в ране склеры.

К стр. 88.

использования этого шприца продвижение поршня способствует образованию в верхней части шприца вакуума. Через трубку, соединяющую эту часть шприца с иглой, введенной в глаз, из глаза поступает стекловидное тело, пропитанное кровью, которое тут же заменяется заменителем, содержащимся в шприце и при том же движении шприца выталкиваемым в стекловидное тело через другую иглу.

Профилактика вторичных интравитреальных геморрагий такая же, как и при гифеме: осторожная и тщательная хирургическая обработка раненого глаза, строгий постельный режим не менее 7—10 дней, назначение медикаментозных средств, нормализующих проницаемость стенок сосудов.

КРОВОИЗЛИЯНИЯ В ОБОЛОЧКИ ГЛАЗА

В отличие от кровоизлияний в среды глаза кровоизлияния во внутренние оболочки глаза обнаруживаются только при тех прободных ранениях, при которых возможна офтальмоскопия.

Кровь может излиться в ткань сетчатки и под нее, в ткань сосудистой оболочки и в супрахориоидальное пространство.

Кровоизлияние в сетчатку (рис. 17, а) выглядит в виде ярко-алого или красного очага, имеющего обычно четкие закругленные края и самую различную форму. По своему виду кровоизлияние в сетчатку нередко настолько похоже на ее разрыв, что только наблюдение за динамикой позволяет исключить последний.

Субретинальное кровоизлияние (рис. 17, б) имеет несколько более темный цвет, чем ретинальное и не так четко контурировано.

Иногда на месте субретинального кровоизлияния образуется приподнятость сетчатки.

Хориоидальное кровоизлияние (рис. 17, в) имеет багровый цвет, иногда с синеватым оттенком. Супрахориоидальное кровоизлияние (рис. 17, г) имеет еще более темный цвет.

В тех случаях, когда оно бывает круглым и приподнимает сосудистую оболочку, оно по виду очень похоже на меланобластому хориоидеи.

Кровоизлияния в оболочки глаза не влекут за собой таких тяжелых последствий, как кровоизлияния в среды глаза. Обычно они либо бесследно рассасываются, либо оставляют после себя атрофические очаги или отложения пигмента. Только при локализации в области желтого пятна эти кровоизлияния могут существенно повлиять на функции глаза. В остальных случаях заметного нарушения функций не происходит.

При кровоизлияниях во внутренние оболочки глаза проводится такое же общее консервативное лечение, как при гифеме и гемофтальме.

4

глава

ПРОБОДНЫЕ РАНЕНИЯ, ОСЛОЖНЕННЫЕ ПОВРЕЖДЕНИЯМИ ХРУСТАЛИКА

При прободных ранениях повреждения хрусталика выражаются почти исключительно в нарушении его прозрачности. Поэтому в учебниках и руководствах обычно понятие «повреждение хрусталика» отождествляется с понятием «травматическая катаракта».

Такое отождествление, однако, нельзя считать оправданным, так как характер изменений хрусталика в различных случаях прободных ранений бывает весьма различным и неравнозначным для судьбы раненого глаза. Например, частичная стационарная травматическая катаракта почти не оказывает влияния на течение раневого процесса, тогда как разрушение хрусталика само по себе, вне зависимости от повреждений других отделов глаза, может привести последний к гибели вследствие вторичной глаукомы или фактогенного иридоциклита.

Поэтому следует различать повреждения хрусталика по основным признакам: 1) по виду катаракты, 2) по ее динамике, 3) по состоянию капсулы хрусталика, 4) по паличию инородного тела в хрусталике, 5) по местоположению хрусталика. В соответствии с этими признаками целесообразно разделять травматические помутнения хрусталика по схеме, представленной в табл. 6.

Схема классификации помутнений хрусталика при повреждении глаза

По виду катаракты	По динамике катаракты	По состоянию капсулы хрусталика	По наличию инородного тела	По местонахождению хрусталика
Травматическая	Стационарная	Без разрыва капсулы	Без инородного тела в хрусталике	Без смещения хрусталика
Контузионная	Медленно прогрессирующая	С разрывом капсулы	С магнитным инородным телом	С подвывихом
Ожоговая	Быстро прогрессирующая: с повышением ВГД; без повышения ВГД	Разрушение хрусталика	С металлическим немагнитным инородным телом	С вывихом в переднюю камеру
Лучевая			С немагнитным инородным телом	С вывихом под конъюнктиву С вывихом в стекловидное тело

Как видно из этой схемы, катаракта может быть следствием любого вида травмы. Между тем обычно и катаракта при прободном ранении, и контузионная, и ожоговая катаракты называются одинаково — «травматические катаракты».

И только для радиационной катаракты делается исключение. Ее чаще всего называют «лучевой» катарактой.

Но так как катаракта при прободном ранении почти всегда является следствием нарушения целостности капсулы хрусталика, тогда как при других повреждениях глаза, напротив, почти всегда сохраняется целостность капсулы, катаракта при прободном ранении характеризуется рядом особенностей, резко отличающих ее от других видов катаракты. Поэтому было бы целесообразно условиться о том, чтобы понимать под «травматической катарактой» только помутнение хрусталика при прободном ранении, а остальные виды травматических катаракт именовать в соответствии с видом травмы, как это показано в табл. 6.

ЧАСТИЧНАЯ СТАЦИОНАРНАЯ ТРАВМАТИЧЕСКАЯ КАТАРАКТА

Повреждения хрусталика с развитием частичной стационарной травматической катаракты возможны в первую очередь при прободных ранениях, обусловленных внедрением в глаз очень мелких инородных тел. В части случаев при стационарной травматической катаракте рядом с помутнением хрусталика или внутри его обнаруживается инородное тело. В другой части случаев осколок, пробивший хрусталик насквозь, находится позади него, а частичная стационарная травматическая катаракта располагается по ходу бывшего раневого канала. При внедрении в хрусталик даже очень мелкого железосодержащего осколка обычно уже спустя 2—3 месяца начинается прогрессирующее помутнение хрусталика. Лишь в тех случаях, когда инородное тело представляет собой сплав железа с хромом, с никелем или является другим неокисляющимся сплавом, возможно образование частичной непрогрессирующей катаракты.

И без инородного тела внутри глаза при прободном ранении возможно образование частичной стационарной травматической катаракты. Она может быть следствием

ранений шилом, песчим пером, гвоздем и другими колющими орудиями.

Развитие такой катаракты в периферических отделах хрусталика редко оказывает влияние на функции глаза. Только наличие втянутого или выпуклого рубца передней или задней капсулы хрусталика может быть причиной хрусталикового астигматизма, снижающего остроту зрения. При образовании гладких рубцов в периферических отделах капсулы острота зрения может остаться неизменной.

Иное дело при расположении рубцов капсулы и помутнения хрусталика в оптической зоне. Эти изменения могут привести к очень резкому понижению остроты зрения.

В соответствии с этим находятся показания к хирургическому¹ лечению по поводу стационарной травматической катаракты. Хирургическое лечение в виде оптической придаткомии показано только в тех случаях, когда расширение зрачка и применение стенопической щели значительно повышают остроту зрения. Направление стенопической щели, при котором получается наивысшая острота зрения, указывает нужное местоположение операционной коллобмы радужки.

МЕДЛЕННО ПРОГРЕССИРУЮЩАЯ ТРАВМАТИЧЕСКАЯ КАТАРАКТА

Медленное прогрессирование помутнения хрусталика после прободного ранения наблюдается в тех случаях, когда целостность капсулы хрусталика сохраняется и катаракта является следствием контузионного действия повреждающего орудия, а также при незначительных нарушениях целостности капсулы. Иногда, правда, и большие раны капсулы закрываются за счет образования задних синехий. В этих случаях тоже возможно медленное прогрессирование катаракты, но это бывает редко.

При медленном прогрессировании травматической катаракты практически не проявляется токсическое воздействие распадающегося вещества хрусталика на сосудистый тракт. Появляющееся в передней камере незначительное количество продуктов распада белков хрусталика постоянно эвакуируется вместе с камерной влагой и в последней не происходит накопления этих продуктов.

¹ Консервативное лечение по поводу частичной стационарной травматической катаракты не дает улучшения.

При медленном прогрессировании катаракты не нарушается и внутриглазное давление. Поэтому в большинстве случаев не требуется особой заботы врача по поводу такой катаракты.

Консервативным лечением прогрессирование катаракты остановить не удастся, да во многих случаях это и невыгодно. Что касается хирургического лечения, то оно может быть отложено до полного исчезновения воспалительных изменений, вызванных прободным ранением.

Нужно помнить, однако, о необходимости систематического биомикроскопического исследования поврежденного хрусталика, так как возможно превращение медленно прогрессирующей катаракты в быстро прогрессирующую, при которой тактика врача резко изменяется.

БЫСТРО ПРОГРЕССИРУЮЩАЯ ТРАВМАТИЧЕСКАЯ КАТАРАКТА

Быстрое прогрессирование травматической катаракты не всегда является следствием обширного разрыва капсулы. Иногда и при небольшом разрыве капсулы хрусталик мутнеет буквально не по дням, а по часам. Случаи такого бурного прогрессирования катаракты возможны даже при наличии задней синехии, прикрывающей рану капсулы. Однако в подавляющем большинстве случаев такое течение травматической катаракты наблюдается при значительных размерах раны капсулы или при полном разрушении хрусталика.

Быстрое прогрессирование помутнения часто сопровождается набуханием волокон хрусталика с увеличением их объема. Это может служить причиной повышения внутриглазного давления, что резко меняет течение раневого процесса и требует особого внимания врача.

Катаракта, не сопровождающаяся повышением внутриглазного давления

В тех случаях, когда компенсаторные возможности организма больного позволяют сохранить нормальное внутриглазное давление при набухании волокон хрусталика, на первый план выступает механическое действие на радужку глыбок вещества хрусталика, выпадающих в переднюю

камеру, и химическое воздействие этого вещества на все внутренние оболочки глаза.

И то и другое воздействия клинически наиболее отчетливо проявляются в форме иридоциклита, неизменно сопровождающегося резко выраженной и субъективной и объективной симптоматикой. Боли в глазу и в соответствующей половине головы, светобоязнь, слезотечение, блефароспазм, смешанная инъекция, гиперемия радужки и цилиарные боли бывают при этом значительно более резкими, чем при травматическом иридоциклите, не осложненном повреждением хрусталика. Это послужило основанием для того, чтобы рассматривать иридоциклит при повреждении хрусталика в качестве анафилактической реакции — «факоанафилактического эндофтальмита» (М. Г. Рабинович, 1931; Л. В. Прицкер, 1938, и др.). Однако исследования Э. Ф. Левкосвой (1951), Н. Н. Бохоша (1966) и других авторов не подтвердили анафилактическую природу этого процесса. Эти авторы полагают, что здесь имеет значение только токсическое действие продуктов распада белков хрусталика.

Развитие факогенного иридоциклита ставит врача в весьма затруднительное положение. С одной стороны, для устранения токсического действия продуктов распада хрусталика необходимо вывести эти продукты из глаза как можно раньше. Это представляется тем более необходимым, что вещество хрусталика является хорошей питательной средой для микробов (В. И. Кобзева, А. Ф. Андросова, 1971). С другой стороны, хирургическое вмешательство на глазу, перенесшем ранение, тем опаснее, чем скорее после травмы оно предпринимается.

Поэтому вопрос о показаниях к хирургическому вмешательству при факогенном иридоциклите решается различными клиницистами по-разному. Некоторые из них (И. Э. Барбель, 1949, и другие авторы) считают целесообразным выводить из раненого глаза хрусталик или его остатки в первые недели после травмы, другие предпочитают консервативное лечение с целью оттянуть срок операции на 5—6 месяцев и дальше. Р. А. Гундорова с соавт. (1963) считают, что отсрочка операции хотя бы даже на 2—3 недели после травмы может оказаться весьма полезной.

Наш опыт свидетельствует о том, что показания к выведению набухающих хрусталиковых масс должны уста-

навливаться в зависимости от характера течения факогенного иридоциклита.

Если на протяжении 3—4 недель после ранения обнаруживается тенденция к ослаблению иридоциклита, необходимо продолжать консервативное лечение по той схеме, которая описана во 2-й главе. Если же такой тенденции нет, воспалительные изменения в раневом глазу нарастают или интенсивность их остается прежней, приходится опасаться симпатизирующего иридоциклита. Клиническая картина последнего весьма сходна с картиной факогенного иридоциклита.

В таких случаях приходится идти на риск и предпринимать удаление хрусталика или его остатков во избежание симпатической офтальмии. Риск здесь обусловлен тем, что хирургическое вмешательство при наличии тяжелого факогенного иридоциклита приводит к очень резкому обострению воспалительного процесса. Поэтому очень важно в послеоперационном периоде как можно раньше, уже спустя 4—5 дней после операции, начать применение кортикостероидов. Лучше всего использовать здесь внутримышечные инъекции гидрокортизона и инстилляции его эмульсии в конъюнктивальный мешок.

Что касается методики удаления хрусталика, то она зависит от возраста больного и от состояния, в котором находится хрусталик. В этом отношении вряд ли можно согласиться с рекомендациями Б. Л. Поляка¹ предпочтительного отношения к интракапсулярной экстракции травматической катаракты. В ранние сроки после прободного ранения ни в коем случае не следует стремиться к удалению капсулы хрусталика. Это неизбежно приводит к травмированию цилиарных отростков в момент разрыва волокон цинновой связки и способствует очень резкому обострению иридоциклита. Травмирование отростков резко гиперемированного цилиарного тела может также повести к интравитреальным геморрагиям или даже к гемофтальму. В связи с этим Boudet с соавт. (1972) рекомендуют применять альфа-химотрипсин.

Нельзя согласиться с Б. Л. Поляком и в отношении необходимости наложения роговичных швов при выпускании хрусталиковых масс. Роговичные швы длительно поддерживают явления травматического кератита, способству-

¹ Поляк Б. Л. Повреждения органа зрения. Л., 1972, с. 100.

щего задержке воспалительных изменений и в сосудистом тракте.

У лиц до 30—35-летнего возраста хрусталиковые массы выгоднее всего извлекать из глаза путем аспирации через широкую канюлю (рис. 18). Для этого нужно произвести ножом Грефе косо в слоях роговицы разрез длиной 3—4 мм. На передней поверхности разрез должен находиться на расстоянии 1—1,5 мм, а на задней поверхности — на расстоянии 2,5—3,0 мм от лимба. Таким путем удастся избежать наложения роговичных швов, так как и без них края операционной раны плотно смыкаются. Через рану в переднюю камеру вводят канюлю со сдвоенным




Рис. 18. Канюля для отсасывания хрусталиковых масс.

баллоном. Конец канюли подводят к ране капсулы хрусталика и, осторожно разжимая баллон, отсасывают хрусталиковые массы. Нужно следить за тем, чтобы конец канюли не соприкасался с радужкой, иначе она будет травмироваться при втягивании в канюлю.

Если рана капсулы недостаточно велика для выведения хрусталиковых масс, ее следует расширить ножом Грефе во время вскрытия передней камеры.

В тех случаях, когда со стороны операционной раны роговицы под радужкой остается вещество хрусталика, которое не удастся втянуть в канюлю, следует переместить его в другую половину зрачка с помощью шпателя, изогнутого в виде крючка, или с помощью другого подходящего инструмента.

Если опорожнение передней камеры мешает правильному ходу операции, то введем в камеру физиологического раствора можно поправить дело. Этот же раствор можно использовать для вымывания глыбок хрусталика из камерного угла и из-за края радужки.

При неполном помутнении хрусталика для обнаружения в передней камере прозрачных хрусталиковых масс, по предложению А. В. Хватовой и Н. А. Ковальчук (1969), применяют ультрафиолетовое освещение глаза, вызывающее люминесценцию прозрачных хрусталиковых волокон.

У лиц старше 35 лет описанная методика может оказаться неподходящей в связи с возрастным уплотнением вещества хрусталика. У них целесообразно извлекать хрусталик одним из современных методов экстракапсулярной экстракции катаракты.

Чаще всего для этого после предварительного максимального расширения зрачка образуют конъюнктивальный лоскут шириной 4—5 мм, основанием к лимбу. Производят бритвенным лезвием или скребком надрез роговицы по границе с лимбом длиной в $\frac{1}{3}$ окружности роговицы. Накладывают три предварительных корнео-склеральных шва. Ножом Грефе по надрезу вскрывают переднюю камеру следующим образом.

В середине надреза вводят нож в переднюю камеру и затем движениями ножа от радужки кпереди вскрывают переднюю камеру по всему надрезу. Приподняв роговичный лоскут, цистолетом производят круговой разрез передней капсулы вблизи экватора и капсульным пинцетом удаляют ее из глаза.

Шпателем выводят ядро из массы хрусталика, тщательно промывают переднюю камеру физиологическим раствором, заводя канюлю за край радужки, между нею и задней капсулой хрусталика.

Затягивают и завязывают корнео-склеральные швы, зашивают рану конъюнктивы. В переднюю камеру вводят физиологический раствор, содержащий 10—20 тыс. ЕД пенициллина и столько же стрептомицина или другого антибиотика, к которому чувствительна микрофлора, высеянная с краев прободной раны или из конъюнктивального мешка.

Введение воздуха в переднюю камеру после извлечения травматической катаракты имеет смысл только в том случае, когда выпадает стекловидное тело. При сохранившейся целости задней капсулы хрусталика следует заполнить переднюю камеру не воздухом, а физиологическим раствором с антибиотиками.

Катаракта, сопровождающаяся повышенном внутриглазного давления

В тех случаях, когда при набухании хрусталиковых волокон компенсаторных возможностей оказывается недостаточно для того, чтобы сохранить нормальное внутриглазное давление, возникает опасность гибели глаза от вторичной глаукомы.

В таких случаях необходимы срочные меры для снижения внутриглазного давления. Для этого используются миотики в каплях, ингибиторы карбоангидразы (диакарб, диамокс, фонурит) внутрь; сильные осмотенты (уролюк, глицерин, маннитол) внутрь; внутривенные инъекции гипертонических растворов хлористого натрия, хлористого кальция, глюкозы; слабительные средства; горячие ножные ванны. Если с помощью этих средств не удается добиться нормализации внутриглазного давления, то в срочном порядке производят удаление хрусталика по одному из описанных выше способов.

Коррекция односторонней афаксии после удаления травматической катаракты производится контактными линзами (П. И. Лебехов и Л. Н. Зайцева, 1970, и др.) и интраокулярными линзами (Ridley, 1952; Strampelli, 1953; Baggaquer, 1956; С. Н. Федоров, 1962—1972; Bolen, 1972, и др.).

5

глава

ПРОБОДНЫЕ РАНЕНИЯ, ОСЛОЖНЕННЫЕ МАССИВНЫМ ВЫПАДЕНИЕМ СТЕКЛОВИДНОГО ТЕЛА

Прободные ранения, сопровождающиеся массивным выпадением стекловидного тела, характеризуются рядом особенностей, отличающих их от других прободных ранений. Главными клиническими особенностями таких ранений являются резкая гипотония и деформация глаза и связанная с ними необходимость восстановления нормального офтальмотонуса. Нормализация офтальмотонуса в подоб-

ных случаях достигается за счет применения заменителей стекловидного тела.

Еще в прошлом веке была доказана непригодность для трансплантации гетерогенного стекловидного тела (Deutschmann, 1895—1913), что было подтверждено и в экспериментах более позднего времени (Guzzinati, Salvi, 1957, и др.).

Не оправдало себя и замещение стекловидного тела физиологическим раствором (Braun, 1922; Bottoni, Raimondo, 1949; Г. Г. Бордюгова, 1970; Г. А. Петропавловская, Г. Г. Бордюгова, 1970, и др.).

Что касается введения в стекловидное тело воздуха (Ohm, 1911) или кислорода (Н. А. Плетнева и С. М. Сахиева, 1959), то этот метод и в настоящее время рекомендуется некоторыми авторами (О. И. Шершевская, 1959; С. Я. Фридман, 1960), хотя в экспериментах (А. Н. Медведев, 1963) не подтверждается его целесообразность.

Применяется и давно предложенное (Negner, 1929) замещение стекловидного тела спинномозговой жидкостью (Fritz, 1947; Deutsch, 1954; А. Б. Кацнельсон и П. С. Каплунович, 1959, и др.).

Хорошо зарекомендовали себя препараты гиалуроновой кислоты (Widder, 1960; Ngubi, 1961; Р. А. Гундорова, 1966; Р. А. Гундорова и Г. Г. Бордюкова, 1968; Mogeau с соавт., 1969; Г. Г. Бордюгова, 1969, 1970, и др.).

Пригодным для трансплантации оказалось и лиофилизированное стекловидное тело (Raufique, Mogeau, 1953; King, 1958; Weekers с соавт., 1963; Г. А. Петропавловская, Г. Г. Бордюгова, 1970, и др.).

Замещение выпавшего стекловидного тела вначале было использовано при хирургических вмешательствах, а затем при хирургической обработке обширных прободных ран глаз. Первое сообщение о замещении выпавшего при операции стекловидного тела трупным человеческим стекловидным телом было сделано Т. И. Ерошевским (1948). Начиная с 1952 г. в подобных случаях стали применять трансплантацию стекловидного тела Г. И. Ковинский (1956), Е. С. Стукалов (1957—1960) и другие.

При хирургической обработке обширных прободных ран глаз первой стала применять стекловидное тело В. А. Панева (1958), а затем и другие авторы (В. С. Аникина и П. С. Каплунович, 1961; Н. Г. Гольдфельд, 1964; И. С. Шимхович, 1966, и др.).

При замещении живых тканей, в том числе и тканей глаза, нужно иметь в виду, что лучше всего переносится аутопластика, а на втором месте стоит гомопластика свежим материалом (Baggaquer, Butlan, 1971). Поэтому для замещения выпавшего стекловидного тела следует брать трупное стекловидное тело, не долго консервированное.

В нашей клинике применение трансплантации стекловидного тела было начато М. Д. Гзгзяном в 1962 г.

ХАРАКТЕРИСТИКА БОЛЬНЫХ С ОБШИРНЫМИ ПРОБОДНЫМИ РАНЕНИЯМИ

У взрослых в большинстве случаев обширные прободные ранения являются следствием удара кулаком, палкой, ножом или другим массивным предметом и сочетаются с контузией глаза, а в ряде случаев — и с контузией головного мозга. В подавляющем большинстве случаев подобные ранения наносятся в быту и являются следствием пьянства или хулиганских действий. При производственных травмах эти ранения возникают вследствие удара по глазу тем или иным инструментом или крупным осколком. У детей ранения такого рода являются следствием неосторожной игры со стрелами, рогатками, палками, а также взрывов запалов, патронов, снарядов.

Раны эти обычно бывают зияющими и всегда осложняются выпадением стекловидного тела.

В табл. 7 представлены данные наших наблюдений за 134 больными с обширными прободными ранениями глаз.

Таблица 7

Распределение больных по локализации и протяженности ран

Локализация раны	Протяженность раны в мм						всего	
	до 10	10—15	16—20	21—25	26—30	свыше 30	в абс.	в %
							числах	
В роговице	2	4					6	4,5
В склере	11	20	12	3	1	2	49	36,5
В роговице и в склере	4	19	41	8	2	5	79	59,0

Направление ран бывает различным, однако чаще всего они располагаются концентрично или несколько косо по отношению к лимбу. У отдельных больных они имеют меридиональное направление. Начинаясь с роговицы, они переходят на склеру, где бывают прикрыты конъюнктивой. При хирургической обработке таких ран выясняется, что протяженность их значительно больше, чем это кажется при первичном осмотре. В этих случаях глаз оказывается как бы разрубленным пополам.

При локализации раны в склере обычно наблюдается резко выраженный хемоз. Если такие больные поступают в первые сутки после травмы, то роговица раненого глаза еще бывает прозрачной или помутнение ее выражено слабо. При поступлении больных в более поздние сроки роговица оказывается диффузно мутной.

Раны бывают лоскутными или многолооскутными, звездчатыми, ступенчатыми, Г-образными и дугообразными. Линейная форма раны наблюдается редко.

Вследствие выпадения стекловидного тела почти во всех случаях в той или иной мере наблюдается западение роговицы и глаз деформируется. У некоторых больных края ран так далеко заходят друг за друга и так отекают и инфильтруются кровью, что глаз кажется вовсе нежизнеспособным и не похожим на глаз (рис. 19, а).

Ни у одного из 134 наших больных осложнение прободной раны не ограничивалось выпадением стекловидного тела. Наряду с ним наблюдались и другие осложнения: гифема, гемофтальм, выпадение оболочек, повреждение хрусталика, внутриглазное инородное тело, травматическая отслойка сетчатки.

У части больных повреждение хрусталика ограничивалось только его помутнением, у других хрусталик был вывихнут в стекловидное тело или в переднюю камеру, либо был вовсе разрушен.

Число и характер осложнений, наблюдавшихся у наших больных, представлены в табл. 8.

У большинства этих больных можно было бы диагностировать разрушение глаза и произвести первичную энуклеацию. Но так как у них удалось сшить края раны и путем трансплантации стекловидного тела восстановить форму раненого глаза, мы, придерживаясь собственного определения «разрушения глаза» (см. стр. 23), диагностировали у этих больных особо тяжелое проникающее (или

Осложнения обширных прободных ранений

Характер осложнений	Количество осложнений	
	в абс. числах	в % к общему числу больных
Выпадение стекловидного тела	134	100,0
Гифема	118	88,1
Выпадение внутренних оболочек	107	79,8
Гемофтальм	105	78,4
Смещение или разрушение хрусталика	54	42,5
Травматическая катаракта	24	17,9
Внутриглазное инородное тело	22	16,4
Отслойка сетчатки	2	1,5

сквозное) ранение и после хирургической обработки проводили консервативное лечение.

При этом мы исходили из следующих соображений.

1. При особо тяжелых прободных ранениях нередко бывает очень трудно сразу после травмы оценить шансы на сохранение поврежденного глаза.

2. Одна только хирургическая обработка и герметизация раны после большой потери стекловидного тела не всегда обеспечивает условия для быстрого восстановления тонуса глаза. Длительная гипотония нарушает обменные процессы в глазу и задерживает заживление раны. В связи с этим увеличивается длительность течения травматического иридоциклита, угрожающего симпатической офтальмией.

3. Обширное прободное ранение, сопровождающееся большой потерей стекловидного тела и утратой функций глаза, является для больного не только физической, но и огромной психической травмой, а предложение больному первичной энуклеации является второй, не менее тяжелой, чем первая, психической травмой.

4. Забота врача о сохранении раненого глаза поддерживает у больного веру в возможность восстановления зрения и не всегда (как это будет видно из изложенных ниже ре-

зультатов нашего исследования) эта вера оказывается бесплодной.

5. В том случае, когда повреждение оказывается несовместимым с жизнедеятельностью раненого глаза, больной сам за период лечения мало-помалу убеждается в этом и легко соглашается на энуклеацию.

6. Профилактическая энуклеация представляет меньше технических трудностей, чем первичная энуклеация тяжело раненого гипотонического глаза с выпавшими оболочками и стекловидным телом;

7. Любой вид трансплантации наиболее эффективен при использовании аутоотканей.

МЕТОДИКА ЗАГОТОВКИ И ХРАНЕНИЯ ТРУПНОГО СТЕКЛОВИДНОГО ТЕЛА

Необходимое для трансплантации стекловидное тело получают из энуклеированных глаз. Глаза берут только от трупов лиц, погибших вследствие травмы или сердечно-сосудистых заболеваний. Кровь трупа посылают в лабораторию на реакцию Вассермана.

Энуклеацию и взятие крови от трупа производят в первые 5—8 ч после смерти. Перед энуклеацией кожу век трупа обрабатывают спиртом, а конъюнктивальный мешок промывают раствором цианистой ртути.

Энуклеацию производят в стерильных перчатках стерильными инструментами. На место удаленного глаза вставляют косметический протез.

Перед взятием стекловидного тела глаз помещают на 5—6 минут в 0,4% водный раствор бриллиантовой зелени. Затем в области экватора смазывают склеру 5% йодной настойкой, прижигают двухмиллиметровым шариковым электродом диатермии и вновь смазывают йодной настойкой. На месте коагуляции производят прокол склеры иглой Цур-Неддена, насаженной на шприц, продвигают ее на 8—10 мм к центру глаза и медленно отсасывают 2,0—2,5 мл стекловидного тела.

Взятое стекловидное тело переносят в стеклянную ампулу, которую тут же запаивают. Во всех случаях в шприце оставляют каплю стекловидного тела, которую высевают на сывороточный бульон. В другую пробирку с бульоном делают посев с поверхности склеры трупного глаза. Обе пробирки с посевом помещают в термостат при температу-

ре $+37^{\circ}\text{C}$ на двое суток, после чего содержимое их высевают на косой агар и, спустя сутки, исследуют под микроскопом.

Запаянные ампулы со стекловидным телом хранят в холодильнике при температуре $2-4^{\circ}\text{C}$ в отдельной коробке до получения ответов на реакцию Вассермана и на стерильность посевов.

Для трансплантации берут стекловидное тело только после получения отрицательной реакции Вассермана и после того, как убеждаются в отсутствии роста в посевах.

Создание запасов консервированного трупного стекловидного тела позволяет использовать его при хирургической обработке прободных ран глаз, которая обычно производится через 1—2 ч после прибытия пострадавшего в стационар.

МЕТОДИКА ХИРУРГИЧЕСКОЙ ОБРАБОТКИ ОБШИРНЫХ ПРОБОДНЫХ РАН И ТРАНСПЛАНТАЦИЯ СТЕКЛОВИДНОГО ТЕЛА

Перед хирургической обработкой производят премедикацию люминалом и промедолом. Операцию производят под местной анестезией каплями дикаина, ретробульбарной инъекцией новокаина или тримекаина. Производят акинезию век.

Для того, чтобы избежать давления на раненый глаз, следует пользоваться новыми векорасширителями (А. И. Горбань, А. Л. Шапиро, 1970; А. М. Водовозов, 1971).

Так как в большинстве случаев обширные раны бывают корнео-склеральными или склеральными (см. табл. 7), обычно хирургическую обработку начинают с ревизии раны путем отсепаровки конъюнктивы и поэтапного наложения склеральных швов. Таким образом, на всем протяжении раны выделяют ее края. В ряде случаев, когда рана проходит через все глазное яблоко до заднего полюса, это сделать не удается.

Если выпавшие в рану оболочки сохраняют жизнеспособный вид, то их вправляют в рану. В противном случае отсекают, предварительно орошая 3% раствором кокаина с раствором адреналина 1 : 1000.

При выпадении хрусталиковых масс стремятся к полному выведению их из глаза.

Герметизацию раны производят путем наложения сквозных шелковых или биологических швов. В отдельных случаях применяют «механический шов», т. е. накладывают на края раны танталовые скрепки с помощью сшивающего аппарата. В ряде случаев комбинируют наложение шелковых швов с применением биологического клея.

Во время наложения швов их сразу же завязывают, за исключением последнего. Нити последнего шва перекидывают для образования узла, но не затягивают. В шприц набирают 0,2 мл раствора, содержащего 5 тыс. ЕД стрептомицина и 10 тыс. ЕД пенициллина, затем в него из одной или двух ампул набирают нужное количество трупного стекловидного тела. На шприц надевают иглу Цур-Неддена и рядом с незавязанным последним швом вводят в глаз по направлению к центру его. Последний шов затягивают, но не завязывают. Медленно вводят в глаз стекловидное тело до тех пор, пока глазное яблоко не приобретает правильную форму и несколько повышенное давление. Обычно момент повышения внутриглазного давления больные отмечают по появлению внезапной боли в глазу. В этот момент введение стекловидного тела прекращают и одновременно с извлечением иглы из глаза завязывают последний шов. Зашивают рану конъюнктивы и вводят субконъюнктивально 50—100 тыс. ЕД пенициллина.

В случае локализации раны позади зубчатой линии после трансплантации стекловидного тела производят диатермокоагуляцию склеры двухмиллиметровым шариковым электродом.

По окончании операции в глаз закапывают капли сульфацила (альбуцида-натрия) и атропина, накладывают биноккулярную повязку.

В зависимости от величины потери стекловидного тела для восстановления тонуса глаза обычно требуется от 1,0 до 4,0 мл трупного стекловидного тела, чаще всего — 2,0—3,0 мл.

КОНСЕРВАТИВНОЕ ЛЕЧЕНИЕ БОЛЬНЫХ ПОСЛЕ ТРАНСПЛАНТАЦИИ СТЕКЛОВИДНОГО ТЕЛА

В послеоперационном периоде всем больным, подвергшимся трансплантации стекловидного тела, назначают постельный режим. Длительность его обычно составляет 2 не-

дели. Тем больным, у которых наряду с обширным прободным ранением глаза имеются признаки сотрясения головного мозга, назначают более длительный постельный режим — до 3—4 недель.

Всем больным без исключения назначают антибиотики.

Внутри больным дают по 0,5—1,0 порсульфазола или сульфадимезина 4 раза в день, либо по 0,5—1,0 сульфадиметоксина или сульфацидазина 1 раз в день.

В дальнейшем, основываясь на результатах исследования чувствительности к антибиотикам микрофлоры, высеянной с поверхности раны, в отдельных случаях дополнительно назначают внутрь левомецетил или биомицин, либо заменяют пенициллин мицерином, мономицином и другими антибиотиками.

При подозрении на развитие внутриглазной инфекции антибактериальную терапию дополняют внутривенными инъекциями уротропина.

Неспецифическая противовоспалительная терапия выражается в общем и местном применении кортикостероидов. Кортизон, гидрокортизон и другие кортикостеронды назначают лишь в редких случаях раньше 6—7 дней после трансплантации стекловидного тела. Гидрокортизон вводят внутримышечно по 1,0 мл в течение 8—10 дней, затем в течение 2—5 дней применяют вдвое сниженную дозу, после чего препарат отменяют.

При отсутствии противопоказаний всем больным после трансплантации стекловидного тела назначают осмотерапию в виде внутривенных инъекций глюкозы, хлористого или йодистого натрия, хлористого кальция, приема внутрь глицерина.

В большинстве случаев производят дробные переливания совместимой консервированной крови по 75—100 мл 2—3 раза с промежутками между гемотрансфузиями в 5—7 дней.

Во время ежедневных перевязок в течение 10—15 дней проводят местное лечение альбуцидом, сиптомицином, атропином в каплях 1 раз в день. В редких случаях (при сильных болях или подозрении на развитие внутриглазной инфекции) перевязывают больного 2—3 раза в день.

Для расширения зрачка с целью избежать развития задних синехий применяют, наряду с атропином и скополамином в каплях, адреналин или мезатон в виде аппликаций, либо субконъюнктивальных инъекций.

При повышении внутриглазного давления назначают ингибиторы карбоангидразы (диакарб, диамокс, фонурит), иногда прибегают к использованию осмоагентов (уролюка, глицерина). При пониженном внутриглазном давлении проводят курс субконъюнктивальных инъекций хлористого натрия или дионина.

Физиотерапевтическое лечение начинают обычно по раньше двух недель после трансплантации стекловидного тела. Из физиотерапевтических средств чаще всего применяют диатермоионофорез антибиотиков, атропина и рассасывающих препаратов, а в последние годы — ультразвуковую терапию.

При выписке на амбулаторное лечение рекомендуют рассасывающую и тканевую терапию. Возможно и хирургическое удаление шварт стекловидного тела (Henning с соавт., 1972).

ИСХОДЫ ПРОБОДНЫХ РАНЕНИЙ, ОСЛОЖНЕННЫХ БОЛЬШОЙ ПОТЕРЕЙ СТЕКЛОВИДНОГО ТЕЛА

После обширных роговичных и роговично-склеральных ранений при выписке из стационара на раненых глазах остаются заметные, резко бросающиеся в глаза косметические дефекты главным образом в виде сращенных с радужкой лейком. Нередко они сочетаются с катарактой или заращением зрачка.

После склеральных ранений косметические дефекты менее заметны. Они выражаются в наличии катаракты, в изменении цвета радужки и формы зрачка за счет задних синехий.

Внутриглазное давление при выписке у большинства больных находится в пределах нормы, а у больных с начальными атрофическими изменениями оно понижено, иногда весьма значительно.

При анализе визуальных исходов нужно учитывать резкое понижение остроты зрения, с которым больные поступают в стационар. В табл. 9 представлено сопоставление визуальных данных у наших больных при поступлении в стационар и при выписке из него.

Из 134 больных глаз удалось сохранить у 66 человек.

Косметически глаза спустя 1—2 года после ранения выглядели гораздо лучше, чем при выписке. В первую оче-

Таблица 9

**Распределение больных по остроте зрения при поступлении
и при выписке из стационара**

С остротой зрения при поступлении	Число больных	С остротой зрения при выписке							
		0 или глаз удален	светоощущ. с не-прав. проекц.	светоощущ. с прав. проекц.	0,001—0,04	0,05—0,09	0,1—0,2	0,3—0,5	выше 0,5
0	27	20	1	5	1				
Светоощущение с неправильной проекцией	58	22	13	14	4	2		2	1
Светоощущение с правильной проекцией	25	17		7					1
0,001—0,4	17	1			6		5	4	1
0,05—0,09	3	1					1	1	
0,1—0,2	—								
0,3—0,5	—								
Выше 0,5	—								
Исследование не удалось	4	2		1	1				
Всего больных	134	63	14	27	12	2	6	7	3

редь это было связано с исчезновением воспалительных изменений. Отсутствие светобоязни, а также одинаковый со здоровым глазом цвет склеры обоих глаз уже в значительной мере скрадывали разницу во внешнем виде здорового глаза и глаза, перенесшего ранение. У многих больных с корнео-склеральными и роговичными ранениями ткань роговицы в окружности рубца просветлела. У некоторых больных в связи с рассасыванием помутневшего хрусталика уменьшилась разница в цвете зрачков. У этих больных, а также у больных с афакией или прозрачным хрусталиком, у которых из-за крови в стекловидном теле дно глаза не было видно, в отдаленные сроки оно стало видно полностью или частично.

У ряда больных, у которых из-за травматической катаракты дно глаза не было видно, а глаз на протяжении 2—8 лет не болел и не краснел, получено предметное зрение за счет экстракции катаракты.

6

глава

ПРОБОДНЫЕ РАНЕНИЯ, ОСЛОЖНЕННЫЕ ВНЕДРЕНИЕМ ВНУТРЬ ГЛАЗА ИНОРОДНЫХ ТЕЛ

ХАРАКТЕРИСТИКА ВНУТРИГЛАЗНЫХ ИНОРОДНЫХ ТЕЛ

Сравнительно недавно в мирное время прободные ранения, осложненные внедрением осколков внутрь глаза, наблюдались преимущественно среди городского населения. При промышленных травмах пострадавшие с наличием внутриглазных инородных тел составляли от 25—30 до 50—60% из общего числа больных с прободными ранениями глаз, а при сельскохозяйственных травмах — всего 2—4%. По нашим данным (П. И. Лебехов, 1969) из 569 больных с промышленными прободными ранениями инородное тело в глазу обнаружено у 277 человек (47,6%).

За последние годы механизация сельского хозяйства достигла весьма высокого уровня. В связи с этим и у работников сельского хозяйства удельный вес прободных ранений, осложненных наличием в глазу инородных тел, резко повысился. Так, например, по данным Г. Б. Раписа и Д. М. Вьюновой (1965), он составляет 55%, т. е. столько же, сколько и у рабочих промышленных предприятий (З. И. Платова, 1964).

При боевых прободных ранениях внутриглазные инородные тела наблюдаются несколько реже — в 31—37% случаев (М. Л. Краснов, 1947; Б. Л. Поляк, 1957). Это объясняется различием в живой силе боевых осколков и инородных тел, повреждающих глаз в мирное время. Боевые осколки летят с огромной скоростью и чаще, чем осколки мирного времени, пронизывают глаз насквозь или разрушают его.

При бытовых ранениях тоже возможно проникновение инородных тел внутрь глаза. По данным А. А. Куглеева и Р. Г. Макаровой (1968), это наблюдается в 17% случаев.

Примерно с такой же частотой (в 16,6% случаев прободных ранений) обнаруживаются внутриглазные инородные тела у детей, причем в подавляющем большинстве (в 83,6% случаев) эти инородные тела оказываются немагнитными (А. В. Хватова, 1970).

Степень тяжести прободных ранений, осложненных внедрением внутрь глаза инородных тел, определяется множеством факторов. Важнейшими из них являются величина, численность, форма, химическая природа, место внедрения и залегания, степень инфицированности, магнитные свойства, подвижность осколков и длительность пребывания их в глазу. Подробное описание этих факторов содержится в одной из наших работ¹.

В клинической практике весьма существенное значение имеет наличие магнитных свойств у внутриглазных осколков.

Из числа всех внутриглазных инородных тел магнитные осколки при ранениях мирного времени, по данным литературы, составляют до 80—90%, а по нашим данным — 78,4%. При боевых ранениях магнитные осколки встречались в 65% случаев (Б. Л. Поляк, 1957). Все эти цифры получены не только на основании магнитных проб и определения магнитных свойств осколков, извлеченных из глаза, но и на основании анамнестических данных. Поэтому их нельзя считать достаточно точными. Очевидно, что очень прочно фиксированные магнитные осколки, которые не удается извлечь из глаза даже при использовании самого мощного электромагнита, иногда ошибочно признаются немагнитными и попадают в статистические сводки именно как немагнитные осколки.

В связи с этим целесообразно делить внутриглазные магнитные осколки в зависимости от их способности к перемещению в магнитном поле на «стационарные» и «мобильные». С точки зрения клинициста, «стационарные» (т. е. неподвижные в самом сильном магнитном поле) магнитные осколки можно рассматривать как «клинически немагнитные осколки» (см. рис. 20, *д, е*).

¹ Лебехов П. И. Характеристика внутриглазных инородных тел и их действия на ткани глаза. Л., 1972.

Для характеристики подвижности инородного тела в магнитном поле лучше не употреблять термины «подвижный» и «неподвижный». Некоторые осколки перемещаются не только под влиянием магнитного поля, но и от механического воздействия, а также от действия силы тяжести при движениях глаза, головы или тела больного. С другой стороны, в ряде случаев фиксированные магнитные осколки оказываются способными к перемещению в магнитном поле.

На рис. 20, а изображен такой осколок, фиксированный в капсуле. Проба Гейликмана (см. рис. 20, б) оказалась положительной. Этот осколок с помощью мощного электромагнита удалось вырвать из капсулы (рис. 20, в). Таким образом, «неподвижный» магнитный осколок в то же время оказался «мобильным».

А. И. Горбань (1966), в зависимости от выявленной на рентгенограммах амплитуды подвижности при изменении положения головы (лицом кверху или лицом книзу), делит все внутриглазные инородные тела заднего отдела глаза на три группы: 1) практически неподвижные (при разнице в отстоянии тени осколка от лимба на парных снимках менее 3 мм); 2) ограниченно подвижные (при разнице в 3—9 мм) и 3) свободные подвижные (при разнице 10 мм и больше). По его данным, из 165 наблюдений в 118 внутриглазные осколки оказались неподвижными, в 42 — ограниченно подвижными и в 5 наблюдениях — свободно подвижными.

Предварительно полученные сведения о подвижности внутриглазного осколка имеют большое, иногда решающее значение для исхода операции извлечения этого осколка из заднего отдела глаза. Однако и при расположении осколка в переднем отделе глаза приходится считаться с возможностью его перемещения.

Подвижность внутриглазных инородных тел, располагающихся в переднем отделе глаза, определяется путем визуального наблюдения. Надо помнить о необходимости многократных гониоскопических исследований в случаях наличия в углу передней камеры осколка, невидимого во время обычного осмотра. При такой локализации подвижность осколка может быть выявлена лишь тогда, когда гониоскопия производится не только в сидячем положении больного, но и в положении на том и другом боку. Для гониоскопии в положении больного на боку может быть исполь-

зован гониоскоп Б. Л. Радзиховского (см. рис. 24) или сильное двояковыпуклое стекло.

Особенно часто бывают подвижными в углу передней камеры осколки стекла.

В настоящее время 90—95% магнитных и 65—75% немагнитных инородных тел успешно удаляют из глаза. Возможности для извлечения внутриглазных инородных тел постоянно расширяются. Однако до сих пор встречается немалое число больных, у которых по тем или иным причинам инородное тело находится внутри глаза в течение длительного периода. Анализ этих причин (Р. А. Гундорова, 1968) показал, что на первом месте среди них стоят трудности извлечения осколков: в 35,6% случаев инородные тела оставались в глазу из-за того, что считались непоказанными к извлечению, и еще в 28,4% случаев — после безуспешной попытки их удаления. Примерно в пятой части случаев (21,4%) осколки в глазу своевременно не были обнаружены или они ошибочно расценивались как внеглазные. Из-за того, что больной сам не подозревал наличия у него внутриглазного осколка, последний длительно оставался в глазу в 10,6% случаев. Отказ больного от извлечения инородного тела послужил причиной длительного пребывания осколка в глазу лишь в 1% случаев.

Отсюда очевидно, что имеющихся в настоящее время технических возможностей, желания врача и желания больного еще недостаточно для того, чтобы во всех случаях успешно удалять из глаз инородные тела. В части случаев приходится мириться с наличием в глазу не только химически инертного, но и химически активного осколка. Понятно, что оказать в подобных случаях хоть какую-то помощь больным можно только на основании четкого представления о характере влияния тех или иных инородных тел на ткани глаза.

ВЛИЯНИЕ ВНУТРИГЛАЗНЫХ ИНОРОДНЫХ ТЕЛ НА ТКАНИ ГЛАЗА

Механическое действие внутриглазных инородных тел

До последнего времени в учебниках и руководствах описывается главным образом химическое влияние инородных тел на ткани глаза. Способности внутриглазных осколков к

механическому воздействию не уделяется должного внимания. Иногда эта способность вовсе упускается из виду.

Между тем еще В. А. Панева (1945), а затем М. Б. Чутко (1947) показали, что при определенной локализации внутриглазных осколков их механическое воздействие на структуры глаза приобретает первостепенное значение. Местами такой локализации являются передняя и задняя камеры глаза. Наличие в этих местах даже химически инертного осколка приводит к развитию рецидивирующего придоциклита со всеми присущими ему осложнениями. Инородное тело, попавшее в угол передней камеры, нередко обуславливает развитие не только придоциклита, но и дистрофии роговицы, буллезного кератита и даже вторичной глаукомы.

Механическое воздействие внутриглазных осколков на ткани глаза нужно рассматривать как бесконечное множество следующих одна за другой микротравм, которые наносятся таким нежным структурам, как эндотелий роговой оболочки, ткани радужки и цилиарного тела. Механизм этих микротравм может быть различным. Они могут быть следствием того, что подвижный корень радужки или цилиарные отростки при смещении задевают неподвижный осколок. Возможны они и при перемещении подвижного осколка, травмирующего неподвижные структуры глаза: эндотелий роговицы или переднюю поверхность цилиарного тела. Наконец, наиболее часто в возникновении таких микротравм имеют значение оба фактора — и перемещение осколка и подвижность радужной оболочки.

По способности оказывать механическое воздействие на ткани глаза особенно выделяются осколки стекла. Они значительно чаще, чем инородные тела другой природы, вызывают перечисленные выше воспалительные изменения, обусловленные чисто механическими факторами. То, что внутриглазные осколки стекла способны вызвать лишь механический эффект и вовсе не оказывают никакого химического воздействия на ткани глаза в настоящее время не вызывает сомнений. Это доказано работами М. Б. Чутко (1947—1961), которые окончательно опровергли высказанный Лебером еще в конце прошлого столетия взгляд на стеклянные осколки как на химически активные внутриглазные инородные тела. В статье Р. А. Гупдоровой с соавт. (1972) есть указание на то, что от длительного пребывания в глазу осколки стекла разрушаются. Однако в нашей прак-

тике таких случаев не наблюдалось. Нам приходилось удалять осколки стекла, которые находились в глазу несколько лет, однако ни форма, ни величина их не изменялись и не было никаких признаков их разрушения.

Способность стеклянных внутриглазных осколков оказывать более выраженное механическое воздействие на ткани глаза, чем осколки другой природы, по нашему мнению, можно объяснить двумя причинами.

Первая из них заключается в своеобразной форме осколков стекла. В отличие от осколков других материалов, осколки стекла почти всегда имеют очень острые грани¹.

Вторая особенность осколков стекла состоит в том, что они почти никогда не инкапсулируются в углу передней камеры. По крайней мере, нам при гониоскопическом исследовании 22 глаз с наличием осколков стекла в углу передней камеры ни разу не приходилось видеть более или менее заметную соединительнотканную капсулу в окружности осколка. В большинстве случаев эти осколки были подвижными, способными к перемещению при движениях глаза или при изменениях положения головы больного. Мы имели также возможность длительное время наблюдать при циклоскопии за тремя осколками стекла в задней камере, лежащими на цилиарных отростках. Несмотря на то, что все три осколка переместились туда из передней камеры уже в то время, когда в глазу были резко выражены явления придоциклита, никакой склонности к образованию в их окружности какого бы то ни было экссудата или капсулы мы не могли заметить на протяжении более года. Описаны случаи миграции осколков стекла внутри глаза (Г. И. Колесникова, 1970; Г. В. Родзевич и Э. Л. Павлова, 1972).

В то же время металлические осколки, осколки камня и даже крупинки пороха, которые мы видели в камерном углу, чаще всего были окружены прочной капсулой. Как это

¹ В связи с этим небезынтересно напомнить, что препараты животных тканей для электронномикроскопических исследований, имеющие ничтожно малую толщину, удается приготовить только с помощью стеклянных ножей микротомов. Никакой другой материал не может дать такой острой режущей поверхности, как стекло. Именно за счет наличия у осколков стекла очень острых режущих поверхностей они и травмируют ткани глаза в большей степени, чем осколки других материалов.

видно из сводных таблиц, помещенных в монографии М. Б. Чутко «Осколки стекла и камня в глазу» (Л., 1961, с. 90—126), из 31¹ описанного в литературе случая внедрения в переднюю камеру осколка стекла только в 11 случаях не наблюдалось подвижности инородных тел. В 20 глазах, т. е. в $\frac{2}{3}$ случаев осколки стекла были подвижными. Наряду с этим из 45 случаев внедрения в переднюю камеру осколков камня подвижность их была отмечена только в 10 глазах, т. е. менее, чем в $\frac{1}{4}$ части случаев.

Нередко внутриглазные стеклянные инородные тела являются осколками очковых стекол. В связи с этим некоторые авторы (Keeney, Estlow, 1971) считают необходимым внедрение в практику устойчивых к ударам очковых стекол.

В тех случаях, когда химически инертное инородное тело в передней или в задней камере замуровывается в капсулу, оно может на протяжении всей жизни больного не беспокоить его. Однако иногда такие осколки спустя много лет после внедрения в глаз высвобождаются из капсулы и обуславливают картину типичного механического воздействия на его ткани. Понятно, что в подобных случаях речь идет либо о рассасывании капсулы, либо о механическом разрушении ее осколком.

Химическое действие металлических внутриглазных инородных тел

По своей природе внутриглазные осколки в подавляющем большинстве случаев являются магнитными, т. е. содержащими железо. Обычно уже в первые дни после внедрения в глаз такие осколки оказываются окутанными фибринозным экссудатом. Образование этого экссудата может быть следствием развития в окружности осколка воспалительного процесса, обусловленного воздействием микрофлоры, проникающей в глаз вместе с осколком. Однако чаще такая реакция обусловлена альтерацией тканей и паличием выпота или цельной крови в окружности осколка, а также начинающимся химическим воздействием железа. В дальнейшем экссудат рано или поздно рассасывается или организовывается.

¹ Из таблиц выбраны только те случаи, в описании которых указано на подвижность или неподвижность осколка.

Изучение изменений во внутренних оболочках и содержимом глаза, развивающихся от химического воздействия железосодержащих инородных тел, началось еще в прошлом веке. Однако до сих пор сущность этого воздействия остается недостаточно ясной. Старые авторы (Leber, 1882; Hippel, 1894) полагали, что углекислота тканей соединяясь с железом, образует углекислую окись его. А это соединение, вступая в реакцию с белком, оказывает токсическое влияние на клеточные элементы тканей. В результате такого влияния в тканях глаза нарушаются процессы обмена и начинаются дистрофические изменения.

Комплексы, образующиеся при взаимодействии белков с углекислой окисью железа, не растворяются в воде, что обуславливает практическую необратимость этих реакций, следовательно, обуславливает неуклонное прогрессирование сидероза.

Такая точка зрения нашла подтверждение и в более поздних исследованиях. Большинство клинических наблюдений действительно свидетельствует о необратимости изменений, возникающих в глазу под влиянием железосодержащих осколков. Наряду с этим имеются сообщения о возможности обратного развития этих изменений после извлечения осколка и даже описаны случаи спонтанного исчезновения их (Vossius, 1902; Graef, 1905; Sweet, 1905; Black, 1923; Holland, 1958; В. Г. Федотов, 1964).

Все это указывает на чрезвычайное многообразие форм химического влияния железа на ткани глаза. Наряду с органическими комплексами в глазу образуются и неорганические соединения железа (А. Г. Кроль, 1962). По-видимому, вместе с нерастворимыми среди этих соединений имеются и растворимые.

Преобладание тех или иных форм воздействия внутриглазных инородных тел на ткани глаза зависит от структуры и способа обработки металла, от наличия в нем примесей, окисляющих агентов, от локализации осколка, от наличия в его окружности капсулы и кровоизлияния, а также от реактивности тканей глаза. В зависимости от этих и многих других факторов находятся и сроки развития изменений в глазу. Эти сроки исчисляются неделями, месяцами и даже годами. В некоторых, очень редких случаях, даже спустя десятки лет после внедрения в глаз железосодержащего осколка химическое действие его на ткани глаза не проявляется или проявляется очень слабо.

Сидероз глаза

Наиболее быстро патологические изменения в глазу развиваются от химического действия осколков железа и обычной углеродистой стали. Также довольно быстро происходит окисление осколков сталей, изготовленных с добавлением к железу марганца и фосфора. Добавки хрома и никеля, напротив, понижают способность стали к окислению. Осколки сплава железа с 48% никеля так же, как и осколки кремнехромистой стали, вовсе не оказывают никакого химического воздействия на ткани глаза (М. Л. Краснов, 1940).

Существенное значение имеет местоположение внутриглазного осколка. При внедрении его в роговицу, в переднюю камеру или в хрусталик глаз страдает в меньшей степени, чем при попадании во внутренние оболочки (Pergival, 1972). Наличие кровоизлияния в окружности железосодержащего осколка способствует ускорению его окисления. Образование вокруг него плотной соединительнотканной капсулы, напротив, может задержать этот процесс.

Не последнюю роль играет и реактивность тканей глаза. Индивидуальная чувствительность глаза к воздействию соединений железа так же, как к любому токсическому воздействию, у разных людей различна.

Наконец, при прочих равных условиях и величина осколка оказывает влияние на степень выраженности его химической активности. Однако здесь имеет значение не столько масса, сколько величина поверхности осколка. Поэтому влияние множественных внутриглазных осколков оказывается заметнее, чем действие одного осколка, масса которого может даже превышать суммарную массу множественных осколков.

В 1890 г., по предложению Бунге, комплекс изменений в тканях глаза, обусловленных химическим действием железа, получил название «сидероза». В отличие от гематогенного сидероза, развивающегося под влиянием железа, содержащегося в крови, сидероз, обусловленный воздействием инородного тела, носит название ксеногенного. В первые месяцы после травмы возможно наличие смешанных явлений гематогенного и ксеногенного сидероза. После рассасывания или организации внутриглазных кровоизлияний имеет значение только ксеногенный сидероз.

В зависимости от локализации изменений, обусловленных влиянием соединений железа, сидероз может быть прямым и косвенным. В первом случае речь идет о дистрофии тканей, непосредственно соприкасающихся с инородным телом. Во втором — о воздействии соединений железа на ткани глаза, находящиеся на том или ином отдалении от осколка.

Первые клинические проявления сидероза обычно обнаруживаются в радужной оболочке. Цвет серой или голубой радужки приобретает ржавый оттенок. В первые месяцы этот оттенок очень мало заметен, так как он напоминает естественную пигментацию. Выявить его удастся только путем тщательного сравнения цвета радужки поврежденного и здорового глаза. В поздней стадии сидероза ржавый оттенок цвета радужки резко отличает поврежденный глаз от здорового.

На поверхности коричневой радужной оболочки сидеротические изменения обычно длительное время остаются незамеченными. В таких глазах раньше обнаруживаются отложения соединений железа под передней капсулой хрусталика. Клинически эти отложения выглядят в виде нечетко контурированных дисковидных пятен ржавого цвета, величиной от точечных до 1,5—2,0 мм, располагающихся в форме ожерелья (рис. 21). Это «ожерелье» по диаметру несколько превышает средние размеры зрачка. Обычно при осмотре глаза с боковым освещением, в связи с сокращениями зрачка, сидеротические очаги в хрусталике то обнажаются, то прикрываются радужкой.

В развитии стадии сидероза вид сидеротических отложений в эпителии хрусталика бывает настолько характерным, что их невозможно спутать ни с какими другими изменениями. Однако вначале, когда эти отложения имеют небольшие размеры, они единичны и потому еще не выявляется характерная форма их расположения. Неопытный глаз может и не отличить их от отложений пигмента на передней капсуле хрусталика. Однако биомикроскопическое исследование сразу же позволяет установить, что, в отличие от пигмента, располагающегося на наружной поверхности передней сумки хрусталика (рис. 22, б), сидеротический очаг находится под ней (рис. 22, а).

Своеобразная форма расположения очагов сидероза в хрусталике — по кругу вблизи от зрачкового края радужки, — по-видимому, обусловлена тем, что здесь сосуды ра-

дужки, из которых постушают в камерную влагу соединения железа, подходят очень близко к хрусталику. Именно соответственно местоположению малого круга кровообращения радужки и образуются сидеротические пятна в хрусталике. В дальнейшем начинается постепенно нарастающее помутнение вещества хрусталика. Обычно уже спустя




Рис. 22. Очаги сидероза (а), расположенные субкапсулярно (в эпителии хрусталика), и отложения пигмента (б) на передней капсуле хрусталика в свете щелевой лампы.

несколько месяцев хрусталик полностью мутнеет. О состоянии сетчатки при этом можно судить на основании электрофизиологических исследований (Schmöger, 1956; Kärpe, 1958; В. И. Морозов, А. И. Богословский, 1971; Francois с соавт., 1971; Hochgesand, 1972; Masciulli с соавт., 1972).

Довольно рано обнаруживаются сидеротические изменения трабекулярного остова угла передней камеры. При расположении железосодержащих осколков в хрусталике В. И. Морозов (1965) наблюдал изменения в камерном углу уже на втором месяце после внедрения осколка. Эти изменения вначале выражаются в усилении эндогенной пигментации зоны шлеммова канала. Впоследствии в камерном углу появляется множество грубых пигментных глыбок. Цвет трабекул приобретает ржавый оттенок. Развивается склероз трабекулярного остова. Изменения в камерном углу при сидерозе могут служить причиной затруднения оттока камерной влаги с развитием вторичной глаукомы.

Вторичная глаукома при сидерозе может быть следствием не только затруднения оттока, но и нарушения секреторной функции цилиарного тела. Повышение внутриглазного давления в таких случаях служит по существу единственным клиническим признаком сидероза цилиарного тела. Но это признак косвенный. Из-за недоступности цилиарного тела для визуального наблюдения явные клинические признаки сидеротических изменений в нем не изучены. Нужно полагать, что в дальнейшем применение циклоскопии позволит исследовать и описать эти признаки.

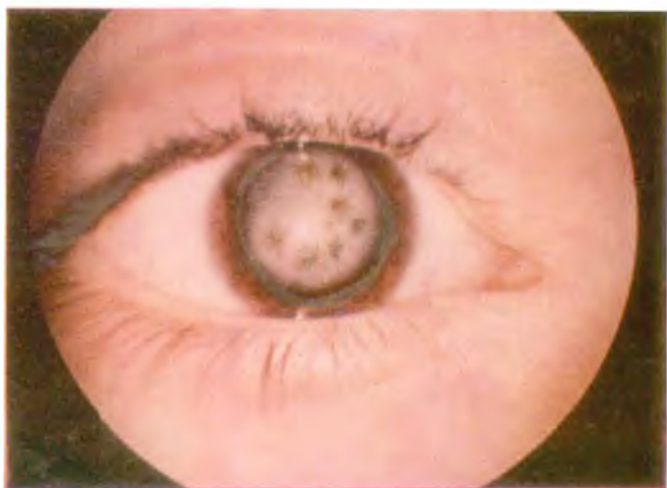

Рис. 21. Сидероз глаза.

К стр. 95.

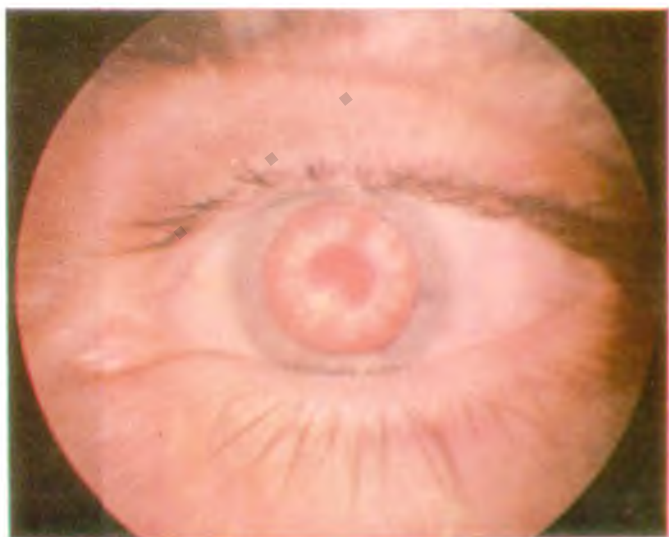

Рис. 23. Халькоз глаза («катаракта подсолнечника»).

К стр. 99.




Рис. 31. Тень осколка на фоне операционной раны склеры.

К стр. 121.

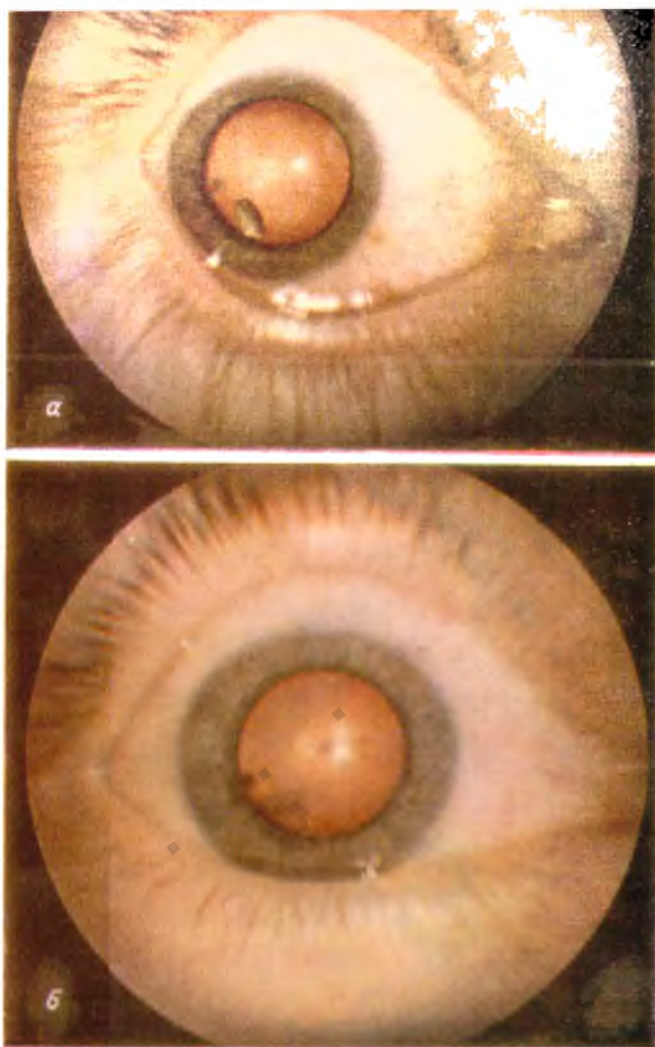


Рис. 41. Глаз ребенка с наличием магнитного осколка в прозрачном хрусталике (а) и тот же глаз через 8 лет после удаления осколка (б). К стр. 115

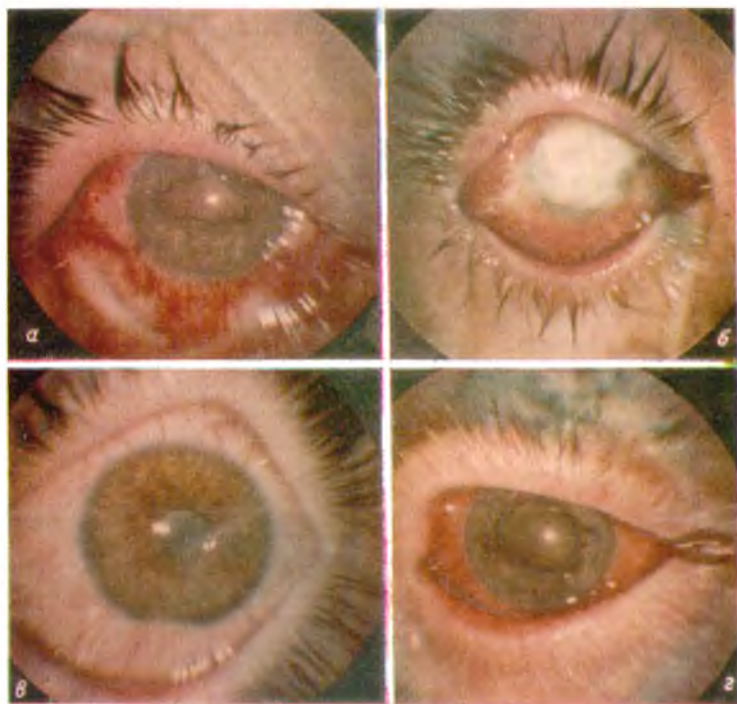


Рис. 50. Гнойные осложнения прободного ранения.

а — гнойный склерит; б — гнойный кератит; в — гнойный иридоциклит с гипопионом; г — эндофтальмит.

К стр. 177.



В стекловидном теле начальные симптомы сидероза могут быть установлены только при биомикроскопии. Они выражаются в образовании очагов зернистой и нитчатой деструкции. По мере прогрессирования сидероза таких очагов становится все больше. Наряду с этим в стекловидном теле появляются ватообразные помутнения. В дальнейшем вместе с такими помутнениями появляются и кровоизлияния. Организация помутнений и кровоизлияний приводит к сморщиванию стекловидного тела.

Начальные явления сидероза сетчатки и сосудистой оболочки могут быть выявлены с помощью адаптотрии или электроретинографии еще до появления офтальмоскопических изменений. Они характеризуются замедлением темновой адаптации и субнормальной или негативной электроретинограммой. Понижение остроты зрения и сужение поля зрения тоже могут предшествовать появлению офтальмоскопически видимых изменений.

Нужно иметь в виду, однако, что понижение остроты зрения может быть следствием других проявлений сидероза — помутнений хрусталика и стекловидного тела. Чаще всего эти помутнения предшествуют развитию хорио-ретиальных изменений. Поэтому обычно поражения сосудистой и сетчатки оказываются недоступными для визуального наблюдения.

В тех редких случаях, когда сохраняется прозрачность оптических сред глаза, в ранней стадии сидероза сетчатки можно обнаружить сужение ее артерий. Позже по ходу вен возникают точечные кровоизлияния. Наряду с ними появляются в форме пролиферирующего хориоретинита.

Неизбежным исходом сидероза является слепота. Нередко глаз погибает от атрофии или от вторичной глаукомы.

Халькоз глаза

Из немагнитных инородных тел чаще всего в глаз попадают осколки меди или ее сплавов. Из всех осколков, которые по тем или иным причинам длительно не удаляют из глаза, 40% и более оказываются медными либо содержащими медь (В. И. Морозов и Э. К. Абрамова, 1965; Р. А. Гундорова, 1967). В подобных случаях нередко о наличии в глазу инородного тела впервые узнают по рецидивам очагового гнойного воспаления на месте локализации осколка или по специфической картине «омеднения».

Бурная воспалительная реакция тканей на внедрение медных осколков, по-видимому, связана с тем, что из всех внутриглазных инородных тел они обладают наибольшей химической активностью. Если вокруг осколка, как это часто бывает, образуется зона гнойного расплавления тканей, то он может переместиться. Перемещение происходит не в силу тяжести, а почти всегда по направлению к поверхности глаза. Глаз как бы «выталкивает» медный осколок. Иногда осколки мигрируют в переднюю камеру (В. И. Алексеева, 1965), а иногда выходят через склеру, чаще всего — в области лимба на 6 часах.

В отдельных случаях медные осколки окутываются плотной соединительнотканной капсулой и в течение многих лет не дают о себе знать. Сравнительно хорошо переносятся глазом медные осколки, расположенные в хрусталике. Но и в этих случаях рано или поздно начинается воспалительный процесс или «омеднение» глаза. Случаи, когда медь, находясь в глазу, не вызывает ни того, ни другого, описываются как редкость.

В отличие от железа медь образует с белками непрочные соединения, хорошо растворимые в воде. В связи с этим влияние медных осколков на ткани глаза считается менее токсичным, чем действие соединений железа. Однако при длительном воздействии и они могут вызвать в глазу не менее тяжелые, чем при сидерозе, необратимые изменения (Г. Р. Дамбитс, 1971).

Изучение патологии глаза, возникающей под влиянием медных инородных тел, имеет почти такую же большую историю, как и изучение сидероза. Сообщения по этому вопросу появились еще в прошлом веке. В 1895 г. Гольдциер предложил для определения этой патологии специальное название — «chalkos».

Так же, как и сидероз, халькоз глаза может быть прямым и косвенным, экзогенным и гематогенным. Типичным проявлением гематогенного халькоза является кольцо Кейзер-Флейшера. Это скопление соединений меди в периферических отделах десцеметовой оболочки в форме буровато-зеленоватого ободка, концентричного лимбу. Кольцо Кейзер-Флейшера образуется вследствие нарушения обмена меди при гепатолентикулярной дегенерации (болезни Вильсона).

Первые изменения при экзогенном халькозе глаза обычно обнаруживаются в хрусталике в виде чрезвычайно

характерной картины так называемой «катаракты подсолнечника» (рис. 23). Эта картина является патогномоничной для халькоза. Она выражается в накоплении соединений меди в эпителии хрусталика в форме диска, занимающего область зрачка и имеющего зеленовато-желтую окраску. От этого диска радиарно отходят такого же цвета лучи, часто имеющие форму лепестков. В общем картина действительно напоминает изображение подсолнечника, но в начальной стадии халькоза ее едва ли можно расценивать как катаракту. Она бывает видна только при боковом освещении и при биомикроскопии. В проходящем свете она длительное время остается незаметной. Правда, спустя несколько месяцев или лет хрусталик полностью мутнеет.

В отдельных случаях описывают в качестве раннего признака ксеногенного халькоза отложения соединений меди в задних слоях роговой оболочки, похожие на кольцо Кейзер-Флейшера.

Уже с первого месяца пребывания медьсодержащих осколков в переднем отделе глаза соединения меди появляются в углу передней камеры (В. И. Морозов, 1971). Они имеют вид зеленовато-коричневых или желтовато-бурых глыбок. Иногда их бывает так много, что они блокируют пути оттока камерной влаги.

Проявления халькоза в стекловидном теле выражаются в образовании хлопьевидных помутнений. Эти помутнения фиксируются на волокнах стекловидного тела и в оптическом срезе образуют причудливый рисунок, колеблющийся при движении глаза. Наряду с этим в оптическом срезе выявляется более или менее густая взвесь золотистых, желтых и зеленоватых частиц, плавающих в стекловидном теле. С течением времени помутнение стекловидного тела увеличивается и в поздней стадии халькоза начинается рубцовое сморщивание его.

Халькоз сетчатки и сосудистой оболочки проявляется в виде изменений, очень напоминающих картину пигментной дистрофии с образованием очагов в форме костных тел. У больных с помутнениями оптических сред изменения в сетчатке могут быть выявлены с помощью электрофизиологических исследований. При этом определяются такие же изменения электроретинограммы и световой чувствительности глаза, как при сидерозе. Слепота при халькозе может наступать от вторичной глаукомы, отслойки сетчатки, атрофии глазного яблока или от других причин.

Прочие виды металлоза

Почти с такой же частотой, как и медные осколки, а в военное время — даже чаще, в глаз попадают инородные тела из свинца и его сплавов. Экспериментальные исследования и клинические наблюдения И. Ф. Воробьева (1948) показали, что осколки свинца вызывают в глазу такое же очаговое гнойное воспаление, как и осколки меди. В экспериментах В. С. Красновидова и И. С. Шимховича (1966) осколки свинца давали еще более выраженную воспалительную реакцию, чем осколки меди.

При локализации в стекловидном теле организация воспалительного очага вокруг свинцового осколка приводит к образованию шварт, связанных с сетчаткой. Сморщивание этих шварт влечет за собой отслойку сетчатки. Нередко следствием токсического действия свинца является развитие катаракты. Подобно медным осколкам осколки свинца способны к миграции в глазу.

Среди металлических внутриглазных инородных тел изредка встречаются еще осколки алюминия. Они значительно лучше переносятся, чем осколки железа, меди, свинца и их сплавов (Fricke, 1925; Hesky, 1933; Fontana, 1938). Только при длительном пребывании в глазу они вызывают дегенеративные изменения в сетчатке. Имеются сообщения о ранении глаза осколками цинка (Kittel, 1961, и др.).

Описан случай внедрения в глаз ртути (В. В. Иванов, 1965), которая в течение всего срока наблюдения (7,5 месяца) не оказывала вредного влияния на глаз.

В отношении никеля имеются экспериментальные данные (И. Ф. Воробьев, 1948), показывающие значительную токсичность этого металла для тканей глаза. В то же время известно, что железные осколки с примесью никеля так же, как и хрома, окисляются медленнее и не так быстро вызывают сидероз, как осколки с примесью марганца или осколки чистого железа (М. Л. Краснов, 1947).

По мере того, как все больше используются сплавы металлов, все чаще приходится иметь дело с осколками, имеющими те или иные примеси к основному металлу. При ранениях осколками сплавов не всегда удастся установить их химический состав. Картина изменений в глазу при этом может отличаться от типичной картины сидероза или халькоза. Поэтому в последнее время все чаще употреб-

ляется термин «металлоз» глаза (Г. Р. Дамбите, 1965; Р. А. Гундорова, 1967). Этот термин удобен как объединяющий понятия «siderоз», «xалькоз», а также химическое действие на ткани глаза свинца и других металлов¹.

Химическое действие неметаллических внутриглазных инородных тел

Неметаллические инородные тела (осколки стекла и камня, крупишки пороха, осколки бетона, кирпича, цемента и других неорганических материалов) не оказывают заметного химического воздействия на ткани глаза и могут длительно находиться в его неподвижных структурах, не вызывая заметной реакции. Осколки дерева, частицы соломы и другие обломки растений обычно вызывают в глазу тяжелые воспалительные изменения за счет занесения в него инфекции и нередко ведут к энуклеации.

Из животных тканей в первую очередь нужно назвать ресницы. Они могут годами находиться в глазу, не вызывая никаких явлений раздражения (Vugnes, 1949; Rubey, 1966, и др.). Некоторые авторы в связи с возможностью осложнений от внедрения ресниц (иридоциклитов, кератитов, кист радужки и других) рекомендуют удалять их, если операция не представляет больших затруднений (Joseph, 1967). Н. Д. Ченкасова (1964) удаляет ресницы из передней камеры во всех случаях, когда это возможно.

Внедрение в глаз пчелиного жала, сопровождающееся проникновением в ткани глаза пчелиного яда, является показанием для экстренного удаления жала.

ДИАГНОСТИКА ВНУТРИГЛАЗНЫХ ИНОРОДНЫХ ТЕЛ

Рентгенологические методы диагностики внутриглазных инородных тел

Все методы рентгенологического определения локализации внутриглазных инородных тел можно разделить на 3 основные группы: I. Рентгеноскопия глазницы. II. Рентгенография глазницы. III. Рентгенография (бескостная) переднего отдела глаза.

В первую группу в качестве подгрупп могут быть включены: 1) обзорная рентгеноскопия глазницы; 2) опе-

¹ Лечение металлоза описано ниже (стр. 172).

рациональная рентгеноскопия; 3) операционная телерентгено-
скопия.

Вторая группа может быть разделена на следующие подгруппы: 1) обзорная рентгенография глазницы; 2) рентгенография глазницы при неподвижном положении глаза: а) бесконтактная рентгенография; б) с контактным контрастированием переднего отдела глаза; в) с контактным контрастированием бокового или заднего отдела глаза; г) стереорентгенография; 3) рентгенография глазницы со смещением глаза: а) бесконтактная рентгенография; б) с контактным контрастированием переднего отдела глаза; в) с контактным контрастированием бокового или заднего отдела глаза.

В такой последовательности мы и рассмотрим значение всех этих методов для определения локализации внутриглазных инородных тел, не вдаваясь в детали, поскольку рентгенодиагностика внутриглазных инородных тел описана в многотомном руководстве (т. V, 1960, 365—378) и в других руководствах (Б. Л. Поляк, 1957, 1972; В. В. Волков с соавт., 1971), а также во многих монографиях (М. М. Балтин, 1951; Б. С. Бродский, 1963; Е. С. Вайштейн, 1962, 1967, и др.).

Рентгеноскопия глазницы

Обзорная рентгеноскопия глазницы вскоре после открытия лучей Рентгена была использована для диагностики внутриглазных инородных тел, и уже тогда выявилась малая перспективность применения ее в этой области. Некоторые авторы полагают, что она вовсе непригодна для этих целей. Другие считают возможным ее применение только для диагностики крупных внутриглазных осколков.

Операционная рентгеноскопия, которую впервые использовал в 1917 г. Cornds, имеет в основном историческое значение. В литературе можно найти лишь единичные сообщения об извлечении внутриглазных осколков под контролем рентгеновского экрана.

Телерентгеноскопия представляет собой значительно более перспективный метод. Весьма широкое представление об этом методе дает монография Waubke (1967). Основное преимущество телерентгеноскопии Waubke видит в том, что она быстрее и проще других методов, непосред-

ственно во время операции позволяет установить местоположение инородного тела и следить за его перемещением, захватом и извлечением.

Ввиду сложности и высокой стоимости аппаратуры (для размещения которой требуется отдельное помещение, а для эксплуатации — специально обученный персонал) рассчитывать на широкое распространение этого метода пока нет оснований. Однако принцип передачи изображения с экрана рентгеновского аппарата на экран телевизора, несомненно, перспективен. Надо полагать, что по мере совершенствования аппаратуры телерентгеноскопия будет находить все более широкое применение.

Рентгенография глазницы

Обзорная рентгенография глазницы решает вопрос о необходимости применения более сложных методов рентгенодиагностики. При отсутствии тени инородного тела на обзорной рентгенограмме производят бескостную рентгенографию глаза, в остальных случаях применяют уточняющие методы рентгенографии.

В. В. Волков и А. И. Пароконный (1973) сообщил о первых попытках применения так называемой субтракции для выявления слаборентгеноконтрастных инородных тел. Этот метод основан на нейтрализации теней глазницы путем наложения негатива на позитив.

В. С. Майкова-Строганова (1943) разработала оригинальный рентгеноанатомический метод, дающий возможность использовать обзорные снимки глазницы для определения локализации осколка в глазу. И. Э. Барбель (1945, 1950) на большом клиническом материале во время Великой Отечественной войны 1941—1945 гг. подтвердил ценность этого метода. Б. Л. Поляк (1957) и другие считают этот метод недостаточно точным и показания к его применению ограничивают обширными прободными ранениями, сопровождающимися хемозом и отеком век, а также другими случаями, при которых использование более точных методов по каким-либо причинам невозможно.

По нашему мнению, метод Майковой-Строгановой можно использовать только тогда, когда на обзорной передней рентгенограмме тень осколка получается вблизи от центра глазницы, а на боковой — не менее, чем на 5—6 мм кпереди от задних краев лобноскуловых отростков. В про-

тивном случае можно принять внутриглазной осколок за внеглазной и наоборот.

Рентгенография глазницы при неподвижном положении глаза. К этой подгруппе относятся снимки, полученные как без индикации, так и с индикацией переднего, бокового или заднего отдела глаза. Сюда же нужно отнести и стереорентгенографические снимки.

Бесконтактная рентгенография при неподвижном положении глаза объединяет большую группу методов, известных под названием «геометрических». Эти методы основаны на измерении параллактического смещения тени внутриглазного инородного тела при изменении направления рентгеновских лучей. При использовании этих методов обязательным условием является неподвижность положения головы и исследуемого глаза. Изменение направления лучей осуществляется дозированным поворотом рентгеновской трубки.

Основоположником этой методики является Sweet (1905), который еще в прошлом веке сконструировал весьма сложный специальный аппарат для «геометрической» локализации внутриглазных осколков. Позднее он сам и другие авторы усовершенствовали аппаратуру и несколько упростили методику. Однако и в усовершенствованном виде эта аппаратура остается весьма громоздкой, сложной и недостаточно надежной. В отечественной литературе имеются лишь единичные сообщения о применении «геометрических» методов.

Помимо «геометрических» методов к бесконтактной рентгенографии нужно отнести также и те способы, при применении которых не изменяется положение рентгеновской трубки, а контрастирование переднего отдела глаза осуществляется за счет локализаторов, располагающихся на некотором расстоянии от поверхности глаза (М. А. Неймарк, 1947; Н. М. Кипарисов, 1952; С. Н. Смирнов, 1956; Р. С. Маткович, 1958; А. И. Горбань, 1960; Е. С. Вайнштейн, 1958, 1966; Е. С. Вайнштейн и Э. Г. Елисеева, 1968; Larina, 1972).

Рентгенография с контактным контрастированием переднего отдела глаза является в настоящее время основным, ведущим рентгенологическим методом. Наиболее точные результаты получаются при маркировке лимба свинцовыми метками, впаянными в контактное стекло (Comberg, 1925) или в алюминиевый

протез-индикатор (М. М. Балтин, 1938). В некоторых странах до сих пор используется предложенная Комбергом оригинальная методика. Однако в настоящее время уже не вызывают сомнения те преимущества, которые дают усовершенствования, внесенные в эту методику целым рядом авторов.

Применение протезов Балтина трех или четырех размеров позволяет ориентировочно судить и о длине оси исследуемого глаза. Метод Комберга-Балтина является наиболее часто используемым способом не только у взрослых, но и у детей (Э. Г. Елисеева, 1971).

Предложенная А. А. Абалихиным (1953) и В. П. Пивоваровым (1953) замена переднего снимка аксиальным снимком позволяет производить исследования и в тех случаях, когда получение полноценного переднего снимка невозможно из-за трудности контроля за направлением взора раненого глаза. Она позволяет также избежать необходимости укладывать раненого на живот. Наконец, сочетание переднего снимка с аксиальным практически является единственным способом расчета местоположения внутриглазных инородных тел при ранении обоих глаз.

Модификация метода Комберга-Балтина, разработанная А. И. Горбанем (1956, 1958), также позволяет обходиться без укладки раненого на живот. Она дает возможность следить и за направлением взора. Производство бокового снимка в положении на спине, т. е. в том же положении, в которое больной укладывается на операционном столе, тоже является преимуществом этой модификации. А. И. Горбань предложил использовать для получения этих снимков специальный столик. Упрощенная модель этого столика легко может быть изготовлена кустарным способом.

Усовершенствование схем-измерителей Комберга, произведенное Б. Л. Поляком, не только облегчает их использование, но и дает возможность определить отстояние тени инородного тела от контрольных плоскостей. Это позволяет проверять правильность производства снимков, чего нельзя сделать при расчетах по схеме Комберга. Между тем, неконтрольное использование рентгенограмм, фактически непригодных для анализа, совсем нередко служит причиной неудачи при попытке извлечения инородного тела.

Основным источником ошибок метода Комберга-Балтина является то, что расчеты производятся по схематиче-

скому глазу. Другой источник ошибок заключается в необходимости перенесения данных исследования со схемы на оперируемый глаз.

С целью устранения этих ошибок некоторые авторы при рентгенографии используют индикаторы, оставляющие на месте фиксации их на глазу поверхностные ранки. Эти ранки во время операции прокрашиваются тушью, бриллиантовой зеленью или флюоресцеином. Таким образом, на оперируемом глазу создаются координаты, соответствующие аналогичным координатам на схеме.

Существенным недостатком метода Комберга-Балтина является невозможность его применения при свежих зияющих ранах роговицы, при наличии резко выраженного отека век или конъюнктивы. В подобных случаях прибегают к контрастированию переднего отдела глаза висмутовой кашицей, бумажными дисками, пропитанными контрастной смесью, либо металлическими метками, вкладывающимися в конъюнктиву или пришивающимися к ней. Подобные методы контрастирования дают лишь приблизительное представление о местоположении осколка. Более точные данные можно получить за счет применения векорасширителя-индикатора Е. С. Вайнштейна, в бранши которого вмонтированы свинцовые метки. Однако и эти данные по точности не могут сравниться с результатами применения современных модификаций метода Комберга-Балтина. Можно в этих же случаях использовать метод Майковой-Строгановой.

Рентгенография с контактным контрастированием бокового или заднего отдела глаза обычно применяется в тех случаях, когда на основании других методов не представляется возможным судить о внутри- или внеглазном расположении инородного тела.

Контрастирование паружной поверхности глаза осуществляется за счет введения в теноново пространство воздуха, торотраста, сергозина и других контрастных веществ. В настоящее время редко кто прибегает к этим процедурам. При введении этих веществ не удается с достаточной четкостью выделить контуры глаза. Сами инъекции далеко не безразличны для раненого глаза. Введение воздуха связано с опасностью воздушной эмболии.

Менее травматично и более эффективно контрастирование с помощью тонкой медной проволоочки или свинцовой

пластинки. Такое контрастирование в основном преследует цель установить истинные размеры глаза. Поэтому его значение, по-видимому, намного уменьшается в связи с возможностью определения этих размеров путем ультразвуковой биометрии. В тех случаях, когда требуется особо точно определить местоположение осколка, приписывают на месте предполагаемой его проекции на склере металлическую метку (Struble, Croll, 1946; Г. Р. Дамбите, 1959). На снимках устанавливают отстояние тени осколка от тени метки и используют эти расчеты при диасклеральной операции.

Для повышения точности расчетов И. Н. Шевелев (1972) предлагает производить снимки таким образом, чтобы линия «инородное тело — бирка» была либо параллельной, либо перпендикулярной к направлению центрального рентгеновского луча.

Стереорентгенография является одним из наиболее сложных методов рентгенодиагностики. Этот метод основан на анализе (с помощью стереоскопов) парных стереоскопических снимков. При стереорентгенографии глазницы в том или ином виде применяется контрастирование глаза. Хотя многие авторы пытались по стереоснимкам установить точные координаты расположения внутриглазного осколка однако до сих пор этот метод используется не как основной, а как вспомогательный. Особенно ценен он при наличии множественных инородных тел в глазу и в глазнице.

Рентгенография глазницы со смещением глаза. Этот вид исследования осуществляется с помощью множества различных методов.

Бесконтактная рентгенография со смещением взора объединяет так называемые «физиологические» методы.

В свое время наибольшее распространение получил самый простой из физиологических методов. Он был предложен в 1902 г. Келером и независимо от него в 1907 г. С. С. Головиным.

Модификации этого метода (Altschul, 1922—1930 гг.; Н. А. Кореневич, 1937; Д. Я. Богатин, 1946), предусматривающие не произвольное смещение взора, а поворот его на определенный угол, дают гораздо более точные результаты. В литературе есть положительные отзывы о методе Д. Я. Богатина (А. А. Козьмин, 1963—1965; Б. Г. Буторина, 1965).

Рентгенография с контактным контрастированием переднего отдела глаза и смещением взора применяется главным образом при расположении инородных тел в так называемой «пограничной зоне», т. е. в стенке глаза или в непосредственной близости от нее (внутри или вне глаза). В нашей стране наиболее распространенным является метод Фунштейна—Сорокина (1941)¹. Этот метод представляет собой модификацию метода Келера—Головина, от которого он отличается тем, что снимки производятся с протезом Балтина и не на одну пленку, а на две. По методу Фунштейна—Сорокина можно установить, располагается ли осколок в глазу, в подвижных или неподвижных образованиях глазницы.

Для определения подвижности инородного тела может быть использован способ А. И. Горбаня. Снимки по этому способу производятся с протезом Комберга—Балтина в боковой проекции при сидячем положении больного. Один снимок производится при максимальном отклонении головы и глаза кверху, другой — книзу. Различие в отстоянии тени инородного тела от лимба на одном и другом снимках показывает амплитуду смещения осколка в глазу. М. А. Лядов (1967) предлагает использовать для этой же цели два боковых снимка, один из которых производится в положении на боку, а другой — в положении на спине.

Рентгенография с контактным контрастированием бокового или заднего отдела глаза и смещением взора чаще всего применяется после неудачных попыток диасклерального извлечения инородного тела. В таких случаях на месте предполагаемой локализации осколка к эписклере пришивается металлическая метка. После этого на рентгеновских снимках при смещении глаза установить истинное местоположение осколка можно точнее, чем на снимках неподвижного глаза (А. А. Козьмин, 1965).

Рентгенография (бескостная) переднего отдела глаза

Бескостная (или бесскелетная) рентгенография является незаменимым методом диагностики мелких и слабоконтрастных внутриглазных осколков.

¹ Описание метода приведено в монографиях Б. Л. Поляка «Вено-полевая офтальмология». Л., 1957 и «Повреждения органа зрения». Л., 1972.

По данным Е. С. Вайнштейна (1962), осколки, не превышающие по размерам 1 мм, выявляются при бескостной рентгенографии в 4 раза, а осколки величиной менее 0,5 мм — в 30 раз чаще, чем при обычной рентгенографии.

И крупные инородные тела тоже нередко не обнаруживаются при обычной рентгенографии, если они являются осколками слабоконтрастных материалов. Осколки стекла и камня, например, дают тень на обычной рентгенограмме только тогда, когда величина их превышает 2,5 мм. При бескостной рентгенографии они выявляются даже в тех случаях, когда размеры их не превышают 1 мм (М. Б. Чутко, 1961). Нам удавалось с помощью бескостной рентгенографии диагностировать осколки стекла размерами 0,3—0,5 мм.

Бескостная рентгенография, использовавшаяся отдельными авторами еще в прошлом веке, вошла в клиническую практику только после того, как был разработан простой и достаточно эффективный метод ее применения (Vogt, 1921, 1934). Оригинальный метод Фогта и в наши дни является наиболее распространенным, хотя уже опубликован ряд предложений по его усовершенствованию.

Основными недостатками метода Фогта являются: малая точность трудность использования при свежих прободных ранениях и невозможность получить снимок всего глазного яблока.

При свежем ранении обычно не пользуются методом Фогта. Используют ход лучей, касательных к переносице и наружному краю глазницы. Пленка устанавливается перпендикулярно к ходу лучей, со стороны виска. Такая методика дает возможность получить снимок глаза в одной только боковой проекции. При этом лишь у больных с низкой переносицей и заметным выстоянием глаза удается захватить значительную часть переднего отдела глаза. При высокой переносице и западении глаза этот метод малоприменим.

В тех случаях, когда возникает необходимость в захвате более половины глаза, добиваются выпячивания его за счет ретробульбарных инъекций новокаина или физиологического раствора, выдвигают глаз вперед за швы, проведенные под прямые мышцы или с помощью присоски. М. Б. Чутко (1961) в таких случаях рекомендует пользоваться серийной бескостной рентгенографией. Некоторые авторы пользуются кровавым способом, при котором через разрез конъюнктивы пленка вводится глубоко в тенонovo

пространство. Разумеется, что все эти способы неприменимы при свежих ранениях. В. И. Морозов (1968) предлагает при расположении мелкого магнитного осколка в стекло-видном теле, не видимого или плохо видимого на обзорной рентгенограмме, переводить магнитом этот осколок на плоскую часть цилиарного тела с тем, чтобы после этого определить его местоположение по бескостным снимкам.

Для определения местоположения инородного тела по бескостным снимкам пользуются индикаторами. Однако, по-видимому, наиболее простой и достаточно точной является методика определения локализации с использованием контуров роговицы и схемы-измерителя (А. И. Горбань, 1966). По боковому и аксиальному снимкам устанавливается отстояние осколка от поверхности роговицы, меридиан залегания и отстояние от сагиттальной оси. Расчеты производятся так же, как по методу Абалихина—Пивоварова. Некоторые авторы применяют специальные кассеты с вмонтированными в них метками (С. Н. Смирнов, 1958; Е. С. Вайнштейн, 1958, 1962; Е. С. Вайнштейн и Т. Н. Григорьянц, 1963). Изготовление таких кассет кустарным способом довольно сложно, а промышленность их не выпускает. Поэтому достаточно массового опыта по их использованию пока нет.

Нужно упомянуть также о рентгенохирургическом исследовании глаза, предложенном в 1965 г. И. Я. Шитовой (Г. В. Панфилова, И. Я. Шитова, 1972). Это исследование представляет собой сочетание рентгенографии по методу Комберга—Балтина и ультразвуковой биометрии глаза с бескостной рентгенографией, которая производится на операционном столе. При этом после вскрытия конъюнктивы рентгеновская пленка вводится в рану по направлению к заднему отделу глаза, что позволяет получить бескостный снимок почти всего глазного яблока.

Электрорентгенография глаза

Нужно упомянуть также об электрорентгенографии, которая, по мнению Е. С. Вайнштейна и И. Е. Кагана (1972), имеет ряд преимуществ перед обычной рентгенографией.

Электрорентгенография представляет собой один из видов электрографии и основана на изменении электростатического заряда на поверхности аморфного селена под действием рентгеновых лучей. Селен наносится на алюми-

ниевую пластину, и такая пластина выполняет ту же роль, что и рентгеновская пленка. При просвечивании лучами Рентгена объекта, в частности глазницы, на пластину попадают (в зависимости от плотности просвечиваемой ткани) различные дозы проникающей радиации. Соответственно в слое селена получается скрытое электростатическое изображение, которое можно выявить путем контакта с этим слоем заряженного порошка-красителя. Порошок располагается на пластине соответственно распределению на ней электростатического заряда. С пластины получающееся изображение может быть перенесено на бумагу.

Е. С. Вайнштейн и И. Е. Каган, впервые использовавшие электрорентгенографию для диагностики внутриглазных инородных тел, видят ее преимущество перед рентгенографией в экономичности, простоте, большей разрешающей способности и, что особенно важно, в быстроте исследования. Электрорентгенография позволяет получить данные о местоположении инородного тела буквально через минуту после поступления больного к врачу.

Типовой план диагностики внутриглазных инородных тел

Чрезвычайное многообразие применяющихся в офтальмологической практике методов определения локализации внутриглазных инородных тел свидетельствует о таком же многообразии условий, в которых приходится определять эту локализацию.

Нет и не может быть универсального, подходящего для всех случаев метода. Поэтому очень важно в каждом конкретном случае выбрать из множества методов те, которые именно в данном случае могут дать наиболее точные сведения о местоположении инородного тела.

Так как нередко выбрать такие методы бывает нелегко, то приходится при этом руководствоваться следующими принципами, на основании которых может быть составлен план диагностики.

1. Не только при прободном ранении, но и при всяком подозрении за него обязательно должно быть произведено рентгенологическое исследование, которое должно начинаться с обзорной рентгенографии (в двух проекциях).

2. При отрицательном результате обзорной рентгенографии необходима бескостная рентгенография, которая обыч-

но производится после заживления прободной раны не ранее, чем через 2—3 недели после травмы.

3. При положительном результате обзорной рентгенографии для уточнения местоположения осколка лучше всего использовать метод Комберга—Балтина или его модификацию с учетом истинных размеров глаза.

4. Во всех случаях, в которых возможно произвести при диасклеральной операции транссклеральное просвечивание, необходимо использовать его. При отсутствии тени осколка следует произвести магнитную пробу с просвечиванием глаза (см. стр. 119).

5. При отрицательном результате магнитной пробы с просвечиванием, когда речь идет о немагнитном или «стационарном» магнитном осколке, т. е. требуется особо точное определение локализации последнего, лучше всего подшить к склере на месте рентгенографической проекции осколка металлическую метку¹. Попытка извлечения осколка в таких случаях может быть предпринята только после повторной рентгенографии. Особо важно в таких случаях определить размеры глаза. Наиболее точное представление о них может дать ультразвуковая биометрия.

6. При расположении осколка в зоне венечной части цилиарного тела, когда даже в пристеночном положении осколок может не дать тени при просвечивании глаза, целесообразно воспользоваться ультразвуковой или электронной локацией.

Клинические методы диагностики внутриглазных инородных тел

В настоящее время к числу клинических методов определения локализации внутриглазных инородных тел, помимо исследования при боковом освещении и в проходящем свете, офтальмоскопии, биомикроскопии и гониоскопии, нужно отнести еще диафаноскопию, эхографию и электронную локализацию.

Инородные тела, которые можно обнаружить внутри глаза с помощью исследования при боковом освещении, биомикроскопии и гониоскопии, составляют лишь 5—6% от числа всех внутриглазных инородных тел. Еще 10—20%

¹ В нашей клинике такие метки изготавливаются из танталовых скрепок от сшивающего аппарата.

составляют осколки, выявляющиеся при исследовании в проходящем свете и при офтальмоскопии (рис. 24, 25).

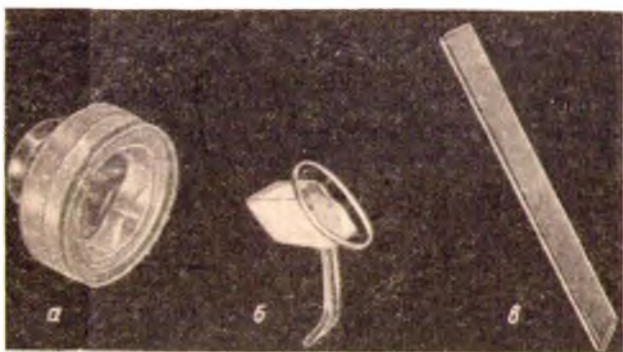


Рис. 24. Гониоскопы Бойниингева (а); М. М. Краснова (б); Б. Л. Родзиховского (с).

В остальных случаях приходится прибегать к диафаноскопии, эхографии, электронной локации. И если определение локализации внутриглазных инородных тел при боковом освещении, в проходящем свете и при офтальмоскопии (с помощью периметра), при блоникроскопии и гониоскопии достаточно подробно описано в учебниках и руководствах, то применение для этих целей просвечивания глаза, эхографии и электронной локации нуждается в отдельном описании.

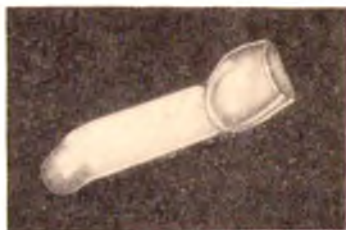

Рис. 25. Операционный гониоскоп.

Просвечивание глаза

Диафанскопический метод как в отечественных, так и в зарубежных учебниках и руководствах либо вовсе не упоминается среди методов диагностики внутриглазных ино-

родных тел, либо о нем упоминается лишь вскользь¹. Между тем этот метод должен войти в число клинических методов исследования наряду с боковым освещением, офтальмоскопией, биомикроскопией и гониоскопией. Ценность диафаноскопического метода определяется тем, что он дает возможность точно установить локализацию осколка в ходе операции, непосредственно перед разрезом склеры, без схем и расчетов, путем прямого визуального наблюдения. Диафаноскопию можно использовать не только в случаях офтальмоскопически видимых осколков, но и тогда, когда они недоступны для офтальмоскопии. С помощью просвечивания удастся уточнить местоположение инородных тел в 72—90% случаев внедрения их в задний отдел глаза (П. И. Лебехов, 1969; А. И. Михайлов, 1970).

Первые попытки использовать просвечивание глаза в диагностических целях предпринимались еще сто лет назад Грефе, а в конце прошлого века началось применение специальных ламп, снабженных системой охлаждения (Reuss, 1889; Gartner, 1889, и др.).

Однако доступной для практического использования диафаноскопия стала лишь после того, как была реализована идея Birnbacher (1894) — использование для проведения света стеклянного конуса. На основе этой идеи были созданы многочисленные модели ламп, в которых от закрытого чехлом источника свет направляется через стеклянный конус в виде концентрированного пучка. Наибольшее признание получили модели ламп, предложенные Sachs (1902) и Lange (1906).

В 1931 г. Weve и в 1934 г. Lindner впервые использовали просвечивание в форме так называемой трансиллюминации глаза для локализации разрывов сетчатки. Lindner воспользовался этим методом также и для определения проекции на склере пристеночно расположенных офтальмоскопически видимых инородных тел.

Сущность трансиллюминации заключается в том, что при офтальмоскопии в затемненной комнате на склере получается световое пятно, соответствующее месту офтальмоскопируемого участка глазного дна. Если при этом совместить инородное тело с центром видимого участка глазного дна, то центр светового пятна на склере можно

¹ Исключение составляет руководство В. В. Волкова и др. «Клиническое исследование глаза с помощью приборов». Л., 1971.

считать проекцией инородного тела. Harris и Brockhurst (1960) показали необходимость трансиллюминации с двух направлений. По их мнению, только при совпадении данных, полученных, скажем, при трансиллюминации с височной стороны с данными, полученными при расположении офтальмоскопа с носовой стороны исследуемого глаза, можно считать найденную проекцию осколка истинной.

Определение локализации внутриглазных инородных тел просвечиванием по Lindner видоизменил Riebel (1966), который предложил для этих целей прибор собственной конструкции. Этот прибор представляет собой диафаноскопическую лампу, в которой по оси осветительного конуса впаив проводник от активного электрода диатермии. В центре площадки на вершине конуса этот проводник оголен, и при соприкосновении со склерой, в момент включения диатермии, от него можно получить прижигание склеры.

Пользуясь прибором Риебеля, можно простым глазом через расширенный зрачок больного увидеть у него на глазном дне световое пятно, получающееся при просвечивании.

Перемещая светящийся наконечник прибора, можно поставить его в такое положение, при котором инородное тело окажется в центре светового пятна. Если при этом включить диатермию, то на проекции осколка можно получить очаг диатермокоагуляции склеры. На месте расположения этого очага и производят разрез склеры для удаления инородного тела.

В ином плане в качестве метода диагностики внутриглазных инородных тел применил просвечивание Leopold (1959), который использовал возможность получения на склере тени от инородного тела.

Сущность метода Леопольда состоит в просвечивании глаза диафаноскопической лампой через роговицу. При этом получается равномерное просвечивание склеры, на фоне которого можно обнаружить тень инородного тела. В последнее время метод Леопольда нашел последователей и в нашей стране (Р. А. Гундорова, 1968; Н. А. Ушаков, 1968).

Для получения более яркого просвечивания склеры по этому методу предложены специальные наконечники к диафаноскопической лампе, закрывающие роговицу (Н. А. Ушаков, 1968).

В случае расположения инородного тела в оболочках глаза тень получается на месте расположения осколка (рис. 26). Если же осколок находится на некотором расстоянии от сетчатки, то вследствие освещения его лучами, попадающими не перпендикулярно, а косо по отношению к склере, тень осколка оказывается смещенной кзади от него.

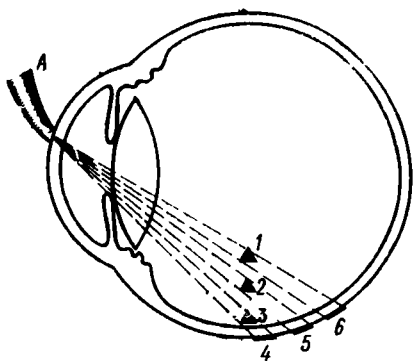


Рис. 26. Схема образования теней на склере при транспупиллярном просвечивании глаза.

А — склеролампа; 1, 2, 3 — внутриглазные осколки; 4, 5, 6 — тени от этих осколков на склере.

Смещение тени по отношению к истинному местоположению осколка оказывается тем больше, чем дальше от стенки глаза он располагается.

Этой погрешности можно избежать, если вместо транспупиллярной диафаноскопии использовать разработанный нами метод трансклерального просвечивания лампочкой на гибком стержне¹ (рис. 27, 28).

Просвечивание лампочкой на гибком стержне проводят в процессе диасклеральной операции, к которой готовят больного по общим правилам.

Место разреза конъюнктивы устанавливают на основании предположения о локализации инородного тела, полученного путем клинического и рентгенологического исследования.

Производят разрез конъюнктивы, который должен быть тем шире, чем менее точны предварительные данные о местоположении осколка. Отсепаровав конъюнктиву от склеры, вводят в конъюнктивальный мешок лампочку на гибком стержне. Прикладывают ее к склере со стороны, противоположной разрезу конъюнктивы на том расстоянии от лимба и по тому же меридиану, в котором предполагается наличие инородного тела (рис. 29, 1). Никакого перегрева глаза, о чем упоминается в работах некоторых авторов (Р. А. Гундорова и др.), при этом не происходит.

¹ Авторское свидетельство № 206007 (1965 г.).

После выключения освещения операционной и включения лампочки на склере появляется тень инородного тела тем более четкая, чем больше размеры инородного тела и



Рис. 27. Лампочка для транссклерального просвечивания глаза.

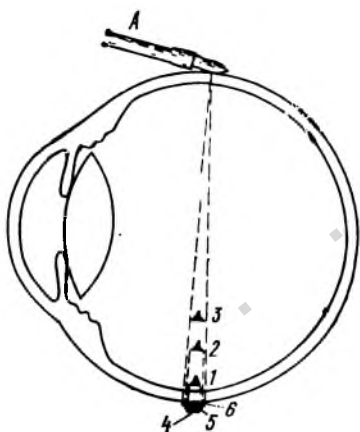


Рис. 28. Схема образования теней на склере при транссклеральном просвечивании глаза.

1 — малогабаритная лампочка; 2, 3 — внутриглазные осколки; 4, 5, 6 — тени от этих осколков на склере.

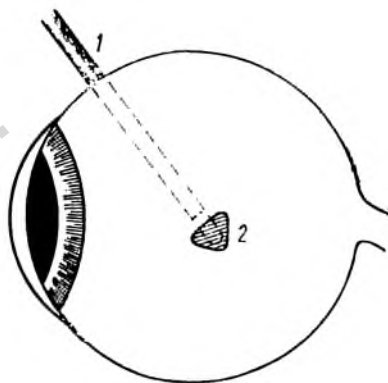


Рис. 29. Схема подведения к склере лампочки для транссклерального просвечивания глаза.

1 — стержень лампочки; 2 — предполагаемая проекция осколка на склере.

чем ближе к стенке глаза оно расположено. При пристеночном расположении таким путем удастся выявить осколки с размерами до 0,3—0,5 мм. Более мелкие осколки в на-

пользовать нашу методику и дает возможность выйти из затруднительного положения.

Первым из этих обстоятельств является узость операционного поля. В поисках тени на склере нередко приходится ориентироваться на рентгенологические данные, точность которых относительна. А в некоторых случаях и эти данные получить невозможно. Поэтому, если разрез конъюнктивы, положение которого выбирается по этим данным, имеет небольшие размеры, участок обнаженной склеры может оказаться недостаточно большим для того, чтобы дойти до места проекции на склеру инородного тела, где при транссклеральном просвечивании получается тень от инородного тела. Мы неоднократно убеждались, что эта тень может располагаться на расстоянии 4 или даже 6 мм от рентгенологической проекции (установленной без учета индивидуальных размеров глаза). Для того, чтобы даже в этих случаях обнажить склеру на месте получения тени, необходимо производить большой разрез конъюнктивы и широко отсепаровывать ее от склеры.

При расположении инородного тела позади экватора глаза для получения возможности широкого обзора обнаженной склеры приходится на время операции пересекать сухожилие одной, а иногда и двух прямых мышц. Перед пересечением нужно накладывать предварительный кетгутовый шов на сухожилие на расстоянии 3—4 мм от места прикрепления его к склере. Пересечение следует производить на расстоянии 1—2 мм от места прикрепления. При таких условиях легко потом соединить отсеченный участок сухожилия с участком, остающимся на склере. Последний в процессе операции можно использовать для поворота глаза, захватывая его фиксационным пинцетом или накладывая на него уздечный шов.

Вторым обстоятельством, затрудняющим обнаружение тени осколка, является наличие в зоне его расположения вортикозной вены, воспалительной инфильтрации, рубцовых изменений или очагов диатермокоагуляции склеры. За счет этих образований могут появляться не зависящие от инородного тела дополнительные тени на склере, среди которых теряется тень самого инородного тела. Если инородное тело способно перемещаться в глазу под действием магнита, то с помощью магнитной пробы его тень по подвижности можно отличить от дополнительных теней, которые остаются неподвижными при перемещении магнита.

Труднее выделить тень немагнитного или прочно фиксированного («стационарного») магнитного осколка. От тени вортикозной вены тень такого осколка можно отличить путем поглаживания склеры шпателем или стеклянной палочкой. Тень вортикозной вены при таком поглаживании исчезает и появляется только после прекращения поглаживания, а тень осколка не изменяется или даже становится более четкой.

Но и тени инфильтрата или рубца склеры также от поглаживания склеры не исчезают. Иногда дифференцировать ее от тени осколка помогает вдавление склеры шпателем. Обычно за счет приближения склеры к осколку при таком вдавлении тень его на склере становится более густой, тогда как интенсивность тени от инфильтрата или рубца не изменяется.

Однако при наличии инфильтрации склеры часто получаются столь большие и размытые тени, что на их фоне найти тень осколка не удастся.

Что касается дополнительных теней, получающихся на местах диатермокоагуляции склеры, то их легко избежать. Достаточно коагулировать склеру только после удаления инородного тела.

Иногда и в тех случаях, когда на склере удастся получить четкую тень, тоже возможны затруднения. Бывает, что из-за малых размеров осколка или из-за того, что он по цвету не отличается от хориоидеи, его не удастся увидеть сразу после разреза склеры. Для «мобильных» магнитных осколков это не имеет значения. Такой осколок сразу перемещается к кончику магнита, как только последний приближается к операционной ране. Но «стационарные» магнитные и особенно немагнитные осколки при этом не выявляются.

В подобных случаях повторное просвечивание глаза лампочкой на гибком стержне может дать возможность увидеть осколок, контурирующийся в виде черной точки на ярко-красном фоне операционной раны склеры (рис. 31). В тех случаях, когда диффузное свечение склеры затрудняет поиски тени инородного тела, можно ограничить световой пучок от лампочки. Для этого на нее надевается кусочек резиновой трубочки (ниппельной резинки) с вырезанным сбоку отверстием. Наши наблюдения об улучшении таким путем условий просвечивания подтверждаются данными А. И. Михайлова (1970, 1972), который установил

зависимость контрастности тени осколка от ширины светового пучка.

Интересно отметить, что одновременно с разработкой нашего метода идея использования транссклерального просвечивания для определения местоположения внутриглазных инородных тел была реализована Gernet. В ноябре 1965 г. Gernet опубликовал сообщение о применении для этих целей склеролампы. Ознакомившись с этим сообщением, мы, наряду с применением лампочки на гибком стержне, испробовали и склеролампу.

Клиническая проверка эффективности применения этих приборов показала, что лампочка на гибком стержне имеет несомненные преимущества перед склеролампой. От нее получается более интенсивное просвечивание склеры, поскольку источник света подводится к ней непосредственно. За счет этого не требуется столь тщательного затемнения и такой длительной адаптации хирурга к темноте, как при использовании склеролампы. Во многих случаях, когда при просвечивании глаза склеролампой тени на склере от инородного тела не получалось, при просвечивании лампочкой на гибком стержне удавалось увидеть отчетливую тень осколка. Лампочка на гибком стержне выдерживает стерилизацию как путем погружения в спирт, так и кипячением, чего нельзя сказать о склеролампе.

Наконец, лампочкой на гибком стержне несравненно удобнее, чем склеролампой, манипулировать во время операции.

За последние годы появились новые диафаноскопы на волоконной оптике. В Московском научно-исследовательском институте глазных болезней им. Гельмгольца уже используются гибкие световоды для просвечивания глаза (Р. А. Гундорова с соавт., 1970). Сотрудник этого института А. А. Малаев (1972) сконструировал универсальный осветитель для инструментов с волоконной оптикой, позволяющий подключать к нему сразу два волоконистых световода (например, для просвечивания глаза и для освещения операционной раны). Применение волоконной оптики дает возможность в широких пределах менять силу применяющегося света.

Однако и эти диафаноскопы не лишены недостатков, основными из которых являются связь с электросетью, мешающая хирургу во время операции, и трудность сохранения асептики. В связи с этим для просвечивания глаза мо-

жно использовать автономную лампочку на гибком стержне¹, сконструированную П. И. Лебеховым, Г. Д. Зумбулидзе, И. П. Соколовым и А. А. Танклевским (см. рис. 28). Она стерилизуется в спирте, в растворе диацида, первомура или цианистой ртути, не связана с электросетью и не требует применения стерильных чехлов.

Эхоофтальмография

Эхоофтальмография была введена в офтальмологическую практику в 1958 г. (Ocsala, Lehtinen). С тех пор уже выявлены возможности ее диагностического применения, в том числе и в качестве метода диагностики внутриглазных инородных тел. С помощью эхографии оказалась возможной диагностика невидимых внутриглазных осколков стекла, дерева, графита и других рентгенопегативных материалов

Точность эхографии тем выше, чем меньше площадь сечения звукового поля. По наблюдениям большинства авторов, эта точность при использовании современной аппаратуры достигает 0,2 мм.

Вместе с этим выявились и слабые стороны эхоофтальмографии. Несколько инородных тел, располагающихся на одном и той же расстоянии от щупа и лежащих в плоскости, перпендикулярной к направлению распространения звуковой волны, дают один эхопик. Таким образом, все они при анализе эхограммы расцениваются как одно инородное тело.

В литературе есть указания на то, что с помощью увеличения частоты ультразвука можно обнаружить внутриглазные инородные тела размерами менее 0,5 мм. Однако с увеличением частоты уменьшается глубина проникновения ультразвука. Поэтому глубоко расположенные осколки диагностируются только при величине их не менее 0,5 мм. И если даже размеры их составляют 0,5—1,0 мм, они выявляются при эхографии лишь в половине случаев.

Большим недостатком ультразвуковой диагностики является невозможность обнаружения внутриглазных инородных тел, расположенных в стенке глаза или вблизи от разделительных поверхностей. Инородное тело выявляется

¹ Лампочка П. И. Лебехова с соавт. изготавливается экспериментальными мастерскими Ленинградского института усовершенствования врачей.

только в том случае, если располагается не ближе 1 мм от стенки глаза или от поверхности хрусталика либо выступает в стекловидное тело более, чем на 1 мм (Ф. Е. Фридман, 1965; Л. Л. Устименко, 1965; Р. К. Мармур и З. М. Скрипниченко, 1968; Ф. Е. Фридман, В. И. Морозов, 1970; А. А. Куглеев, 1972).

Наличие вблизи осколка или вокруг него сгустка крови или экссудата также может затруднить его диагностику.

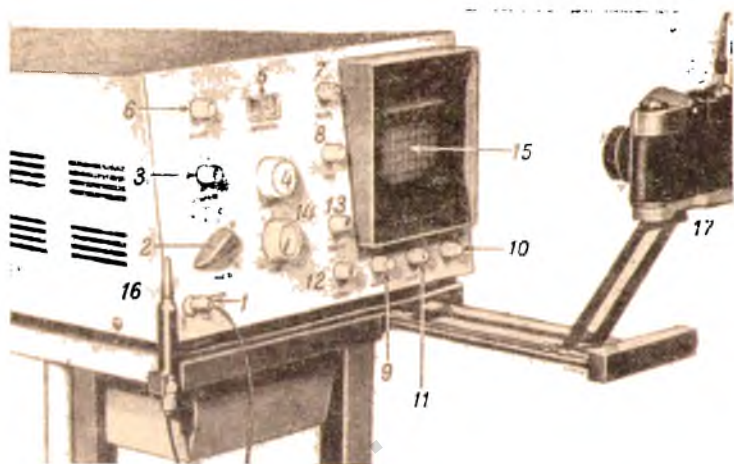


Рис. 32. Эхоофтальмограф.

В связи с этими ограничениями становится все более очевидной целесообразность сочетания ультразвуковой диагностики (в форме биометрии) с рентгенолокализацией. Расчеты рентгенолокализации с учетом не средних, а индивидуальных размеров глаза, установленных ультразвуковой биометрией, дают возможность получить несравненно более точные данные, чем при одной рентгенографии. С. А. Любарским (1968) предложены для этого расчетная таблица и номограмма, по которым можно определить и наглядно представить себе местоположение инородного тела в глазах с длиной оси от 18 до 32 мм. Использование таблицы и номограммы дает возможность устранить один из основных источников ошибок рентгенолокализации — расчет по схематическому глазу.

В нашей клинике М. Б. Чутко и А. А. Куглеевым (1968) проведены испытания первого отечественного ультразвукового диагностического аппарата «эхоофтальмографа» (рис. 32), созданного во Всесоюзном научно-исследовательском институте медицинского приборостроения. Испытания показали, что этот аппарат удобен и надежен в эксплуатации. Эхоофтальмограф позволяет быстро устанавливать местоположение инородных тел в глазу, если они имеют размеры не менее 0,5—1,0 мм и удалены от стенки глаза или хрусталика не менее, чем на 1 мм.

Аппарат (рис. 32) включают в сеть переменного электрического тока с напряжением 220 В либо 127 В, с обязательным предварительным заземлением.

Перед работой ручки управления на лицевой панели аппарата устанавливаются в определенном положении. Тумблер (1) устанавливается на 0—40 дБ, а аттенюатор (2) — на 0 дБ. Ручка ограничения (3) переводится в крайнее левое положение. Поворотом ручки измерения (4) устанавливают нулевые показатели шкалы (5), а ручку установки нуля (6) ставят в среднее положение. В среднем же положении устанавливают ручку яркости (7), ручку фокуса (8), ручки горизонтального (9) и вертикального (10) смещения луча; ручку подсвета (11) и ручку задержки (12) ставят в крайнее левое, а ручку масштаба (13) — в крайнее правое положение.

Поворотом ручки мощности (14) вправо до 5—7-го деления включают аппарат и дают ему прогреться 1—2 мин. При этом на экране (15) появляется так называемая «первичная развертка» (рис. 33), состоящая из комплекса направленных вверх генераторных эхопиков (1), идущего вниз пика временной метки-измерителя (2) и горизонтальной изоляции (3).

Производят дополнительную регулировку яркости и фокуса развертки, смещением по горизонтали и вертикали выводят ее в центр экрана, а поворотом ручки задержки устанавливают генераторный импульс в левой части линии развертки. Установкой нуля совмещают изображение генераторного импульса с импульсом метки-измерителя.

На рабочую поверхность ультразвукового зонда (16 на рис. 32) с частотой 5 или 10 МГц и диаметром 3—5 мм наносится капля глицерина либо иной контактной жидкости. Зонд приставляется поочередно к верхнему и нижнему веку, так, чтобы продолжение его оси, соответствующее на-




Рис. 33. «Первичная развертка» эхограммы.
 1 — комплекс генераторных эхопиков; 2 — пик временной метки — измерителя; 3 — изолиния.

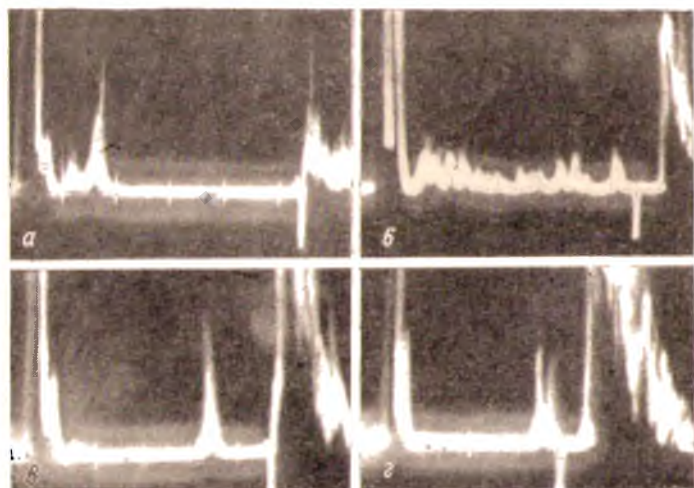


Рис. 34. Эхограммы: нормального глаза (а); при гемофтальме (б); при отслойке сетчатки (в) и при наличии осколка в стекловидном теле (г).

правлению ультразвукового луча, проходило через глазное яблоко. Смещая зонд вокруг глаза по различным меридианам, проводят ультразвуковую локацию всех его частей и отделов. При необходимости зонд может быть приставлен, после эпibuльбарной анестезии, непосредственно к конъюнктиве или роговице глазного яблока.

По характерным изменениям эхограммы, выявляющимся на экране прибора в момент встречи ультразвукового луча с осколком, судят о наличии инородного тела в глазу. Эти изменения заключаются в появлении широкого, обычно средней высоты дополнительного эхопика, имеющего раздвоенную вершину (см. рис. 34). В зависимости от величины и плотности осколка и ширина, и высота эхосигнала от него могут варьировать.

Биометрические исследования положения осколка по отношению к окружающим тканям глаза и учет меридиана, по которому пропускается ультразвук в глаз, дают представление о локализации инородного тела.

В случае необходимости эхограмму можно сфотографировать с помощью камеры — см. рис. 32 (17).

Ряд авторов пользуется ультразвуковой диагностикой внутриглазных инородных тел в форме локации (И. А. Куликов, 1965; А. М. Водовозов с соавт., 1966, и др.). Сущность этого метода заключается в определении точки на склере, расположенной предельно близко к инородному телу. В зоне, установленной на основании рентгенографической или эхографической локализации, обозначают предполагаемую проекцию инородного тела на склере. Щуп прибора продвигают по склере в направлении этой проекции. Как только на экране появляется всплеск, у переднего края щупа на склере ставят точку. Затем щуп приближают к проекции инородного тела с противоположной стороны. При совпадении точек, соответствующих появлению на экране первого всплеска, считают, что на месте совпадения и находится истинная проекция инородного тела. При несовпадении точек щуп продвигается с других направлений до тех пор, пока не получат совпадения. Ультразвуковая локация производится на операционном столе.

Penner и Passmore (1966) предложили использовать ультразвук для определения магнитности внутриглазного осколка. Проба этих авторов основана на том, что малейшее смещение осколка под действием магнита приводит к изменению эхограммы. Примерно такую же методику опи-

сали Schum и Schwab (1971). М. Б. Кобзев с соавт. (1970) предложили сочетать эхографию с воздействием внутриполосного электромагнита.

Электронная локация внутриглазных инородных тел

Электронная локация может быть использована для определения местоположения в глазу только металлических инородных тел.

Впервые принцип электронной локации внутриглазных металлических осколков использовал в 1902 г. Jonsson. Созданный им прибор из-за несовершенства конструкции не нашел практического применения.

Более совершенный прибор, снабженный радиоусилителем, сконструировал в 1933 г. Comberg, однако и этот прибор не получил достаточно широкого распространения.

Позже, в 1941 г., у нас Б. К. Шембелем и Ю. И. Быховским, а за рубежом Вегман были созданы однотипные электронные локаторы. Локатор Шембеля и Быховского постигла судьба его предшественников, тогда как локатор Бермана с большим успехом до сих пор используется во многих странах Европы и Америки (Wilson, 1948, и др.). Применяются за рубежом и локаторы других авторов (Bronson, Turner, 1972; Porsival, 1972, и др.).

В 1969 г. Н. Н. Пивоваров описал сконструированный им электронный локатор, который, по наблюдениям этого автора, оказался по сравнению с локатором Бермана менее чувствительным к магнитным осколкам, но более чувствительным к немагнитным металлам. Благодаря применению транзисторов и питания за счет малогабаритных батарей прибор имеет небольшие размеры. Основными элементами прибора являются полупроводниковые генераторы. Принцип действия его основан на изменении индуктивности катушки генератора при внесении в его поле металлического осколка. Это изменение обнаруживается за счет изменения звукового тона, слышимого в наушниках приборов.

Локатор Н. Н. Пивоварова позволяет выявлять местоположение металлических осколков размерами до 0,5 мм с точностью до 1—2 мм.

Л. С. Урмахер с соавт. (1972) также сконструировали прибор для диагностики внутриглазных инородных тел и определения их магнитных свойств.

Химические методы диагностики внутриглазных инородных тел

Химические методы диагностики внутриглазных осколков применяются крайне редко. Они используются тогда, когда при наличии косвенных клинических признаков присутствия в глазу инородного тела последнее не удастся выявить никакими другими методами. Эти методы могут оказаться полезными и в тех случаях, когда требуется установить природу обнаруженного в глазу осколка. Для исследования путем пункции берется камерная влага. Иногда ионы металла извлекаются из глаза путем электроолиминаций. Некоторые авторы (Schmidt, 1935; Г. Р. Дамбите, 1963) применяют спектральный анализ камерной влаги.

Соли железа обнаруживаются путем реакции с ферроцианидом калия, который в кислом растворе вступает с железом в реакцию и образует берлинскую лазурь (Д. А. Замберг, 1941). Для выявления меди используется ее каталитическая способность ускорять реакцию восстановления трехвалентного железа гипосульфитом (П. Е. Тихомиров, 1950; В. М. Москвина, 1954).

С целью диагностики внутриглазных осколков стекла и камня М. Б. Чутко (1961) пытался использовать метод Файгла. Хотя этот метод позволяет установить наличие кремниевой кислоты при ничтожно малой концентрации ее (1 : 500 000), он оказался непригодным для этой цели.

Практическое значение химических методов невелико. В тех случаях, когда никакими другими методами обнаружить инородное тело не удастся, извлечь его из глаза все равно нельзя, а необходимость в уточнении его природы встречается крайне редко.

ЛЕЧЕНИЕ ПРОБОДНЫХ РАНЕНИЙ, ОСЛОЖНЕННЫХ ВНЕДРЕНИЕМ ВНУТРЬ ГЛАЗА ИНОРОДНЫХ ТЕЛ

Начало успешного лечения прободных ранений, осложненных внедрением внутрь глаза инородных тел, связано с именем Гиршберга, который в 1875 г. предложил использовать сконструированный им специальный электромагнит для извлечения из глаза осколков железа и стали. Это сразу проложило резкую грань между магнитными и немагнитными внутриглазными инородными телами. На протя-

жении почти столетнего периода эта грань не только не стерлась, но даже стала более резкой.

Однако не всякий магнитный осколок способен перемещаться в магнитном поле. Поэтому методы извлечения «мобильных» магнитных осколков целесообразно рассмотреть отдельно от методов извлечения «стационарных» магнитных инородных тел.

Удаление мобильных магнитных инородных тел

Б. С. Бродский (1963) выделяет три периода в истории применения глазных магнитов.

Первый период (до 1875 г.) характеризовался использованием естественных магнитов и слабых искусственных постоянных магнитов.

Во втором периоде (с 1875 до 1939 г.) применялись ручные и гигантские электрические магниты.

Третий период (с 1939 г.) ознаменовался появлением сильных постоянных магнитов из особо магнитных сплавов. Это деление можно принять лишь с оговоркой, так как в третьем периоде до сих пор, особенно за рубежом, наряду с сильными постоянными магнитами, довольно широко используются и электромагниты (Jaensch, 1963; Neubauer, 1968; Vaughan с соавт., 1968).

В сравнительно недалеком прошлом, когда магнитные осколки извлекались преимущественно передним путем, мощные магниты применялись очень широко.

Уже давно доказано (Türk, 1901), что чем ближе к осколку подводится наконечник магнита, тем меньше становится разница в силе притяжения ручного и гигантского магнита. Эта разница весьма существенна при извлечении передним путем тех осколков, которые расположены в заднем отделе глаза. При диасклеральных же операциях, когда создается возможность подвести наконечник магнита очень близко или непосредственно к осколку, она оказывается незначительной.

Практически применение мощных магнитов (рис. 35) требуется не более, чем в 6—10% случаев (И. Э. Барбель, 1943; В. В. Вылканов, 1964; Л. Л. Устименко, 1966, и др.).

Понятно поэтому, что работы Б. С. Бродского (1947—1955) о применении сконструированных им совместно с С. Ф. Кальфой постоянных магнитов из сильно магнитных сплавов «альнико» и «магнико» привлекли большое внима-

ние офтальмологов. Первые модели магнита Бродского—Кальфы, изготовленные из сплавов «альни» и «альнико», оказались слишком слабыми для применения в глазной хирургии (М. Л. Краснов, 1943; Б. Л. Поляк и М. Б. Чутко, 1944). Зато модель 1948 г. из сплава «магнико» (ЮНДК-24) выдержала сравнение с самыми лучшими об-

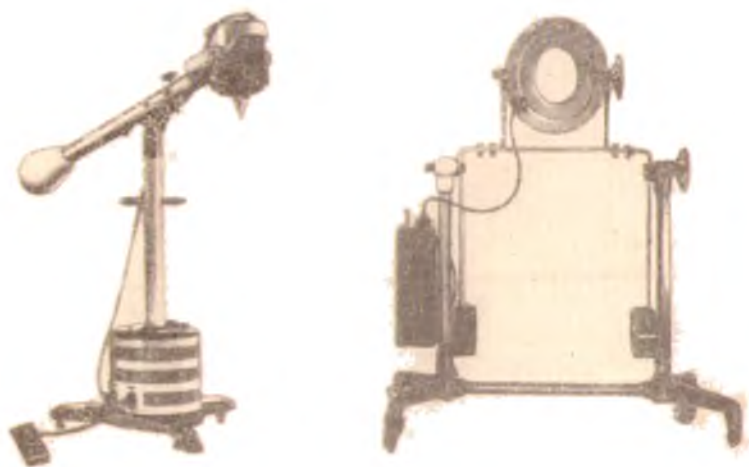


Рис. 35. Мощные электромагниты.

разцами ручных электромагнитов. Магнит последней модели (диаметром 46,5 мм, длиной 183 мм и весом 2,0 кг) характеризуется остаточной индукцией 12 000 гаусс и коэрцитивной силой 560 эрстед. В нашей стране этот магнит в последние годы почти повсеместно вытеснил ручные электромагниты.

Сравнительно большие габариты и вес даже последней модели представляют значительные неудобства во время операции. Попытки устранить эти неудобства привели к созданию более портативного, да к тому же еще и более мощного постоянного магнита. О. А. Джалиашвили, В. М. Степанов и Я. И. Штрейс (1966) сконструировали новый постоянный магнит, диаметр которого составляет всего 25,0 мм, длина 130 мм и вес 0,4 кг (рис. 36).

Изучение многими авторами топографии поля и свойств различных магнитов позволило выявить целый ряд очень важных для клинической практики деталей. Оказалось, что наиболее рациональной формой наконечника является форма конуса с углом при вершине $60-90^\circ$. Наконечники, имеющие форму конуса с выпуклыми боковыми поверхно-




Рис. 36. Постоянные магниты.

1 — Бродского-Кальфлы; 2 — Джалашвили Степанова--Штрейфа.

стями, дают узкий осевой пучок, что ухудшает «направляющие свойства» магнита. Для получения широкого осевого пучка необходимо использовать конические наконечники с вогнутыми боковыми поверхностями (Л. Х. Шоттер, 1968).

Острый изогнутый наконечник, предназначенный для подведения к операционной ране склеры позади экватора глаза, не оправдывает своего назначения. Под действием поля корпуса магнита направление осевого пучка такого наконечника по мере удаления от него все больше приближается к линии оси корпуса магнита. Поэтому при введении такого наконечника за экватор глаза осколок нередко

оказывается вне осевого пучка (Л. Х. Шоттер, 1964). Некоторые авторы (А. Н. Медведев, 1954; Б. С. Бродский, 1963) считают необходимым вообще изъять из наборов изогнутые наконечники. Однако Негел (1971) считает эти наконечники более подходящими, чем прямые.

Л. Х. Шоттер (1964) предлагает снабжать изогнутый наконечник утолщением в виде булавы с конусом, направленным вбок. По его мнению, это изменяет направление осевого пучка и увеличивает в глубине глазного яблока область, из которой осколок может выйти на острие наконечника. Этот автор разработал «хирургическую топографию» поля глазных магнитов, учитывающую сопротивление тканей движущемуся осколку. Им предложена карта поля и схема глаза, позволяющие хирургу в каждом конкретном случае находить наиболее выгодное место разреза оболочек и рациональную форму наконечника магнита.

Во избежание преждевременного нежелательного смещения осколочка необходимо постоянный магнит подводить быстро и точно к операционной ране. Электромагнит же рекомендуется включать только после совмещения наконечника его с операционной раной. Наконечник должен касаться краев склеральной раны. Недопустимо устанавливать его на расстоянии хотя бы на 1 мм от склеры (Л. Х. Шоттер, 1968).

Даже на заре магнитной офтальмохирургии было очевидно, что внутриглазные инородные тела выгоднее всего извлекать по наикратчайшему пути. Выведение осколочка представляет собой новую и часто весьма значительную травму для таких легко ранимых тканей, как внутренние оболочки и содержимое глаза. Поэтому, естественно, что чем меньше путь, проходимый осколочком, тем легче операционная травма. Отсюда и возникло предложение Гиринберга (1885) извлекать осколочки, расположенные в заднем отделе глаза, через разрез склеры.

Однако в прошлом веке методика диасклеральной операции была примитивной. Из-за невозможности точно установить местоположение осколочка склеру нередко разрезали вдали от него. Это влекло за собой необходимость введения наконечника магнита внутрь глаза. Операционная травма, часто осложнявшаяся внутриглазным кровоизлиянием, оказывалась слишком тяжелой. Не было средств профилактики отслойки сетчатки. Исходы подобных операций были весьма неутешительными.

Понятно, что при таких условиях предложение Нааб (1892) удалять все осколки из глаза только после предварительного выведения их в переднюю камеру быстро нашло очень много сторонников. Распространению этого метода способствовало и то, что он несравненно проще метода Гиршберга. Во многих странах метод Гааба до сих пор является наиболее распространенным методом извлечения магнитных осколков из заднего отдела глаза. Даже в таком капитальном современном руководстве, как «Augenarzt» (Bd. V, Leipzig, 1963, S856) он рекомендуется как основной метод. При сохранившейся прозрачности хрусталика диасклеральная операция рекомендуется только в тех случаях, когда размеры осколка превышают 2—3 мм (Kraft, 1962, и др.), а при помутнении хрусталика «передний путь» применяется при любой величине осколка.

Однако уже в довоенные годы высказывалось отрицательное отношение к методу Гааба (Е. П. Браунштейн, 1902; Allport, 1920; И. А. Корневич, 1936; М. Е. Розенблюм, 1937; Н. И. Медведев с соавт., 1940). Особенно обстоятельно была показана ненадежность и травматичность этого метода нашими отечественными авторами в военные и послевоенные годы (Б. Л. Поляк, 1940, 1941; П. Е. Тихомиров, 1941; П. Я. Болгов, 1947).

В экспериментальных исследованиях Н. И. Медведева, Л. Б. Зац, М. М. Золотаревой (1940) и П. Я. Болгова (1947) было установлено, что перевод магнитного осколка из заднего отдела в переднюю камеру сопряжен с опасностью повреждения сетчатки, хрусталика, радужки и цилиарного тела. Даже гладкие и мелкие осколки могут вызывать серьезные повреждения. Наиболее значительное травмирование глаза дают крупные зазубренные или крючковатые осколки. Клинические наблюдения ряда авторов (Б. Л. Поляк, 1940—1968; А. А. Колен, 1941; А. Г. Кроль, 1941, 1948; И. Э. Барбель, 1943; Н. А. Пучковская, 1946; М. Б. Чутко, 1947; Neubauer, 1968, и др.) показали, что диасклеральное извлечение таких осколков менее травматично, чем удаление их «передним путем».

На основании разработки статистических данных Б. Л. Поляк (1957) доказал ненадежность метода извлечения магнитных осколков из заднего отдела глаза «передним путем». С помощью этого метода удается извлечь не более половины магнитных инородных тел. Осколки, остающиеся неудаленными, признаются немагнитными, и только

при успешной диасклеральной магнитной операции или после энуклеации устанавливается ошибочность такого заключения.

В нашей стране уже повсеместно диасклеральный метод является основным методом удаления инородных тел из заднего отдела глаза. Показания к применению метода Гааба весьма ограничены. «Передним путем» следует извлекать только те осколки, которые расположены в передней и задней камерах, в радужке или в хрусталике, а также осколки размерами менее 1 мм, расположенные в так называемой «передней пограничной зоне»¹.

При работе с магнитами большие неудобства создаются в связи с намагничиванием хирургических инструментов, особенно игл. Размагничивание инструмента может быть произведено путем проведения его в течение 2—4 с через просвет катушки индуктивности длиной 1,5 см с внутренним диаметром 4,0 см, при числе витков медного провода (сечением 0,6 мм) 600, включающейся в сеть через понижающий трансформатор: 8 В, 20 Вт (В. А. Нуритдинов, 1971).

Удаление из передней камеры

Удаление мобильных магнитных инородных тел из передней камеры обычно не представляет каких-либо затруднений. Перед вскрытием передней камеры производится капельная анестезия 0,25% раствором дикаина, ретробульбарная анестезия (2—3 мл 1% раствора новокаина или тримекаина) и акинезия век (5—6 мл 1% раствора новокаина или тримекаина).

Прежде чем вскрывать переднюю камеру, целесообразно произвести магнитную пробу путем подведения наконечника магнита к центру роговой оболочки по направлению передне-задней оси глаза. Если осколок не запутывается в ткани радужной оболочки, то вскрытие передней камеры можно производить в любом месте. Если же вслед за осколком к наконечнику магнита тянется радужка, то разрез следует производить сверху. Это нужно для того, чтобы в случае необходимости выводить осколок вместе с радужкой и освобождать его от ее ткани с возможным об-

¹ Передняя пограничная зона — зона шириной 4 мм кзади от лимба (И. Н. Шевелев, 1968).

разованием дефекта, этот дефект был бы прикрыт веком и не нарушал косметики.

Для удаления небольшого осколка разрез роговицы удобнее производить ножом Грефе, а при извлечении осколка размерами 4—5 мм и более выгоднее делать это копьевидным ножом.

Для того, чтобы избежать необходимости паложения роговичных швов, разрез роговицы нужно производить косо, так, чтобы на наружной поверхности ее он находился




Рис. 37. Нож-магнит Лебехова для извлечения магнитных осколков из прозрачного хрусталика.

на расстоянии 1,0—1,5 мм, а на задней поверхности — на расстоянии 2,5—3,0 мм от лимба.

При правильной технике операции удается извлечь осколок, не выпуская вовсе камерной влаги, особенно если применяется нож-магнит (рис. 37). Если это не удастся и осколок остается в передней камере после ее опорожнения, то прежде чем предпринимать повторную попытку его извлечения, следует наполнить переднюю камеру физиологическим раствором. При этом нужно следить за тем, чтобы при введении раствора конец канюли находился в передней камере, а не между слоями роговицы. В противном случае можно вызвать помутнение роговицы, что может резко затруднить операцию или сделать ее вовсе невозможной.

Если во время магнитной пробы осколок отделяется от радужной оболочки, то извлекать его следует по методике,

описанной М. Д. Халиной (1967). Для этого оставляют вблизи от глаза магнит с тем, чтобы осколок, переместившийся во время пробы на заднюю поверхность роговицы, оставался бы там во время вскрытия передней камеры. Затем, подведя наконечник магнита к операционной ране, можно легко извлечь его.

В нашей клинике извлечение мобильных магнитных осколков из передней камеры производится с помощью ручного магнита и пожмагнита (рис. 38). Ручным магнитом осколок удерживается на задней поверхности роговицы, а пожком-магнитом он извлекается через образованный заранее надрез роговицы. При этом нужно крепко удерживать и тот и другой магнит, чтобы преодолеть их притяжение друг к другу. Неосторожное обращение с магнитами может повести к дополнительному травмированию глаза.

Извлечение мелких осколков производится под контролем операционного микроскопа.

Удаление из задней камеры

Извлечение мобильного магнитного осколка из задней камеры также обычно проходит без затруднений. Прежде чем извлекать осколок, производят такое же обезболивание, как и при удалении инородного тела из передней камеры и расширяют зрачок мезатоном или адреналином. После этого осколок переводят в переднюю камеру с помощью ручного магнита. Если сила притяжения ручного

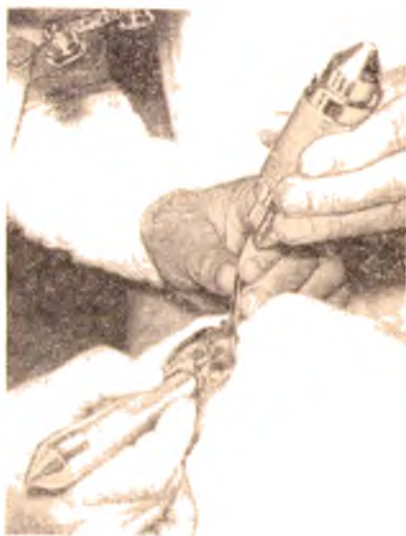

Рис. 38. Извлечение мобильного магнитного осколка из передней камеры с помощью пожмагнита и постоянного магнита.

магнита окажется недостаточной для выведения осколка из задней камеры, применяют мощный магнит. При этом ось магнита (или ось сердечника внутриполюсного магнита) должна быть направлена почти параллельно плоскости радужной оболочки.

Осколок, выведенный в переднюю камеру, укладывают на 12 ч на радужную оболочку и применением раствора армина (1 : 20 000) или другого сильного миотика вызывают сужение зрачка.

Можно удалять осколок, не дожидаясь сужения зрачка. Однако при этом возникает опасность повреждения хрусталика. При сильном миозе эта опасность минимальна.

Удаление из хрусталика

В большинстве случаев магнитные осколки в хрусталике оказываются мобильными, способными к перемещению в поле действия даже ручного магнита. Но при внедрении в хрусталик осколка слабомагнитного сплава и силы притяжения мощного магнита может оказаться недостаточно для извлечения этого осколка.

Так как перемещение инородного тела внутри прозрачного хрусталика может вызвать помутнение его, до сих пор большинство офтальмологов предпочитают не трогать магнитный осколок в хрусталике. И даже о сроках извлечения магнитных осколков из помутневшего хрусталика мнения офтальмологов расходятся. Поэтому целесообразно рассмотреть показания к извлечению мобильных магнитных осколков из мутного и из прозрачного хрусталика отдельно.

Удаление из мутного хрусталика. При внедрении инородного тела в хрусталик, сопровождающемся разрушением последнего, вопрос о показаниях к немедленному удалению осколка не вызывает сомнения. В подобных случаях следует извлечь его магнитом до выведения хрусталика, либо вместе с хрусталиковыми массами путем аспирации (Е. А. Яровой, 1964, и др.) через широкую канюлю (см. рис. 18). У лиц до 30-летнего возраста за счет аспирации обычно удается вывести все или почти все хрусталиковые массы через небольшой разрез роговицы, а у более пожилых людей приходится производить такой же разрез роговицы, как и для экстракапсулярной экстракции катаракты, для того, чтобы не испытывать затруднений при выведении ядра хрусталика.

Не вызывает сомнений необходимость операции и тогда, когда внедрение осколка влечет за собой травматический придоциклит, повышение внутриглазного давления, развитие фактогенного эндофтальмита.

При набухающей катаракте, не вызывающей повышения внутриглазного давления и не сопровождающейся выпадением хрусталиковых масс, можно отложить операцию до полного помутнения хрусталика, чтобы в дальнейшем извлечь инородное тело вместе с ним. При выпадении хрусталиковых масс приходится тщательно следить за положением инородного тела. Смещение его в переднюю камеру является показанием к немедленной магнитной операции. Разумеется, что вскрытием передней камеры при этой операции целесообразно воспользоваться для одновременного извлечения и осколка и травматической катаракты.

Удаление из прозрачного хрусталика. Совсем по-иному решается вопрос не только о сроках извлечения, но и о самих показаниях к нему тогда, когда магнитное инородное тело находится в прозрачном хрусталике.

Еще в начале нынешнего столетия Eischnig (1910), Paderstein (1910) и другие авторы считали необходимым извлекать магнитный осколок из прозрачного хрусталика. Но поскольку были описаны случаи многолетнего ареактивного пребывания инородного тела в хрусталике с сохранением его прозрачности (Berger, 1887; Я. К. Варшавский, 1903; Wagenmann, 1921; Blatt, 1930; Н. С. Линович, 1933; Н. Н. Дислер, 1938, 1946, и др.), то большинство офтальмохирургов предпочитает все же не рисковать, так как в случае развития прогрессирующей катаракты трудно доказать больному, что хрусталик помутнел от внедрения осколка, а не от операции.

Поэтому многие авторы (Hardy, 1928; Н. С. Липович, 1933; Н. И. Медведев, 1935; А. Б. Кацнельсон и Р. И. Смелянский, 1942; Н. Н. Дислер, 1946, и др.) рекомендовали прибегать к извлечению осколка из хрусталика только при полном его помутнении, либо при наличии осложнений.

Но какова на самом деле вероятность развития катаракты при консервативном лечении — с одной стороны, и после удаления осколка — с другой? При внедрении в хрусталик осколков, имеющих размеры больше 2 мм, обычно хрусталик мутнеет (П. И. Лебехов, 1968; Keepey, 1971). Что касается более мелких осколков, то наблюдения отдельных авторов, редко охватывающие более 10 больных, не мо-

гут дать достаточно уверенного ответа на этот вопрос. Поэтому мы воспользовались данными целого ряда авторов, суммировав их в сводной таблице (табл. 10).

Таблица 10

Частота развития прогрессирующей травматической катаракты после внедрения в хрусталик магнитного инородного тела

Автор, год	Число глаз с осколком в прозрачном хрусталике	Из них			
		осколок оставлен		осколок удален	
		прозрачность сохранилась	хрусталик помутнел	прозрачность сохранилась	хрусталик помутнел
Эльшинг (1910, 1913)	8		5	2	1
Золотникова С. Я. (1954)	11	2	6	3	
Колесникова Г. П. (1958)	5		2	3	
Рокицкая Л. В. (1960)	7		5	2	
Андрезен Э. Э. (1961)	16		1	7	8
Морозов В. И. и Назюк В. А. (1964)	19			23	17
Фарфяльфайн И. Л. (1967)	4			4	
Итого . . .	91	2	19	41	26

Как явствует из этой таблицы, при оставлении магнитного осколка в хрусталике прогрессирующая катаракта развивается несравненно чаще (в 90% случаев), чем после его извлечения (в 37% случаев).

В нашей клинике уже на протяжении многих лет извлечение магнитного осколка из прозрачного хрусталика считается обязательным и производится сразу вне зависимости от сроков пребывания осколка в глазу. Такой же тактики придерживаются и В. И. Морозов (1967, 1970), Constantinides с соавт. (1971) и другие авторы.

В связи с этим заслуживает внимания предложение И. М. Логая (1972) определять магнитные свойства внутриглазного инородного тела без опасности перемещения последнего. Это достигается применением серийно выпу-

скаемого в нашей стране феррозондового полюсоискателя (ФП-1 «У») ¹.

Для извлечения осколков из прозрачного хрусталика можно использовать постоянные магниты Бродекого—Кальфы и Джалиашвили с соавторами, ручной электромагнит Гиршберга, внутриполюсный электромагнит Меллинге-ра—Клингельфуса, стационарные двухполюсные электро-

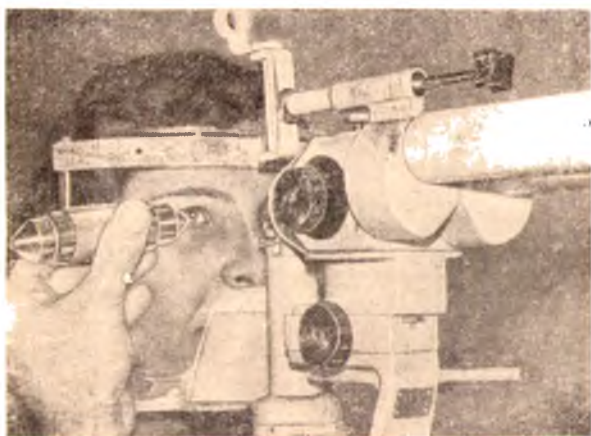


Рис. 39. Перемещение осколка из хрусталика в переднюю камеру постоянным магнитом (под контролем целевой лампы).

магниты, а также наш нож-магнит (см. рис. 37), позволяющий производить операцию под операционным микроскопом.

При свежих ранениях (до 6—7 дней после травмы) вначале обычно предпринимают попытки вывести осколок из хрусталика в переднюю камеру по ходу раневого канала через то же отверстие в передней капсуле, через которое он проник в хрусталик. В тех случаях, когда для перемещения осколка достаточно силы ручного магнита, оно производится под контролем целевой лампы (рис. 39) или операционного микроскопа (рис. 40). С помощью этих прибо-

¹ Полюсоискатель выпускается Московским заводом «Контроль-прибор».

ров удастся увидеть раневой канал даже при полностью сохранившейся прозрачности хрусталика.

Как предварительное биомикроскопическое исследование, так и перемещение осколка производят при максимально расширенной зрачке. Для этого применяют адреналин или мезатон с тем, чтобы можно было после извлечения осколка быстро

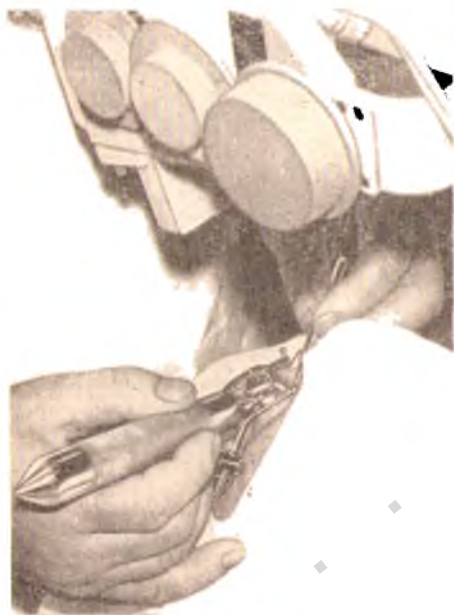

Рис. 40. Извлечение магнитного осколка из прозрачного хрусталика с помощью пожа-магнита и операционного микроскопа.

осколок по кратчайшему расстоянию к передней капсуле хрусталика в периферический отдел оптической зоны. При разрезе здесь передней капсулы возможность закрыть ее прилежащей непосредственно к хрусталику радужной оболочкой и вызвать образование задней синехии больше, чем при локализации в области экватора, где радужка отходит от поверхности хрусталика на 1,0—1,5 мм.

Капсулу перед осколком разрезают тем же ножом, которым вскрывают переднюю камеру. Затем к этому ножу

нужно быстро сузить зрачок. Это необходимо для того, чтобы добиться образования задней синехии на месте отверстия в капсуле, воспрепятствовать проникновению в хрусталик камерной влаги, с тем, чтобы предотвратить развитие катаракты.

Особое значение имеет направление, по которому приближают к глазу наконец магнит. Нужно стремиться к тому, чтобы это направление точно совпадало с ходом раневого канала в хрусталике.

При операции в поздние сроки (спустя неделю и больше после ранения) целесообразно смещать

осторожно подводят постоянный магнит, крепко удерживая его в руках, чтобы резкое притяжение к нему ножа не привело к большому повреждению хрусталика. В. И. Морозов (1964) для вскрытия капсулы пользуется сконструированным им копьём. В нашей клинике применяется нож-магнит П. И. Лебехова.

При применении ножа-магнита больной готовится к операции по общим правилам. Производится местная анестезия (капли дикаина, ретробульбарная инъекция новокаина, акинезия век). Острым ножом (копьевидным или линейным — в зависимости от размеров осколка) производит на против инородного тела разрез роговицы, проходящий косо в ее слоях. Делать этот разрез ножом-магнитом нецелесообразно ввиду большой толщины его лезвия. Обычно на передней поверхности роговицы разрез проходит на расстоянии 1—2 мм, а на задней — на расстоянии 3—3,5 мм от лимба. Стараются при вскрытии передней камеры не выпускать из нее влагу. Если камера опорожняется, то ее заполняют физиологическим раствором.

В рану роговицы вводят лезвие ножа-магнита (см. рис. 36) и кончик лезвия подводят к передней капсуле. При наличии выраженных магнитных свойств осколок выпячивает капсулу по направлению к кончику лезвия и, как только последний соприкасается с капсулой, в ней образуется точечное отверстие. Осколок, прикоснувшись непосредственно к кончику ножа-магнита, уже не отстает от него. При отведении магнита назад осколок раздвигает края отверстия в капсуле, протискивается в переднюю камеру и на кончике ножа-магнита выводится наружу. Рана капсулы при этом смыкается так же, как смыкается отверстие в резиновой пленке. В связи с этим отпадает необходимость закрывать рану капсулы хрусталика радужкой.

При слабо выраженных магнитных свойствах осколка приходится образовывать кончиком ножа-магнита отверстие в капсуле, равное по длине поперечнику осколка. Если через это отверстие осколок не выходит на ручной магнит, то применяют мощный электромагнит. Если разрез капсулы получается большой, то сразу после извлечения осколка закапывают раствор сильного миотика. Миоз поддерживают на протяжении 12—15 дней. Если появляется угроза сращения зрачка, то для расширения его следует прибегать к субконъюнктивальным инъекциям или к аппликациям на ватке 1% раствора мезатона (норадренали-

на) или раствора адреналина 1 : 1000 с тем, чтобы не расширять зрачок надолго. Так как при этом зрачок расширяется неравномерно, то инъекции или аппликации нужно производить с противоположной стороны от разреза капсулы хрусталика, чтобы не разорвать образовавшуюся на месте этого разреза заднюю синехию.

В связи с трудностью вызвать образование задней синехии при извлечении магнитного осколка из прозрачного хрусталика Riebel (1960) предлагает закрывать рану капсулы за счет образования в передней камере сгустка фибрина. Для этого после отсасывания небольшого количества камерной влаги через ту же иглу в переднюю камеру вводят равное извлеченному количество цитратной плазмы больного, а затем — 0,1 мл глюконовокислого кальция. Такой же тактики придерживаются François и соавт. (1971).

Под нашим наблюдением находилось 50 больных, лечившихся по поводу внедрения магнитного инородного тела в хрусталик. Большинство из них (32 человека) поступило в день травмы или в первые дни после нее.

Из 18 больных, поступивших в поздние сроки, только у 6 не было признаков химического воздействия инородных тел на ткани глаза. У остальных 12, т. е. в $\frac{2}{3}$ случаев, были обнаружены выраженные явления сидероза. Все эти 12 больных до поступления в стационар не знали о наличии у них внутриглазного инородного тела. Они обратились к врачу по поводу ухудшения зрения. Только у двух из них в амбулаторных условиях был диагностирован сидероз. Все остальные 10 больных были направлены в стационар с диагнозом «катаракта»¹.

У 8 больных осколки локализовались в зоне эмбрионального ядра, у 8 — в зоне взрослого ядра, у 16 в передних и у 18 — в задних кортикальных слоях хрусталика. Размеры осколков (по данным рентгенографии) колебались в пределах от $4,0 \times 2,0$ до $0,5 \times 0,1$ мм.

Из 46 человек, у которых в первые дни после травмы помутнения хрусталика не было, у 12 человек развитие катаракты намечалось еще до поступления в стационар и

¹ Этот факт свидетельствует о необходимости рентгенографического исследования глаза во всех случаях развития катаракты у лиц моложе 50—55 лет. При отрицательном результате обзорной рентгенографии в таких случаях обязательно нужно производить бескостную рентгенографию.

у 5 больных помутнение хрусталика начало прогрессировать во время пребывания в стационаре.

У остальных 29 больных прозрачность хрусталика сохранялась и им всем было предложено извлечение осколка.

Трое больных от операции отказались, а у 26 было принято извлечение осколка в то время, когда еще прозрачность хрусталика полностью сохранялась или помутнение было видно только по ходу раневого канала и вокруг осколка.

После извлечения осколка у 20 человек хрусталик остался прозрачным, а у 6 больных он помутнел. Помутнел он и у 2 из тех трех больных, которые отказались от операции.

Из 20 человек с сохранившейся прозрачностью хрусталика 10 находятся под нашим наблюдением от 3 до 7 лет, 9 человек — от 7 до 13 лет и один — 17 лет.

Из 26 больных, у которых мы предпринимали удаление магнитного осколка из прозрачного хрусталика, у 25 операция производилась на уже полностью сформировавшемся хрусталике. Все это были взрослые люди. Поэтому естественно, что единственный случай извлечения такого осколка из прозрачного хрусталика у ребенка представлял для нас большой интерес. Мы могли ожидать иной, нежели у взрослых, реакции на операционную травму. И действительно, эта реакция была не совсем обычной.

Девочка 6 лет поступила в клинику через 2 дня после ранения правого глаза осколком, отскочившим из-под молотка. Ранение было получено во время производившегося отцом ремонта детской коляски.

При поступлении острота зрения на правый глаз была понижена до 0,2. Определялись умеренная светобоязнь, смешанная инъекция, гиперемия радужки. На 9 часах, отступя 2 мм от лимба, была видна склеившаяся проникающая рана роговицы длиной в 3 мм, к задней поверхности которой был приклеен зрачковый край радужки. Вследствие этого передняя камера была неравномерной. Зрачок был деформирован.

На границе между ядром и передними кортикальными слоями вблизи от экватора хрусталика было видно металлическое инородное тело. В области склеившейся раны капсулы хрусталика на 9 часах определялось ограниченное помутнение передних кортикальных слоев.

На рентгенограмме правого глаза получена тень инородного тела размером $2,0 \times 0,5$ мм.

После применения атропина зрачок равномерно расширился до предела, форма его стала правильной (рис. 41, а).

Ввиду того, что магнитная природа осколка не вызывала сомнений, во избежание сидероза было решено извлечь осколок из хру-

сталика, хотя прогрессирующее помутнение его по ходу раневого канала не оставляло большой надежды на сохранение прозрачности хрусталика.

Несмотря на то, что родители были предупреждены о возможности помутнения хрусталика после извлечения осколка, они дали согласие на операцию.

Операция была произведена на третий день после травмы. Постоянным магнитом осколок по раневому каналу был выведен из хрусталика в переднюю камеру, откуда был извлечен без истечения камерной влаги.

Попытки сузить зрачок сильными миотиками не увенчались успехом.

В течение 5 дней после операции помутнение хрусталика по ходу раневого канала постепенно усиливалось, а затем прогрессирование его прекратилось и ребенок был выписан на амбулаторное лечение. Девочке был назначен курс лечения каплями дионина. Насыщенность помутнения хрусталика уменьшилась и на протяжении 8 лет оно остается стационарным (см. рис. 41, б).

Острота зрения правого глаза — 1,0.

Как уже упоминалось выше, по наблюдениям многих авторов, извлечение магнитного осколка из хрусталика, в котором началось развитие помутнения, не предотвращает прогрессирование катаракты. Описанный случай представляет собой исключение из этого правила. Возможно, что здесь сыграл роль возраст больной, которой в период травмы и операции было всего 6 лет.

Насколько нам известно, в литературе не были описаны случаи извлечений из прозрачного хрусталика множественных магнитных осколков. Логически рассуждая, можно полагать, что если есть возражения против извлечения из прозрачного хрусталика единственного магнитного осколка, то против извлечения множественных осколков этих возражений должно быть еще больше. Однако случай, описанный нами в «Офтальмологическом журнале» (1972, 5, с. 237—330), свидетельствует о том, что можно извлечь и два магнитных осколка из хрусталика, не нарушая его прозрачности.

По нашим наблюдениям, консервативное лечение по поводу индрения в хрусталик магнитного осколка редко позволяет сохранить прозрачность линзы, не более чем в 5% случаев. Хирургическое лечение дает возможность сохранить прозрачность хрусталика по крайней мере в 77% случаев. В. И. Морозову удалось сохранить прозрачность у 52 из 64 больных, т. е. в 81% случаев.

В литературе принято называть локализацию всех инородных тел, располагающихся позади хрусталика, локализацией в «заднем отделе глаза». Однако И. Н. Шевелев (1968) выделяет еще так называемую «переднюю пограничную» локализацию инородных тел в зоне, распространяющейся на 4 мм кзади от лимба. Он указывает, что извлечение магнитных осколков из этой зоны затрудняется наличием здесь отростков цилиарного тела и волокон цинновой связки, в которых осколок может запутаться.

К этому нужно добавить, что тень от осколка величиной меньше 1 мм на фоне интенсивной тени, получающейся от вечной части цилиарного тела, при транссклеральном просвечивании часто не удается увидеть. Это тоже затрудняет диасклеральную операцию.

Поэтому предложение И. Н. Шевелева заслуживает поддержки. При «передней пограничной» локализации мобильных магнитных осколков размерами меньше 1 мм целесообразно начинать не с диасклеральной операции. Это, пожалуй, единственный случай, в котором показано извлечение осколка «передним путем», т. е. перевод осколка магнитом через расширенный зрачок в переднюю камеру, с последующим извлечением его оттуда по методике, описанной выше.

Все магнитные осколки, располагающиеся позади хрусталика в пределах от 4 до 18—20 мм от лимба, почти единодушно признаются показанными к извлечению через склеральный разрез. Разногласия касаются лишь сроков и методов удаления. Большинство офтальмохирургов высказывается за раннее извлечение таких осколков — сразу при поступлении больного в стационар (В. П. Филатов с соавт., 1932; Я. К. Варшавский, 1936; В. И. Алексеева с соавт., 1940; А. Г. Кроль, 1941; Б. Л. Поляк и М. Б. Чутко, 1946; Б. С. Бродский, 1963). Эта точка зрения обосновывается не только боязнью развития гнойной инфекции, но и стремлением избежать инкапсулирования осколка.

Но операционная травма переносится лучше, если она следует не сразу за ранением, а отделена от него более или менее продолжительным периодом. Основываясь на этом, некоторые авторы (Д. М. Натансон, 1934; И. А. Корневич, 1936; А. Б. Кацнельсон и Р. И. Смелянский, 1942; А. И. Покровский, 1943; Ю. И. Богданович, 1964) считают,

что лучше не спешить с магнитной операцией. Только если есть признаки гнойной инфекции или если необходима хирургическая обработка, они рекомендуют производить операцию сразу вслед за поступлением больного в стационар.

При решении вопроса о сроках извлечения мобильного магнитного осколка, по нашему мнению, нужно руководствоваться следующими соображениями:

1. Операцию извлечения инородного тела из глаза следует предпринимать только тогда, когда есть уверенность в ее успехе и в том, что она пройдет с минимальной травматизацией глаза.

2. Для обеспечения этой уверенности нужно точно определить местоположение инородного тела и степень его подвижности, иметь необходимый инструментарий и надежных помощников.

3. Современные антибиотики, сульфаниламидные препараты и другие антимикробные медикаментозные средства при правильном их использовании в абсолютном большинстве случаев обеспечивают профилактику внутриглазной инфекции при внедрении в глаз инородного тела.

4. Если подвижный магнитный осколок превращается в неподвижный в пределах досягаемости, т. е. не дальше 20 мм от плоскости лимба, то операция может быть успешной как в ранние, так и в поздние сроки. Если же он фиксируется дальше 20 мм от плоскости лимба, то только тогда, когда он остается мобильным, его можно извлечь из глаза; в том случае, когда он в результате фиксации (в капсуле или в экссудате) становится «стационарным», его можно считать практически недоступным для извлечения.

В связи с этим наличие мобильных магнитных осколков зади от экватора (или смещающихся дальше экватора) является показанием для срочной диасклеральной операции, тогда как при расположении их впереди от экватора (или при смещении не дальше экватора) операция в связи с учетом перечисленных обстоятельств может быть отложена на день или на несколько дней.

Во всех случаях, когда экстренная операция извлечения внутриглазного инородного тела признается нежелательной, пострадавшему необходимо обеспечить постельный режим и энергичное консервативное лечение. При наличии в глазу неподвижных осколков больной может занимать любое положение в постели, а при наличии подвижного осколка он должен лежать только на боку, соответ-

ствующему раненому глазу, и ни в коем случае не лежать на спине. Нельзя укладывать больного на спину и в тех случаях, когда подвижность осколка не исследована или сомнительна.

В случае внедрения осколка в зону, недоступную для удаления крагчайшим путем (дальше 18—20 мм от лимба), офтальмохирурги часто прибегают к извлечению его через склеральный разрез в области плоской части цилиарного тела, в самом удобном, нижненааружном квадранте (Б. Л. Поляк, 1957; А. И. Горбань и О. А. Джалиашвили, 1963). В тех случаях, когда таким путем осколок извлечь не удается, стремятся переместить его вперед другим способом. Предложения продвигать для этого наконечник магнита к осколку через супрахориоидальное пространство (Hertel, 1922) или между конъюнктивой и склерой не получили распространения. Гораздо менее травматичным считается так называемое «намагничивание» осколка (В. М. Остроумов, 1941; П. Е. Тихомиров, 1942; А. И. Покровский, 1943; А. И. Горбань и О. А. Джалиашвили, 1963, и др.) путем проведения многократных тракций осколка с помощью самого мощного магнита, наконечник которого приставляется к склере на 8—10 мм позади лимба. Фактически здесь, конечно, речь идет не о намагничивании. Попадая в магнитное поле, любой осколок намагничивается до предела мгновенно. В таких случаях осколок может стать подвижным потому, что в магнитном поле он всякий раз стремится развернуться своим длинником по ходу магнитных силовых линий. Это приводит к постепенному освобождению его от тех связей, которые обуславливают его неподвижность. Чем прочнее осколок вколочен, тем больше требуется времени для его высвобождения. О том, насколько важна здесь настойчивость врача, свидетельствует случай, описанный В. И. Морозовым (1964).

При внедрении осколка в диск зрительного нерва длительные попытки перевести его вперед с помощью магнита оказались тщетными. Даже при введении внутрь глаза «якоря» мощного внутриполосного электромагнита (через разрез на 18 мм кзади от лимба) осколок не сдвинулся с места. Однако последующие ежедневные сеансы (в течение 9 дней) включения мощного магнита с подведением его наконечника к поверхности глаза привели к смещению инородного тела. Оно было удалено через склеральный разрез в области плоской части цилиарного тела.

Успешное удаление инородного тела из зрительного нерва представляет исключительную редкость. При такой

локализации магнитного осколка, которая и сама по себе встречается довольно редко, глаза обычно погибают (В. А. Захаров, 1960; А. Ф. Савченко, 1965; М. А. Лядов и Т. П. Лисичкина, 1967).

Некоторые авторы (В. И. Морозов, 1964; П. С. Плитас, 1966; В. В. Волков, 1968) прибегают к введению внутрь глаза наконечников магнитов в тех случаях, когда без этого не удастся узлечь труднодоступный осколок. А не удастся это примерно в половине случаев (А. И. Горбань и




Рис. 42. Схемы наложения предварительных швов на склеру: а — схема наложения матрацного шва на линейный надрез; б — узлового шва на линейный надрез; в — узлового шва на Г-образный надрез; г — узловатых швов на П-образный надрез.

О. А. Джалиашвили, 1963) и даже чаще (Л. Н. Титова, 1968). П. С. Плитас (1966) сконструировал для этих случаев специальные «погружные» наконечники к мощному электромагниту, а В. В. Волков (1968) — наконечники к постоянному магниту.

Разумеется, что использование «погружных» наконечников возможно только под контролем офтальмоскопии или телерентгеноскопии. Весь смысл этого метода заключается в максимальном приближении наконечника к осколку. Это можно сделать только под визуальным контролем.

Однако введение наконечников внутрь глаза далеко не всегда приводит к успеху, тогда как глаз при этом травмируется во всех случаях очень сильно. Поэтому погружные наконечники можно применять только для извлечения «стационарных» магнитных осколков.

При диасклеральном удалении магнитных осколков обычно производят меридиональный разрез склеры после предварительного наложения матрацного шва (рис. 42, а).

В последнее время многие авторы для разреза склеры пользуются осколками бритвенных лезвий (М. М. Краснов, 1966; А. И. Курников, 1967; Л. Ф. Линник, 1967; М. В. Пархомовский, 1968).

В Институте им. Гельмгольца и в нашей клинике используется ультразвуковой нож (рис. 43). Преимуществом




Рис. 43. Ультразвуковой хирургический прибор.
а — ультразвуковой высокочастотный генератор; б — ультразвуковой нож.

этого ножа является меньшая кровоточивость производимого им разреза и формирование более нежного рубца, чем после применения обычных режущих инструментов (М. Б. Чутко с соавт., 1972).

При затягивании матрасного шва возможно заворачивание краев раны внутрь глаза. Поэтому лучше предварительный шов накладывать на края надреза склеры (см. рис. 42, б).

При извлечении крупных осколков, когда приходится производить Г-образный надрез, шов накладывается на угол надреза (см. рис. 42, в), а при П-образном — на два угла (см. рис. 42, г).

С целью профилактики травматического эндофтальмита при извлечении таких осколков, которые при внедрении в глаз или во время извлечения их из глаза проходят на большом протяжении через стекловидное тело, необходимо вводить в него антибиотики. Обычно для этого в небольшом объеме (0,1—0,2 мл) раствора вводят 8—10 тыс. ЕД пенициллина и 5 тыс. ЕД стрептомицина.

С целью профилактики отслойки сетчатки ряд авторов (Н. И. Медведев и М. М. Золотарева, 1940; М. Е. Розенблюм, 1941; Р. С. Копциовская, 1954; И. Ф. Копп, 1956; Л. П. Кузьмин, В. К. Степанов, 1969, и др.) считают необходимым производить коагуляцию склеры, чтобы вызвать слипчивое воспаление в области операционной раны. Вначале для этого применялась каутеризация краев склеральной раны. Начиная с 1937 г. (М. Е. Розенблюм, 1937) широкое распространение получила диатермокоагуляция склеры в окружности места намечаемого операционного разреза. Т. И. Ершевский (1947) предложил профилактическую коагуляцию склеры с помощью едкого калия. Все эти мероприятия не гарантируют от отслойки сетчатки. Она возникает и после такой профилактики примерно в 5% случаев (Б. Л. Поляк, 1953).

Некоторые авторы (Е. И. Закржевская, 1940; А. Н. Круглов, 1946; А. А. Аббасов, 1948; А. И. Горбань, 1969) не считают профилактику отслойки обязательной. Они полагают, что на месте операционной раны и без этого возникает слипчивое воспаление, которое обеспечивает спаяние сетчатки с сосудистой оболочкой и склерой. После операций диасклерального извлечения осколков без профилактической коагуляции склеры отслойка сетчатки развивается не более чем в 10% случаев (Б. Л. Поляк, 1953). Р. А. Гундорова (1972) считает, что отслойка сетчатки развивается одинаково часто как при проведении профилактической коагуляции, так и без нее.

А. Н. Медведев (1964) в экспериментальных исследованиях установил, что вне зависимости от того, проводится профилактическое прижигание или нет, сетчатка и сосудистая оболочка всегда впаиваются в рубец склеры. Однако связь сетчатки со склеральным рубцом без прижигания оказывается слабее, чем после прижигания склеры. Из всех видов прижигания А. Н. Медведев считает наиболее целесообразной непроникающую диатермокоагуляцию игольчатым или шариковым электродом.

Наряду с диатермокоагуляцией в клинике уже применяется профилактическая криопексия сетчатки (Т. И. Ерошевский, К. И. Селиверстова, 1970).

Опыты по использованию низкочастотных ультразвуковых аппликаций для получения хориоретинальных спаек (М. М. Краснов с соавт., 1972), а также клиническое применение этих аппликаций при отслойке сетчатки (Р. А. Гундорова с соавт., 1969) показывают ряд преимуществ этого метода перед диатермокоагуляцией. Возможно, что в дальнейшем ультразвуковые аппликации будут использоваться и с профилактической целью.

В последнее время при наличии достаточной прозрачности оптических сред некоторые авторы рекомендуют для профилактики отслойки сетчатки производить фотокоагуляцию с помощью аппарата Мейер-Швиккерата или с помощью лазера (Jambon, Gehin, 1961; В. В. Архангельский, 1966; Т. И. Ерошевский с соавт., 1969; М. Б. Чутко, 1969; Ullerich и Kammann, 1970, и др.).

Последняя модель отечественного рубинового лазера ОК-2 дает возможность получения через каждую секунду импульсов с мощностью излучения, регулируемой от 0 до 5,0 джоулей (Л. А. Линник, 1972). Наряду с импульсными в офтальмологии уже применяются лазеры, работающие в постоянном режиме. В качестве активного вещества в этих лазерах используются аргон, углекислый газ и гелий-неон.

Вопрос о продолжительности постельного режима после диасклеральной операции нуждается в уточнении. Б. С. Бродский (1963), высказывающийся за сокращение этих сроков, приводит мнения и других авторов. Часть этих авторов является сторонниками длительного постельного режима (7—10 дней), тогда как другие считают возможным ограничивать его 1—2 днями.

По-видимому, нужно считать обязательным назначение постельного режима на 10—12 дней после диасклеральных операций со вскрытием глаза позади зубчатой линии и на 5—7 дней — со вскрытием впереди от нее. Нужно помнить, что, помимо опасности развития отслойки сетчатки, сокращение постельного режима таит в себе опасность внутриглазных кровоизлияний, из которых наиболее тяжелые последствия дает гемофтальм.

Что касается консервативного лечения в послеоперационном периоде, то оно должно быть направлено на профи-

лактику внутриглазной инфекции и на рассасывание внутриглазных кровоизлияний и помутнений оптических сред.

Необходимость наложения бинокулярной повязки на время пребывания больного в постели признается всеми. Б. Л. Поляк (1957) рекомендует после снятия бинокулярной повязки в течение месяца назначать больным ношение дырчатых очков для ограничения движений глаз. Такие «очки» можно изготовить из картона¹.

При разработке метода транссклерального просвечивания мы провели наблюдения над больными, перенесшими операции диасклерального извлечения мобильных магнитных осколков без просвечивания и с просвечиванием. Эти наблюдения были проведены для того, чтобы оценить значение транссклерального просвечивания при извлечении мобильных магнитных осколков, локализующихся в «передней пограничной зоне» и в заднем отделе глаза.

Распределение больных по локализации инородного тела представлено в табл. 11.

Таблица 11

Распределение больных по локализации инородного тела

Локализация инородного тела	Количество больных	
	в абс. числах	в %
В цилиарном теле	4	2,8
В стекловидном теле	132	93,0
В стенке глаза	6	4,2
Всего:	142	100,0

В подавляющем большинстве случаев мобильные осколки офтальмоскопически не определялись. Из 142 больных они были видны при офтальмоскопии только у 36 человек, тогда как у 106 больных это исследование было неосуществимо из-за нарушения прозрачности оптических сред. Гифема, исключавшая возможность офтальмоскопического

¹ Схема изготовления дырчатых очков А. И. Горбана приведена в монографии Б. Л. Поляка «Военно-полевая офтальмология», М., 1957, с. 200.

исследования, наблюдалась у 13 больных, частичный гемофтальм — у 9, тотальный гемофтальм — у 9 и повреждение хрусталика с нарушением его прозрачности — у 75 больных.

Казалось бы, что термин «мобильные осколки» говорит о том, что при извлечении их из глаза вряд ли могут встретиться какие-либо затруднения. Если осколок способен к перемещению в магнитном поле, то перевести его магнитом к операционному разрезу склеры и вывести через этот разрез глаза можно, казалось бы, без всякого труда.

Однако это не совсем так. Из 142 наших больных с мобильными осколками у 4 (2,8%) первая попытка извлечения осколка оказалась неудачной. Во всех этих случаях причиной, которой можно объяснить неудачу, была недостаточная точность рентгенографической локализации, либо применение магнитных проб без просвечивания глаза.

И в том и в другом случае приставление наконечника магнита к склере в стороне от истинной проекции на нее осколка приводит к тому, что осколок фиксируется во внутренних оболочках, нередко в непосредственной близости от операционной раны, но на наконечник магнита не выходит.

Но даже тогда, когда осколок и при неправильном определении его локализации все же удается извлечь, то во время операции наносится значительно большая травма, чем при точном определении его местоположения.

Учет этих обстоятельств показывает исключительную важность точного определения проекции внутриглазного инородного тела на склеру даже в тех случаях, когда это инородное тело мобильно.

Использование рентгенографических данных во время извлечения мобильного магнитного осколка не дает, однако, уверенности в том, что наконечник магнита подводится к глазу правильно. Недаром опытные офтальмохирурги, прежде чем произвести разрез склеры, пытаются получить так называемую «черную точку» (И. Э. Барбель, 1949) на склере или симптом «прилипания» склеры к наконечнику магнита.

При проведении пробы «на прилипание» положительный результат ее бывает достаточно отчетливым только при размерах осколка, превышающих 1,5—2 мм. При небольших размерах осколка такой результат всегда сомнителен. За счет увлажнения наконечника магнита, прикасающегося к увлажненной поверхности склеры, нередко создается ложное впечатление «прилипания».

Что касается получения «черной точки», то она может и не появиться при размерах осколка меньше 1 мм.

Нельзя упускать из виду также и возможность смещения осколка после того, как наконечник магнита, с помощью которого осуществляется проба, отводится от глаза. Подобное смещение иллюстрирует пример из клинической практики.

Больной, 25 лет, поступил в стационар, спустя 4 ч после ранения левого глаза осколком, отскочившим из-под кувалды. На рентгенограмме левого глаза обнаружена тень инородного тела размерами 2×1 мм по меридиану 4 ч 30 мин, на расстоянии 13 мм от лимба.

Во время диасклеральной операции на обнаженной склере с помощью постоянного магнита получена «черная точка». После отведения магнита от глаза произведено транссклеральное просвечивание, но тень от инородного тела получена не на месте «черной точки», а на 2 мм в стороне от нее. Разрез склеры произведен не на месте «черной точки», а на месте тени, полученной при транссклеральном просвечивании. Оказавшееся в ране инородное тело извлечено постоянным магнитом без потери стекловидного тела.

Даже наилучшая из магнитных проб — проба Гейликмана — не так безопасна, как это принято считать. Об этом свидетельствует другой пример.

Больная, 35 лет, была доставлена в клинику, спустя 6 ч после травмы, полученной осколком, отскочившим от пресс-формы.

В клинике у больной обнаружено прободное ранение склеры с наличием офтальмоскопически видимого инородного тела, располагавшегося в стенке левого глаза.

При определении местоположения осколка по рентгенограммам установлено отстояние его на 14,4 мм от лимба по меридиану 7 ч 30 мин.

Во время пробы Гейликмана, оказавшейся положительной, окружавшее осколок кровоизлияние резко увеличилось и полностью закрыло инородное тело.

При диасклеральной операции после обнажения склеры было произведено транссклеральное просвечивание глаза лампочкой на гибком стержне.

По тому же меридиану, который был установлен на рентгенограмме, но на 3,5 мм дальше кзади от рентгенографической проекции осколка, от него получена тень на склере. По этой тени произведен надрез склеры, а после включения освещения операционной этот разрез углублен до сосудистой оболочки.

При подведении к операционной ране наконечника постоянного магнита вышел осколок, окруженный сгустком крови.

Из 142 наших больных с мобильными магнитными осколками предоперационная уточняющая локализация инородного тела путем транссклерального просвечивания глаза была произведена у 60.

Так как из 142 больных 72 человека находились у нас на излечении еще до того, как был разработан способ транссклерального просвечивания глаза, то естественно, что у этих 72 больных он не мог быть применен.

Не мог быть использован этот способ и у тех 10 больных, у которых осколок располагался дальше 20—22 мм от лимба.

У 6 человек при транссклеральном просвечивании из-за инфильтрации склеры или недостаточно умелого использования метода не удалось получить тень инородного тела.

Таким образом, из числа 60 больных, которым можно было произвести транссклеральное просвечивание, эта методика дала возможность непосредственно перед операцией установить проекцию инородного тела на склере у 54, т. е. у 90,0% больных.

У всех 54 больных, у которых при транссклеральном просвечивании глаза лампочкой на гибком стержне была получена на склере тень инородного тела, извлечение осколка прошло без осложнений. При этом только у 2 больных в операционную рану склеры вставлялось стекловидное тело. Во всех остальных 52 случаях осколок прошел через сосудистую оболочку, не вызвав ни кровотечения, ни выпадения стекловидного тела.

У всех этих 54 больных осколок был извлечен с первой попытки, сразу при приставлении к ране наконечника ручного постоянного магнита. Необходимости в применении мощного электромагнита ни в одном случае не было.

Из 88 больных, у которых диасклеральное просвечивание не применялось (или не могло быть применено), при приставлении к операционной ране склеры наконечника постоянного магнита осколок был сразу извлечен только у 40 человек. У 44 — его удалось извлечь только после многократного подведения к ране магнита, после введения наконечника внутрь глаза или после применения мощного стационарного глазного магнита, а у 4 больных, несмотря на все эти усилия, операция закончилась безуспешно и осколок был извлечен только спустя несколько дней.

Типичный пример подобной неудачной попытки может иллюстрировать выписка из истории болезни.

Больной 37 лет поступил в стационар в порядке скорой помощи по поводу прободного ранения левого глаза с наличием внутриглаз-

ного инородного тела. Из приемного отделения больной после рентгенографии сразу был доставлен в операционную.

Дежурным врачом перед диасклеральной операцией произведена магнитная проба на обнаженной склере. Получена болевая реакция и «черная точка». Передняя камера заполнилась кровью.

По «черной точке» произведен разрез склеры, однако через этот разрез осколок не вышел на кончик магнита. Последовательное введение в рану кончиков постоянного ручного магнита, затем ручного электромагнита, якоря внутриполюсного магнита было также безуспешным.

В связи с начавшимся истечением стекловидного тела операция была прекращена.

Через 25 дней во время диасклеральной операции с помощью просвечивания лампочкой на гибком стержне получена тень инородного тела (на 3 мм в стороне от места разреза склеры, произведенного во время первой операции). По тени произведен новый разрез склеры, и в операционной ране стало видно инородное тело, которое было удалено ручным магнитом без соприкосновения его кончика с краями раны.

Только у 52 из 88 больных операция прошла без осложнения; у 36 больных она сопровождалась потерей стекловидного тела или внутриглазными кровоизлияниями.

Удаление «стационарных магнитных» и немагнитных инородных тел

Отсутствие средств, с помощью которых немагнитные осколки можно было бы извлекать из глаза наподобие магнитных, резко ограничивает возможности их удаления. Необходимость введения в глаз захватывающего инструмента обуславливает несравненно большую травматичность этих вмешательств по сравнению с магнитными операциями.

С другой стороны, некоторые немагнитные осколки переносятся тканями глаза лучше, чем магнитные. Поэтому показания к извлечению немагнитных осколков устанавливаются в значительно более узких рамках, чем к удалению магнитных. По подсчетам И. Ф. Кошца, в СССР за два десятилетия, до 1961 г., было опубликовано всего около 125 наблюдений по удалению немагнитных внутриглазных инородных тел. А в более ранний период даже отдельные случаи удачного извлечения таких инородных тел описывались как раритет.

И в настоящее время, даже если немагнитный осколок находится в переднем отделе глаза и захват, а также выведение его можно осуществить под контролем зрения, эта

операция сопряжена с большими трудностями. Если же такой осколок располагается в заднем отделе глаза, да еще не виден при офтальмоскопии, то трудность его извлечения неизмеримо возрастает.

Удаление из передней камеры

Если осколок, внедрившись в роговицу, одним концом выстоит в переднюю камеру, то сомнений в необходимости его удаления не возникает. В том случае, когда конец осколка не выступает на передней поверхности роговицы, для его извлечения приходится предпринимать весьма травматичную операцию со вскрытием глазного яблока и подведением под заднюю поверхность роговицы катарактальной ложки (Arlt, 1875), копьевидного ножа или шпателя (П. Е. Тихомиров, 1943). Szabo (1961) удаляет такие осколки путем отсасывания камерной влаги через рану роговицы с помощью щипетки, соединенной резиновой трубкой со 150-граммовым шприцем.

В последнее время появились предложения (Legrand с соавт., 1966; З. М. Скрипниченко, 1969) удалять неметаллические инородные тела при такой локализации со стороны задней поверхности роговицы. Для этого передняя камера вскрывается так же, как при экстракции катаракты.

Если немагнитный осколок локализуется в передней камере и не связан с роговицей, то показания к операции зависят от его природы, величины и местоположения в камере. Мелкие крупинки пороха, стекла, камня и других химически инертных материалов, внедрившиеся в радужку и не вызывающие раздражения глаза, считаются не показанными к извлечению (Arip, 1930; М. Б. Чутко, 1954; Б. Л. Поляк, 1957).

«Стационарные» магнитные осколки и осколки немагнитных металлов обычно вызывают иридоциклит и их приходится удалять. То же относится к обломкам дерева и других растений. Чаще всего извлечение таких инородных тел производится с помощью ложечкового пинцета через лимбальный разрез роговицы. При невозможности выделить инородное тело из ткани радужки оно удаляется путем иридэктомии.

Инородные тела, попавшие в угол передней камеры, вне зависимости от их природы, почти всегда за счет механи-

ческого воздействия вызывают в глазу тяжелые изменения. Все эти инородные тела показаны к извлечению. Однако удаление таких осколков сопряжено с большими трудностями, которые обусловлены неудобством подхода к камерному углу. Старые способы вскрытия передней камеры (Демара, Кнаппа, Чермака) теперь уже применяются очень редко и в современных руководствах даже не описываются (Б. Л. Поляк, 1957). В последнее время камеру вскрывают либо наружным разрезом (Eischnig, 1922), либо дугообразным разрезом роговицы над осколком (Naab, 1922), или путем трепанации роговицы (П. Ф. Архангельский, 1944). Инородное тело может быть удалено и так, как это делал Б. В. Протопопов (1954), который выталкивал осколок из камерного угла через наружный разрез с помощью шпателя. Этот шпатель вводился в камеру через другой, лимбальный разрез роговицы, произведенный с противоположной стороны от первого разреза. Известно оригинальное предложение подхода к камерному углу путем расслоения склеры (И. Х. Полтинников, 1960), McCaslin (1963), Thorge (1966), Б. Л. Поляк, О. А. Джалишвили и некоторые другие авторы предлагают удалять немагнитные осколки из угла передней камеры под контролем операционного гониоскопа.

Ряд авторов считает наиболее удобным подход к камерному углу через дугообразный разрез Гааба (А. А. Айдаралиев, 1945; Б. Л. Поляк, 1957; М. Б. Чутко, 1950, 1964). Другие предпочитают вскрывать переднюю камеру путем трепанации (Г. В. Легеза, 1958; Н. А. Пучковская, 1968) или разрезом снаружи (И. Ф. Копп, 1961). Некоторые авторы (М. Б. Чутко, 1950—1964; Н. А. Пучковская, 1963) отмечают, что основным недостатком вскрытия передней камеры *ab externo* является опасность смещения осколка во время разреза. Они указывают, что при подходе к углу камеры другими способами инородное тело сразу после истечения камерной влаги закрывается радужкой. Наиболее удобным подходом к осколку в камерном углу Н. А. Пучковская считает корнеосклеральную трепанацию. Однако и этот способ, по ее мнению, пригоден только в тех случаях, когда осколок фиксирован.

Для удаления подвижных осколков, а также тех, которые из-за малых размеров видны только при гониоскопии (рис. 44) или на бескостной рентгенограмме и визуальный контроль за их извлечением невозможен, ни один из суще-

ствующих методов не подходит. Для подобных случаев мы разработали новый способ¹.

Сущность нашего метода состоит в том, что при расслоении роговицы на две пластинки из надреза, проведен-



Рис. 44. Гониоскопическая картина невидимых при обычном клиническом исследовании инородных тел.

a — осколок стекла; *b* — осколок металла.

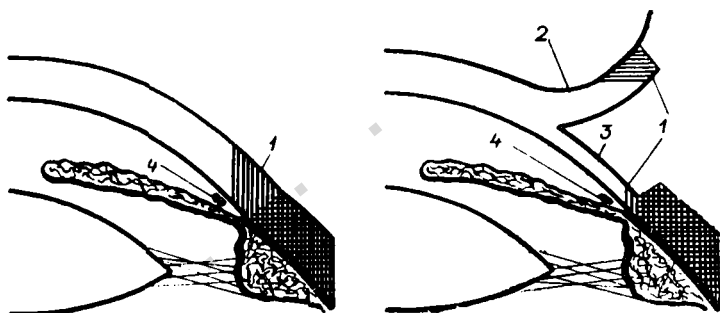


Рис. 45. Схема, поясняющая сущность метода извлечения невидимых немагнитных осколков из угла передней камеры.

1 — непрозрачная часть лимба; *2* — передняя пластинка; *3* — задняя пластинка роговицы, получающиеся при ее расслоении; *4* — инородное тело.

ного по границе склеры с непрозрачной частью лимба (рис. 45, *1*), последняя включается в состав передней пластинки (см. рис. 45, *2*), приподняв которую можно обнажить заднюю пластинку (см. рис. 45, *3*), состоящую почти

¹ Авторское свидетельство № 260817 (1968 г.).

на всем протяжении из прозрачной ткани. Прозрачность задней пластинки роговицы позволяет увидеть через эту пластинку детали камерного угла, в том числе и расположенное в нем инородное тело (см. рис. 45, 4). Это дает возможность под визуальным контролем вскрыть переднюю камеру точно напротив инородного тела даже в том случае, если оно после гониоскопии изменило свое местоположение.

Схематически сущность метода отражена на рис. 46.

Операция производится следующим образом. После обычной подготовки операционного поля, акинезии век, ретробульбарной и капельной анестезии в области расположения инородного тела (установленной на основании рентгенографии и гониоскопии) концентрично к лимбу, отступя от него на 5—6 мм под визуальным контролем через операционный микроскоп или с использованием бинокулярной лупы производят разрез конъюнктивы длиной 15—20 мм и отсепааровывают ее до границы склеры с непрозрачной частью лимба.

На этой границе (1, рис. 46, а) ножом Грефе (3) или бритвенным лезвием производят надрез (4) стенки глаза на глубину 0,5—0,7 мм, длиной в $\frac{1}{4}$ окружности роговицы. В середине надреза накладывают предварительный корнесклеральный шов: первый вкол — в роговицу у лимба, выкол — в надрез; второй вкол из надреза в склеру, выкол — на расстоянии 0,5—1,0 мм от вкола. Затем нить проводят через конъюнктивальный лоскут на наружную поверхность конъюнктивы у лимба рядом с первым вколом. Из надреза (4) круглым ножом (5, рис. 46, б) роговицу расслаивают на переднюю и заднюю пластинки на расстояние 3—4 мм от лимба. Пинцетом (7) за конъюнктивальный лоскут (2), связанный с непрозрачной полоской лимба (8, рис. 46, в), оттягивают кверху переднюю пластинку роговицы и обнажают заднюю пластинку, прозрачность которой обеспечивает осмотр камерного угла с находящимся в нем инородным телом (9).

Из точки (10), расположенной на 1—2 мм к центру от инородного тела, производят два сквозных расходящихся разреза задней пластинки роговицы (11 и 12) до трабекулярного остова (13) угла передней камеры.

Образованный треугольный лоскут (14, рис. 46, г) задней пластинки роговицы оттягивают крючком (15). При истечении камерной влаги и вставлении в рану ра-

дужки (16) инородное тело (9) обычно выходит из глаза. Если же оно не выталкивается радужкой, то его без труда удаляют шпателем.

После извлечения инородного тела радужку шпателем оттесняют в переднюю камеру, лоскут задней пластинки

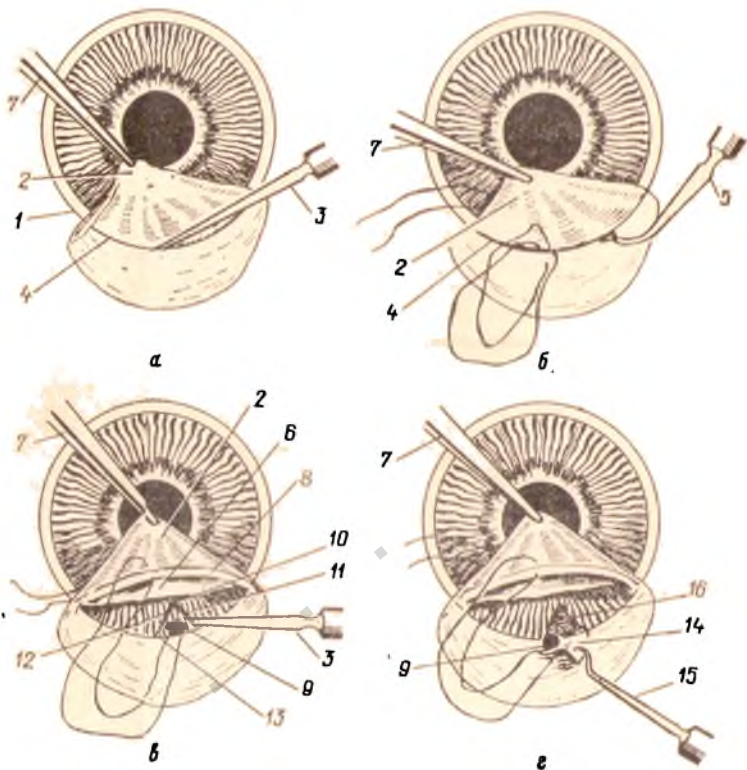


Рис. 46. Схема извлечения невидимого немагнитного осколка из угла передней камеры по способу Лебехова.
Объяснения в тексте.

роговицы укладывают на место и прикрывают передней роговичной пластинкой. Завязывают предварительный корнео-склеральный шов. Зашивают рану конъюнктивы. В конъюнктивальный мешок закапывают раствор сильнодействующего миотика. На следующий день после операции начинают применение мидриатиков.

Описанный метод операции может быть использован и для удаления видимых инородных тел из камерного угла.

Модификацию этого метода можно применять также для удаления немагнитного инородного тела из цилиарного пояса радужной оболочки при наличии катаракты или афакии. В этом случае перед операцией расширяют зрачок адреналином или мезатоном. После расслоения роговицы на две пластинки через точечный прокол задней пластинки выпускают камерную влагу. После того как инородное тело вместе с радужкой приходят в соприкосновение с задней роговичной пластинкой, производят разрез последней точно напротив инородного тела и удаляют его через этот разрез.

При необходимости одновременного выпускания хрусталиковых масс разрез задней пластинки роговицы делают более широким и после удаления инородного тела через этот же разрез выводят хрусталиковые массы.

Удаление из задней камеры

Из задней камеры «стационарный» магнитный либо немагнитный осколок извлечь можно только после иридэктомии. Во избежание кровотечения, которое во время операции может помешать визуальному наблюдению за удалением осколка, в переднюю камеру рекомендуют вводить 1—2 капли раствора адреналина (1 : 1000) с кокаином (3% раствор) (Б. Л. Поляк, 1957). Осколки, спаянные с задней поверхностью радужки, удаляются вместе с соответствующим участком последней, а остающиеся после иридэктомии — пинцетом. Удаление мелких осколков из задней камеры производят с помощью операционного микроскопа.

Удаление из хрусталика

Немагнитный осколок, внедрившийся в хрусталик, может длительно находиться там, не вызывая заметной реакции глаза. Если же развивается катаракта или появляются признаки металлоза, то осколок обычно удаляют путем интракапсулярного извлечения линзы.

Нужно сказать, однако, что в литературе уже имеются сведения об извлечении из хрусталика и немагнитных инородных тел с помощью криоэкстрактора, правда, только в экспериментах на крысах, собаках и трупных человеческих глазах (Найк с соавт., 1970). О применении криоэкстрактора сообщает и А. М. Южаков (1973).

Удаление из заднего отдела глаза

Удаление «стационарных» магнитных и немагнитных осколков из заднего отдела глаза представляет собой одну из самых трудных задач офтальмохирургии.

В отличие от магнитного немагнитное инородное тело при диасклеральной операции не может быть извлечено без визуального контроля. Прежде чем удалить немагнитный осколок, его обязательно надо увидеть.

Как отмечает И. Э. Барбель (1950), даже при удалении магнитного инородного тела ошибка в определении меридиана его залегания на 1 ч или в определении отстояния от лимба — на 2 мм при пристеночном расположении осколка обычно обуславливает безуспешность операции. При удалении же немагнитного осколка (особенно — мелкого пристеночного), как мы неоднократно убеждались во время операций, достаточно произвести разрез склеры на 0,2—0,5 мм в стороне от него, чтобы не увидеть, а следовательно, и не удалить его.

Анализируя причины длительного пребывания в глазу инородных тел у 956 больных, Р. А. Гундорова (1967) установила, что у 24,4% из них инородные тела были оставлены в глазу из-за того, что они ошибочно рассматривались как внеглазные. У 28,4% больных осколки остались в глазу после безуспешной попытки их извлечения. Это означает, что более, чем в половине случаев, длительное пребывание осколков в глазу было обусловлено погрешностями методов, с помощью которых определялось их местоположение.

До последнего времени среди методов локализации, кроме телерентгеноскопии, не было такого, который позволял бы наблюдать смещение осколка при подготовке и в ходе операции. Все эти методы рассчитаны на определение локализации осколка перед операцией, нередко задолго до нее. Но при таком определении, каким бы скрупулезным оно ни было, произвести разрез склеры точно на месте залегания осколка можно только в том случае, когда осколок фиксирован. А фиксированные осколки составляют не более 70—75% от всех внутриглазных инородных тел (А. И. Горбань, 1966). Таким образом, к тем погрешностям, которые могут быть обусловлены ошибками в определении локализации, по крайней мере в одной четвертой части случаев прибавляется возможность погрешности за счет подвижности осколка.

Все это создает неуверенность в том, что после разреза склеры удастся увидеть и удалить инородное тело. Именно это в основном и ограничивает возможность диасклерального извлечения немагнитных инородных тел из заднего отдела глаза. Для расширения этих возможностей важно, чтобы новые методы не только позволяли бы более точно устанавливать местоположение инородных тел, но и давали бы возможность делать это не перед операцией, а в ходе ее, непосредственно перед разрезом склеры.

Один из крупнейших отечественных офтальмологов М. И. Авербах писал в 1945 г.: «... ввиду того, что многие амагнитные инородные тела все же недурно переносятся глазом в течение долгого времени, при амагнитных телах нужно прибегать к операции тогда, когда глаз раздражается и ему угрожает гибель в результате воспаления. Если же глаз спокоен, то лучше до поры до времени его не трогать, особенно при инородных телах, залегающих в заднем отрезке глаза»¹.

Так же осторожно устанавливали показания к диасклеральному извлечению амагнитных осколков М. Л. Краснов (1944) и М. Е. Розенблюм (1944). Несколько расширил эти показания П. С. Плитас (1944), а И. Ф. Копп (1948) определил их уже довольно конкретно. В одной из своих последних работ (1961) И. Ф. Копп привел уникальный материал по удалению немагнитных осколков — 194 наблюдения, из которых в 102 случаях осколки были удалены из заднего отдела глаза.

В этой работе он подробно остановился на показаниях к диасклеральному извлечению немагнитных инородных тел. Непоказанными к извлечению он считал только: 1) множественные очень мелкие осколки; 2) осколок, располагающийся дальше 18 мм от лимба и глубже 5 мм от поверхности склеры; 3) свободно плавающий в стекловидном теле мелкий осколок; 4) инкапсулированный осколок в зрачке, но спокойном глазу; 5) осколок в слепом глазу с развившимся паноптальмитом, эндофтальмитом или иридоциклитом.

Во всех остальных случаях он рекомендовал незамедлительное удаление осколков.

¹ А в е р б а х М. И. Повреждения глаз и окружающих их частей. М., 1945, с. 64.

Абсолютное большинство немагнитных осколков, достигающих заднего отдела глаза, являются металлическими. Определение показаний к удалению таких осколков нередко занимает длительный период. При удалении их нужно иметь в виду возможность разжижения стекловидного тела (В. И. Морозов, 1964; Р. А. Гундорова, 1968; А. И. Гмыря и А. А. Чернова, 1968).

Предложение Г. Г. Логинова (1958) с целью профилактики выпадения стекловидного тела замораживать его в ране снегом угольной кислоты не нашло последователей.




Рис. 47. Цанговый пинцет А. И. Горбана.
В кружке кончик пинцета с вынущенными цангами.

Обычно выпадение стекловидного тела стараются ограничить путем наложения провизорных склеральных швов (Lindner, 1940), осторожного вскрытия склеры и быстрого проведения операции. Для наложения швов позади экватора предложена специальная игла типа иглы Ома (Р. А. Гундорова, 1968). Извлечение пристеночно расположенных немагнитных осколков производится анатомическими или ложечковыми пинцетами, иногда шпателем, иглой для удаления инородных тел и другими инструментами.

Для удаления из стекловидного тела офтальмоскопически видимых осколков, помимо анатомического пинцета, применяются цанговые пинцеты и петли (Stallard, 1950; В. Н. Дикун, 1957; А. И. Горбань, 1958; А. В. Панов, 1968) (рис. 47). Проверка в эксперименте (В. С. Красовидов и И. С. Шимхович, 1966) показала непригодность для этих целей петлевых захватов. Из цанговых пинцетов наиболее

подходящими оказались пинцеты В. Н. Дикуна (В. В. Волков, 1960) и А. И. Горбая (И. С. Шимхович и В. С. Красновидов, 1959). Захват осколка, плавающего в стекловидном теле, затрудняется за счет оптического обмана и ускользания осколка (П. С. Плитас, 1944; П. Банков, 1971). Известно предложение Ома (Olm, 1920) отсасывать в таких случаях осколок через канюлю, соединенную резиновой трубкой со шприцем. Аналогичным приемом пользовались и другие авторы (Neubauer, 1962; Wolter, 1967).




Рис. 48. Лобный бинокулярный офтальмоскоп (модель А. И. Горбая).

Для контроля за ходом извлечения офтальмоскопически видимых осколков может быть использован лобный монокулярный осветитель¹. Для этих целей по предложению А. И. Горбая (1972) осветитель снимается с оголовника и крепится на козырьковой бинокулярной лупе. Еще удобнее пользоваться бинокулярным лобным офтальмоскопом типа прибора Скепенса (Schepens) (рис. 48).

Удаление офтальмоскопически невидимых осколков из стекловидного тела представляет собой крайне неблагоприятную задачу. Применение предложенных для этих целей

¹ Осветитель (изделие № 315) выпускается серийно Ленинградским производственным объединением «Красногвардеец».

эндоскопов (Leydhecker, 1940; Thorge, 1945; И. Х. Полтинников, 1956; А. В. Пацов, 1968) не вышло за рамки эксперимента.

Для удаления немагнитных осколков из центральных отделов стекловидного тела Л. Х. Шоттер (1960) предложил использовать диасклеральную лупу¹. Этот прибор имеет форму усеченного конуса, на широком основании которого смонтирована сменная лупа двух-, трехкратного увеличения. Узкий конец прибора вставляется в операционную рану. Для извлечения осколка применяется трубчатый пинцет. Он отличается от обычных цапговых пинцетов тем, что захват осколка осуществляется смещением трубки, сжимающей при этом цапговые захваты.

Этот пинцет может быть использован и без лупы, с аппланатором Шоттера (Л. Х. Шоттер, А. В. Пацов, 1972).

В 1966 г. Neubaueг описал предложенный им аспирационный офтальмоскоп. Этот прибор, в котором используется стекловолокнистый светопровод, создает высокую освещенность внутри глаза. Neubaueг считает его пригодным для удаления немагнитных осколков из стекловидного тела как при прозрачных, так и при непрозрачных оптических средах глаза.

Б. В. Протопопову (1943) в 4 случаях из 6 удалось извлечь немагнитный осколок из стекловидного тела с помощью сконструированного им «сигнального» пинцета. Испытания этого пинцета в эксперименте другими авторами (И. С. Шимхович, В. С. Красновидов, 1960) дали отрицательные результаты. Однако и в последние годы встречаются описания успешного извлечения немагнитных осколков с помощью подобных пинцетов (Oosterhuis, 1971, и др.).

Большой интерес представляют сообщения о возможности применения так называемых «импульсных магнитов», способных приводить в движение немагнитные металлические осколки (Thiel, 1947; Рейхерт, 1964). Однако до сих пор никто еще не применяет их в клинической практике.

Для извлечения офтальмоскопически видимых внутриглазных немагнитных осколков из стекловидного тела в нашей клинике используется присасывающий пинцет (рис. 49), сконструированный П. И. Лебеховым, Г. Д. Зум-

¹ Авторское свидетельство № 131116.

булидзе, И. П. Степаповым и А. А. Танклевским. Основным преимуществом этого пинцета перед всеми ранее применявшимися для той же цели инструментами заключается в том, что при подведении захватывающего устройства к



Рис. 49. Присасывающий пинцет для удаления мелких плавающих немагнитных осколков из стекловидного тела.

осколку, взвешенному на волокнах стекловидного тела, осколок не отодвигается от конца прибора, а, напротив, приближается к нему за счет присасывающего действия прибора.

Под нашим наблюдением находилось 63 человека с наличием у них немагнитного и 68 больных — с наличием «стационарного» магнитного инородного тела в заднем отделе глаза.

Распределение этих больных по локализации осколка представлено в табл. 12.

Таблица 12

Распределение больных по локализации

Локализация осколка	Со «стационарным» магнитным осколком		С немагнитным осколком		Всего	
	в абс. числах	в %	в абс. числах	в %	в абс. числах	в %
В цилиарном теле	14	20,6	6	9,0	20	15,2
В стекловидном теле	20	29,4	40	64,0	60	45,8
В стенке глаза	34	50,0	17	27,0	51	39,0
Итого . . .	68	100,0	63	100,0	131	100,0

Из 68 больных со «стационарными» магнитными осколками последние оказались непоказанными к извлечению у

35 человек, а из 63 больных с немагнитными инородными телами — у 27 человек.

Большинство из этих 62 больных с осколками, не показанными к извлечению, находилось на излечении еще до того, как был разработан способ предоперационной уточняющей локализации инородных тел с помощью транссклерального просвечивания. В то время показания к диасклеральному извлечению немагнитных и «стационарных» магнитных осколков устанавливалось у нас значительно уже, чем после 1965 г., когда мы начали применять транссклеральное просвечивание.

Операция была произведена у 33 больных со «стационарными» магнитными и у 36 больных с немагнитными инородными телами.

Из этих 69 больных у 42 человек операция была проведена с применением транссклерального просвечивания глаза, а у остальных 27 больных — без просвечивания.

В значительной части случаев операция с помощью транссклерального просвечивания глаза производилась после однократной или многократных безуспешных попыток диасклерального извлечения осколка. Из 42 больных только у 30 человек перед извлечением осколка с применением просвечивания раньше не было попыток извлечь осколок. У 8 человек такая попытка предпринималась однократно, а у 4 человек — неоднократно.

С помощью транссклерального просвечивания глаза удалось извлечь осколок у 36 из 42 больных, что составляет 85,7%.

Важно, что при извлечении немагнитного или «стационарного» магнитного осколка, расположенного в сосудистой оболочке и в сетчатке, транссклеральное просвечивание давало возможность произвести разрез склеры точно над осколком. В связи с этим отпадала необходимость во введении внутрь глаза инструментов и при удалении осколка ими не наносилось повреждения сосудистой оболочки и сетчатки.

Из 27 больных, у которых извлечение немагнитных и «стационарных» магнитных осколков предпринималось без транссклерального просвечивания, операция закончилась успешно только у 15 больных, т. е. в 55,5% случаев.

Лечение металлоза глаза

В отечественной литературе наиболее обстоятельные работы, посвященные консервативному лечению металлоза, опубликованы Г. Р. Дамбите (1959—1967) и В. И. Алексеевой (1962, 1965). За последнее время в зарубежной литературе появились сообщения о применении для такого лечения триплекса кальция (Дунтце, 1959), виннокислого натрия (Бауман, 1959); 2,3-дитиопропанола (Сегаль с соавт., 1960); адепозинтрифосфата и этилендиаминтетраацетата (Макнучи и Оманада, 1961)¹. Интересные эксперименты провели Kgwawicz и его соавторы (1966). Эти эксперименты показали, что после инъекции в стекловидное тело сероводорода поверхность ранее введенного туда осколка меди покрывается слоем сульфида. В результате этого резко уменьшается содержание ионов меди в стекловидном теле. Если после введения осколка оно превышает нормальное содержание меди в стекловидном теле в 6—7 раз, то после инъекции сероводорода приближается к норме, не превышая ее даже в 2 раза.

Г. Р. Дамбите применяла тиосульфит натрия (1959), тиосульфит натрия (1960) и унитиол (1962, 1965). Наиболее эффективным из этих препаратов оказался унитиол. Благоприятный отзыв о нем дает и Р. А. Гундорова (1967). Valvo, Del Dusa (1965) в одном случае, а Raufique с соавт. (1966) в 6 случаях сидероза с успехом использовали десферал, однако в сообщении Luongo (1968) об этом препарате дается сдержанный отзыв.

В. И. Алексеева придает большое значение ионизации с обратным знаком. Она считает, что при мелких медьсодержащих внутриглазных осколках явления халькоза могут быть устранены за счет выведения из глаза ионов меди с помощью ионофореза. Экспериментальные исследования В. Г. Шляева (1966) не подтвердили оптимистического взгляда В. И. Алексеевой на ионофорез с обратным знаком. В этих исследованиях была доказана невозможность лечебной электроэлиминации меди. То же самое в отношении железа было доказано Л. Е. Черикчи (1965).

Все средства лечения металлоза в лучшем случае несколько задерживают развитие патологического процесса, а обычно же эффективность их остается сомнительной.

¹ Цит. по Г. Р. Дамбите (1965).

Как правило, консервативное лечение халькоза оказывается несколько более успешным, чем лечение сидероза. Однако изменения, обусловленные действием медных внутриглазных осколков (в отличие от сидероза), могут быть обратимыми. Поэтому всегда возможно сомнение в том, что улучшение наступает от лечения, а не спонтанно.

Таким образом, пока полагаться на возможность успеха консервативного лечения сидероза и халькоза глаза нет достаточных оснований. Практически нужно считать, что при внедрении в глаз химически активных инородных тел единственным эффективным методом лечения остается извлечение их из глаза.

Правда, сообщения Р. А. Гундоровой и А. А. Малаева (1973) показывают, что создание вокруг осколка прочной капсулы за счет фотокоагуляции сетчатки может предотвратить развитие металлоза. Однако таким путем нельзя обезвредить осколки, взвешенные в стекловидном теле.

ИСХОДЫ ПРОБОДНЫХ РАНЕНИЙ, ОСЛОЖНЕННЫХ ВНЕДРЕНИЕМ ВНУТРЬ ГЛАЗА ИНОРОДНЫХ ТЕЛ

Исходы диасклеральных магнитных операций зависят от множества факторов, которые не всегда возможно полностью учесть. Данные литературы по этому вопросу довольно разноречивы.

Само понятие «удачное» извлечение весьма относительно. Извлечь осколок — это еще не означает спасти глаз. Schlei (1940) наблюдал 66 больных в течение 1—8 лет после диасклеральных магнитных операций. У 26 из них (39%) развилась атрофия глаза, а еще у 10 сохранилась только проекция света. Таким образом, более половины «удачных» операций закончилось практической слепотой. Аналогичные данные приводят и другие авторы (Н. И. Медведев, 1947, и др.).

Для исхода, конечно, большое значение имеет состояние глаза перед операцией. Если осколок уже при своем внедрении вызвал гибель сетчатки, то, естественно, никакое вмешательство не приведет к восстановлению ее функций.

Имеет значение и форма осколков. Б. Л. Поляк неоднократно подчеркивал, что осколки боевых снарядов, отличающиеся от осколков мирного времени своей неправиль-

ной, крючковатой формой, дают более тяжелые ранения, чем осколки мирного времени. Об этом же свидетельствуют и данные Н. И. Медведева (1947): прободные ранения, осложненные внедрением внутрь глаза инородных тел, в военное время заканчиваются энуклеацией в 30% случаев против 21,3% случаев в мирное время.

Несомненно также, что исходные данные неодинаковы при свежем ранении и при длительном пребывании осколка в глазу. Функции глаза могут быть в значительной мере утрачены за счет химического действия осколка и относить их только за счет диасклеральной операции было бы неправильным.

Очевидно, что при анализе исходов диасклеральных магнитных операций необходимо учитывать хотя бы наиболее важные факторы: величину и форму осколка, его местоположение, подвижность и длительность пребывания в глазу, не говоря уже о таком важном обстоятельстве, как инфицированность инородного тела, о которой речь пойдет ниже, в следующей главе.

По мере совершенствования техники извлечения немагнитных осколков увеличивается число удачных операций и улучшаются их исходы. Однако как прежде, так и теперь, процент успешности операций зависит, в первую очередь, от того, насколько широко устанавливаются показания к ним. Чем шире показания, тем выше процент неудач. Успешность извлечения пристеночно расположенных осколков намного выше, чем находящихся в стекловидном теле. Особенно часто заканчивается неудачно попытка извлечения из стекловидного тела свинцовых дробинок (Ю. Е. Горячев, 1964). При удалении осколков, находящихся в стекловидном теле, у В. И. Морозова и Э. К. Абрамовой (1965) только в половине случаев операции закончились успешно. Примерно такие же результаты получаются и у других авторов (М. Е. Розенблюм, 1944; Р. А. Гаркави и Л. Я. Ицксон, 1958; Ю. Е. Горячев, 1964; François с соавт., 1966, и др.).

Но так же, как в отношении магнитных осколков, «успешное» извлечение немагнитного инородного тела еще не всегда означает сохранение глаза, а тем более — восстановление его функций. После «успешных» операций глаз нередко приходится удалять из-за нестихающего иридоциклита и угрозы симпатической офтальмии.

ПРОБОДНЫЕ РАНЕНИЯ, ОСЛОЖНЕННЫЕ ГНОЙНОЙ ИНФЕКЦИЕЙ

Развитие внутри глаза гнойной инфекции является чрезвычайно опасным осложнением прободного ранения. Частота этого осложнения колеблется в очень широких пределах. При различных видах травматизма она различна. Наиболее значительна она при сельскохозяйственных травмах. Почти в половине случаев прободные ранения, полученные в сельском хозяйстве, оказываются инфицированными (М. В. Пуха, 1957; А. Г. Кроль, 1959; В. Ю. Раинчик, 1963, и др.). Также весьма часто, примерно в 40% случаев, инфицируются прободные раны глаз у детей (М. Г. Рабинович и М. Х. Кулиева, 1935; С. А. Немцев, 1961, и др.). При бытовых прободных ранениях гнойные осложнения встречаются в 15—25% случаев (Э. А. Чкония с соавт., 1959; А. А. Куглсев и Р. Г. Макарова, 1968, и др.). Относительно редко (в 7—8% случаев) наблюдаются эти осложнения при прободных ранениях, полученных на промышленных предприятиях (Л. Б. Зац, 1956; О. И. Шершевская, 1959, и др.).

Боевые прободные ранения осложняются гнойной инфекцией довольно часто, причем наиболее тяжелые формы этих осложнений — панофтальмит и эндофтальмит встречаются примерно в 10% случаев (М. Л. Краснов с соавт., 1951).

Именно эти формы и представляют наибольшую опасность, хотя и другие формы гнойных осложнений — гнойный склерит, гнойный кератит и гнойный иридоциклит — тоже требуют самого энергичного лечения. Однако если прогрессирование гнойной инфильтрации краев раны и даже гнойного иридоциклита может быть приостановлено современным консервативным лечением, то уже развившийся травматический эндофтальмит обычно прервать не удастся. Что касается травматического панофтальмита, то при нем приходится заботиться не о сохранении глаза, обреченного на гибель, а о профилактике менингита.

Из числа 815 больных, поступивших в наш стационар по поводу прободного ранения глаз, у 31 (3,7%) развился травматический эндофтальмит. У 15 (1,8%) больных признаки развития в глазу гнойной инфекции появились еще до поступления в стационар, а у остальных 16 (1,9%) больных они развились уже в стационаре.

ВОЗБУДИТЕЛИ ВОСПАЛИТЕЛЬНОГО ПРОЦЕССА

Возбудителями травматического кератита, иридоциклита, эндофтальмита и панофтальмита могут быть не только паразитирующие, но и сапрофитирующие микроорганизмы (П. И. Чистяков, 1914; А. И. Волокопенко, 1927; И. Е. Циринг, 1950, и др.). Наиболее часто выделяют белый стафилококк с отрицательной реакцией плазмокоагуляции (А. П. Филиппова, 1955; А. Ф. Корнилова, 1960; В. А. Пазюк, 1963; А. А. Куглеев, 1968, и др.). Нередко обнаруживают палочку ксероза, сенную, кишечную и прочие палочковидные микроорганизмы.

Разумеется, что внедрение внутрь глаза таких патогенных микробов, как пневмококк, золотистый стафилококк, стрептококк, анаэробные палочки и вибрионы, также может вызвать развитие гнойного воспалительного процесса. В этих случаях (а особенно — при развитии анаэробной инфекции) воспаление быстро распространяется на все оболочки глаза и он погибает от панофтальмита (Rieger, 1937; М. Б. Чутко с соавт., 1960; С. М. Доброва и Б. Г. Хайкина, 1966; А. А. Куглеев, 1968). Описаны случаи грибковых абсцессов роговицы (O'Day с соавт., 1971).

Нередко при гнойном травматическом эндофтальмите не удается выделить возбудителя. Многие авторы (И. Е. Циринг, 1948; А. П. Филиппова, 1955; А. Ф. Корнилова, 1962; А. А. Куглеев, 1969, и др.) в половине и более случаев получали отрицательные результаты бактериологических исследований.

Большой интерес представляет вопрос об устойчивости выделяемых микроорганизмов к действию антибиотиков и сульфаниламидных препаратов. По данным ряда авторов (И. Е. Циринг, 1950; Linhart, 1961; А. Ф. Корнилова, 1962; Horsky, Jdelickova, 1963; Hallermann, 1963, и др.), чаще, чем к другим антибиотикам, микрофлора оказывается устойчивой к пенициллину (в 50—70% случаев). Резис-

тентность к другим антибиотикам (стрептомицин, левомицетин, биомицин, тетрациклин) наблюдается в 20—40% исследований (Н. А. Артемьев и Ф. Х. Капкаева, 1961; Ю. Ф. Майчук, 1963).

КЛИНИЧЕСКИЕ ФОРМЫ

Края склеральной раны еще до хирургической обработки (а тем более — после нее) оказываются прикрытыми отечной или инфильтрированной конъюнктивой. Из-за этого гнойная инфильтрация краев склеральной раны, являющаяся основным клиническим признаком травматического гнойного склерита (рис. 50, а), остается незамеченной.

Если в дальнейшем течении раневого процесса гнойная инфильтрация рассасывается, то это осложнение так и не попадает в медицинскую документацию. Если же гнойная инфильтрация распространяется на внутренние оболочки и содержимое глаза и развивается эндофтальмит или панфтальмит, то все внимание врача приковывается к этим осложнениям.

Травматический гнойный склерит и в этих случаях остается незамеченным.

Гнойный кератит (см. рис. 50, б), осложняющий прободное ранение, характеризуется более явными как субъективными, так и объективными симптомами.

Субъективные симптомы выражаются в усилении болей в глазу, понижении зрения.

Объективные симптомы проявляются в виде усиления смешанной инъеции, всегда сопровождающей прободное ранение роговицы, и гнойной инфильтрации краев раны. В отличие от инфильтрации, вызванной обычным реактивным травматическим кератитом, инфильтрация при гнойном кератите придает краям роговичной раны не серую, а желтую окраску.

Субъективные симптомы гнойного иридоциклита также выражаются в усилении болей в глазу.

Из объективных симптомов, наряду с усилением смешанной инъеции для гнойного иридоциклита (см. рис. 50, в) характерно появление гипопиона, диффузное помутнение камерной влаги и стекловидного тела.

При травматическом эндофтальмите (см. рис. 50, г) появляются те же симптомы, что и при гнойном иридоцик-

лите, но только более выраженные. Кроме того, начало гнойного воспалительного процесса в заднем отделе глаза характеризуется появлением или усилением хемоза и отеком век, особенно верхнего, появлением желтовато-серого или желтого рефлекса с глазного дна при боковом освещении и резким ослаблением или отсутствием рефлекса с глазного дна при исследовании в проходящем свете.

Для гнойных осложнений прободного ранения характерно бурное прогрессирование воспалительного процесса.



Рис. 51. Панофтальмит.

В течение нескольких дней гнойный кератит может перейти в гнойный иридоциклит, а затем — в эндофтальмит. Гнойный склерит может также перейти в эндофтальмит.

Наконец, эндофтальмит может перейти в панофтальмит, а панофтальмит может быть причиной и гнойного менингита.

При выраженной вирулентности возбудителя (или возбудителей) такое нарастание воспалительных изменений в глазу происходит буквально не по дням, а по часам и уже спустя двое-трое суток приходится иметь дело с панофтальмитом.

Клинически переход эндофтальмита в панофтальмит (рис. 51) выражается резким усилением болей в глазу и в соответствующей половине головы, быстро нарастающей инфильтрацией век, приводящей к закрытию глазной щели, резкому усилению хемоза, экзофтальму. За счет этого конъюнктивы ущемляется между веками и осмотреть глазное яблоко удается только с помощью векоподъемников.

Осмотр глазного яблока ограничивается роговицей, так как из-за гнойной инфильтрации ее остальные отделы глаза оказываются недоступными для визуального наблюдения.

ДИАГНОСТИКА

Из предыдущего описания клинических признаков гнойного травматического кератита и гнойного травматического иридоциклита очевидно, что эти осложнения не представляют каких-либо существенных трудностей для диагностики. Ранняя диагностика травматического эндофтальмита, напротив, связана с рядом затруднений. Отек век, хемоз, инъекция сосудов глазного яблока, неизменно сопровождающие травматический эндофтальмит, очень часто наблюдаются и при травматическом асептическом иридоциклите. Даже такие симптомы, как помутнение камерной влаги, отек и гиперемия радужки, характерные для эндофтальмита, тоже не являются редкостью при травматическом реактивном иридоциклите. Особенно сходной бывает картина начинающегося эндофтальмита с картиной факогенного иридоциклита.

Появление гнойного экссудата в стекловидном теле, позволяющее с уверенностью дифференцировать травматический иридоциклит от реактивного процесса, является поздним симптомом. К тому же, при наличии крови в передней камере, при помутнении хрусталика или камерной влаги, появление гнойной инфильтрации в стекловидном теле обнаружить трудно. В подобных случаях об этом можно судить лишь предположительно, основываясь на косвенных признаках, выражающихся в усилении отека и гиперемии век, хемозе, смешанной инъекции, гиперемии радужки, в появлении гноя в передней камере.

Анамнестические данные, указывающие на вероятность загрязнения прободной раны глаза так же, как и положительные результаты бактериологических исследований, мало помогают при диагностике травматического эндофтальмита. Гораздо большее значение имеет наличие гнойной инфильтрации краев роговичной или склеральной раны.

Учитывая все эти обстоятельства, лучше рано начать лечение по поводу травматического эндофтальмита на основании подозрения на него, не дожидаясь появления несомненных признаков, чем в ожидании их появления опоздать с началом лечения.

Наблюдая за течением прободного ранения, особое внимание следует обращать на динамику воспалительных изменений век, конъюнктивы и глазного яблока. Опыт показывает, что после хирургической обработки прободной раны глазного яблока, при отсутствии таких осложнений, как гнойная инфекция и повреждение хрусталика, боли в глазу обычно стихают, воспалительные изменения в нем и в его придатках постепенно идут на убыль, реже удерживаются некоторое время на одном уровне и почти никогда не прогрессируют. Поэтому усиление болей в глазу, прогрессирование таких изменений, как отек и гиперемия век и конъюнктивы, усиление инъекции глазного яблока, прогрессирующее помутнение роговицы и камерной влаги, усиление гиперемии радужки, а также появление гноя в передней камере нужно расценивать как признаки начинающегося травматического эндофтальмита. При подозрении на развитие внутриглазной гнойной инфекции надо брать повторный посев с поверхности конъюнктивы, с краев раны, а если интравитреально вводятся антибиотики, то следует брать на посев и канюлю извлеченного из раненого глаза стекловидного тела.

Посев производят на сывороточный бульон и выдерживают в термостате при температуре 37°C в течение суток.

В случае роста микрофлоры пересевают бульон на 2 чашки Петри с кровяным агаром. Микробные колонии, выросшие на одной чашке, не используют для определения вида микроорганизма, а посев на другой чашке — для определения чувствительности микробов к антибиотикам. Для этого применяют бумажные диски, пропитанные растворами пенициллина, стрептомицина, биомицина, левомецитина, эритромицина, тетрациклина и тетрациклина.

ЛЕЧЕНИЕ

Наиболее чувствительна микрофлора конъюнктивального мешка к новым антибиотикам: эритромицину, неомицину, колимицину, мономицину, мицерину, кристалломицину и этомицину (Ю. Ф. Майчук, 1963). Результаты целого ряда работ (Sallmann, 1945; Sorsby, 1945; Р. Р. Закшевер, 1949; Т. Н. Бурлакова, 1949; П. Г. Мишустина, 1951; Н. Л. Маланова, 1956, и др.) показывают, что создание достаточной терапевтической концентрации антибиотиков в камерной влаге достигается легко. Для этого

могут быть использованы внутримышечные и субконъюнктивальные инъекции. А такие антибиотики, как снитомицин, ауреомицин, тетрациклин, эритромицин, левомецетин, проникают в переднюю камеру в достаточном количестве и при пероральном применении (Ainslie, 1950; Abracham, Burnett, 1955; О. А. Джалиашвили, 1958, и др.).

Создать такую же насыщенность антибиотиками стекловидного тела значительно труднее. Внутримышечные и субконъюнктивальные инъекции не позволяют получить в нем достаточную терапевтическую концентрацию этих препаратов (Andrews, 1947; А. Я. Самойлов, 1958; Т. Н. Бурлакова, 1949; П. Г. Мишустина, 1951, и др.). То же самое касается электрофореза (Л. Я. Шершевская, 1954; М. А. Фильц, 1959). Даже при инъекции этих препаратов в переднюю камеру и то не удается добиться достаточно высокого содержания их в стекловидном теле (А. Б. Кацнельсон и Т. М. Чабарова, 1948; Sorsby, Ungar, 1948; П. Л. Малацова, 1956, и др.). Только путем непосредственного введения антибиотиков в стекловидное тело удастся достичь этой цели (Sallmann с соавт., 1944; А. Б. Кацнельсон и Т. М. Чабарова, 1948; Е. Я. Хомяк, 1951, и др.). Максимально допустимой дозой, не вызывающей патологических изменений в оболочках и средах глаза, для пенициллина оказалась доза в 10 тыс. ЕД (И. Е. Циринг, 1950; Ю. В. Горячев, 1953), для стрептомицина — 5 тыс. ЕД (Bellows, Fogner, 1947; А. Я. Самойлов, 1958), для левомецетина — 0,5 мл 25% раствора (О. А. Джалиашвили, 1955).

Опыт клинического применения интравитреальных инъекций антибиотиков при эндофтальмите показал преимущества этого метода по сравнению с другими методами введения (И. Е. Циринг, 1948; Ю. И. Богданович, 1948; А. Ф. Корнилова, 1962; Г. А. Петропавловская и Е. О. Саксонова, 1964; А. А. Куглеев, 1965). Однако и интравитреальные инъекции антибиотиков дают успех только при лечении начинающегося эндофтальмита. Позднее применение антибиотиков даже при таком пути введения оказывается безуспешным (Amman, 1962; А. А. Куглеев, 1965, и др.).

Наряду с антибиотиками при лечении гнойных осложнений прободных ранений по-прежнему применяются сульфаниламидные препараты. Хотя действие их на микрофлю-

ру не столь сильно, как антибиотиков, зато они имеют существенные преимущества: они легче пропекают через гемато-офтальмический барьер и резистентность к ним микробов наблюдается не столь часто, как к антибиотикам (М. Н. Лебедева и С. Д. Воропаева, 1960; Н. И. Артемьев и Ф. X. Капкаева, 1961). Прием их внутрь обеспечивает достаточную терапевтическую концентрацию в камерной влаге и в стекловидном теле. Предварительное внутривенное введение уротропина и пункция передней камеры способствуют повышению этой концентрации (М. Л. Краснов и А. М. Кендель, 1941). При эндофтальмите сульфаниламида почти всегда входят в комплекс лечения.

В последние годы все большее число офтальмологов включает в этот комплекс и кортикостероиды (Т. В. Бирич и А. З. Могилевчик, 1957; А. А. Куглеев, 1965). Как известно, кортикостероидные препараты угнетают воспалительную реакцию. Поэтому применять их рекомендуется осторожно и обязательно в сочетании с антибактериальными препаратами (Woods, 1950; Segal, 1963). Клинический опыт показал, что применение кортикостероидов значительно облегчает течение травматического эндофтальмита (Т. В. Бирич, 1958; Т. В. Шлопак, 1960; А. Е. Волокитенко, 1960).

Как показал проведенный в нашей клинике А. А. Куглеевым анализ 92 архивных историй болезни больных с травматическим эндофтальмитом, лечившихся внутримышечными и субконъюнктивальными инъекциями пенициллина и стрептомицина, эффективность такого лечения была невысокой. Глаз был сохранен лишь у 20 из 92 больных, т. е. в 21,7% случаев, причем острота зрения сохранившегося глаза лишь у 3 человек достигала 0,1.

Поэтому ни в одном случае при лечении травматического эндофтальмита нельзя ограничиваться внутримышечными и субконъюнктивальными инъекциями антибиотиков, а нужно пользоваться комплексом лечебных мероприятий, среди которых *центральное место должны занимать интравитреальные инъекции антибиотиков.*

Введение антибиотиков непосредственно в очаг гнойной инфильтрации издавна считается наиболее эффективным методом борьбы с развивающейся в организме инфекцией. Однако в офтальмологии по вполне понятным причинам введение внутрь глаза лекарственных средств вообще и антибиотиков в частности до сих пор считается довольно

опасной процедурой. Не всегда учитывается, что при травматическом эндофтальмите глаз оказывается уже настолько измененным (вначале от механической травмы, а затем от действия развивающейся в нем гнойной инфекции), что такая процедура, как интравитреальное введение антибиотика на этом фоне, является ничтожно малой травмой. И то же время действие введенного в стекловидное тело антибиотика может настолько резко ограничить губительное влияние на глаз гнойной инфекции, что отрицательным воздействием на него интравитреальной инъекции можно пренебречь.

Интравитреальные инъекции производят под местной анестезией. У части больных удается ограничиться инстилляциями дикаина и субконъюнктивальной инъекцией новокаина. Особо чувствительным больным приходится вводить новокаин к ребробульбарно.

При интравитреальных инъекциях игла вводится в стекловидное тело через предварительно произведенный надрез склеры в области плоской части цилиарного тела, удален от прободной раны. Даже в тех случаях, когда интравитреальная инъекция производится при хирургической обработке прободной раны, никогда не следует вводить иглу через эту рану, чтобы не способствовать распространению инфекции. На края операционного разреза склеры нужно накладывать шелковый шов, завязывающийся по окончании инъекции. Перед инъекцией необходимо отсасывать 0,1—0,2 мл стекловидного тела для посева на микрофлору.

Антибиотики вводят в 0,2 мл раствора, содержащего 10 тыс. ЕД пенициллина и 5 тыс. ЕД стрептомицина. Если микрофлора нечувствительна или слабо чувствительна к ним, то вводят 0,1—0,2 мл 0,25% раствора левомицетина.

При повторных инъекциях (обычно через день, реже — ежедневно) вводят иглу через тот же разрез, что и при первой инъекции. У большинства больных удается ограничиться 1—5 инъекциями, но отдельным больным приходится доводить число их до 6—8.

Во всех случаях больные должны получать внутримышечные инъекции антибиотиков в больших дозах, внутрь — сульфаниламидные препараты, внутривенно — уротропин. Хорошие результаты получены от применения внутривенных инъекций морфоциклина (А. А. Бочкарева, Р. А. Русьева, 1972). Этот препарат по 150 тыс. ЕД на растворе глюкозы вводят 1 раз в день в течение 7—10 дней.

Кортикостероиды следует назначать либо в виде внутримышечных инъекций эмульсии гидрокортизона, либо в таблетках преднизолона внутрь.

У больных, комплексное лечение которых начинается сразу при появлении признаков эндофтальмита, обычно уже на следующий день после первой интравитреальной инъекции антибиотиков можно отметить ослабление болей и воспалительных изменений в глазу. В ряде случаев улучшение наступает позже — после 2—3 инъекций.

Эффективность комплексного лечения тех больных, у которых оно начинается спустя несколько дней после того, как появились признаки эндофтальмита, значительно менее заметна. У этих больных обычно не наблюдается эффекта даже после многократных интравитреальных и внутримышечных инъекций антибиотиков, сочетающихся с внутримышечными инъекциями гидрокортизона и внутривенными инъекциями уротропина. Боли в глазу у них не ослабевают, выраженность воспалительных изменений долго держится на прежнем уровне, а в отдельных случаях даже нарастает. Постепенно начинают появляться признаки атрофии глазного яблока и только после этого наблюдается ослабление воспалительных изменений.

ПРОФИЛАКТИКА

Травматический эндофтальмит развивается далеко не во всех случаях проникновения в глаз возбудителя. Так, например, из 112 случаев прободных ранений, осложненных внедрением внутрь глаза инфицированного тем или иным возбудителем инородного тела, это осложнение развилось в 21 случае, т. е. у 20% больных (П. И. Лебехов, А. А. Куглесв).

Анализ частоты развития эндофтальмита у этих больных выявил зависимость ее от сроков проведения профилактических мероприятий. Из 75 больных, которым применение антибиотиков было начато в течение первых суток после ранения, эндофтальмит развился лишь у 5 (6,6%) больных, тогда как из 37 человек, у которых оно было начато в более поздние сроки — у 16 (43,2%) больных.

Оказалось, что существенное значение имеет и методика введения антибиотиков. Из 13 больных, у которых профилактика ограничивалась только внутримышечными инъекциями антибиотиков, эндофтальмит развился у 3, т. е.

почти у четвертой части больных. Несколько более эффективной была профилактика у тех 92 больных, которым антибиотики вводили и внутримышечно, и субконъюнктивально. Эндодтальмит развился у 18 из них, т. е. у одной пятой части этих больных. Примечательно, что начало такой профилактики в течение первых суток после ранения у 60 больных дало несравненно лучшие результаты (4 случая эндодтальмита), чем в более поздние сроки у остальных 32 больных (14 случаев). Таким образом, при раннем применении внутримышечных и субконъюнктивальных инъекций частота развития эндодтальмита была примерно в 7 раз меньше, чем при позднем (соответственно 6,6 и 43,7%).

Однако наилучшие результаты были получены от сочетания внутримышечных и субконъюнктивальных инъекций антибиотиков с введением их в стекловидное тело.

Интравитреальные инъекции оказались эффективными даже при особо тяжелых прободных ранениях, при которых для восстановления формы и тонуса глаза применялась трансплантация трупного консервированного стекловидного тела. Из 134 таких больных, 10 из которых поступили через 2—7 дней после ранения, эндодтальмит развился лишь у 1 больного, т. е. в 0,7% случаев.

При аналогичных особо тяжелых ранениях, при которых профилактическое введение антибиотиков в стекловидное тело не применялось, развитие травматического эндодтальмита наблюдалось в 22,4% случаев.

В. Т. Парамей (1973) рекомендует для профилактики травматического эндодтальмита введение эмульсии гидрокортизона в супрацилиарное пространство, а Н. Л. Маланова и Н. С. Захарьевская (1973) применяют с профилактической целью стафилококковый анатоксин.

ИСХОДЫ ПРОБОДНЫХ РАНЕНИЙ, ОСЛОЖНЕННЫХ ГНОЙНОЙ ИНФЕКЦИЕЙ

Исходы гнойных кератитов и иридоциклитов, не перерастающих в травматический эндодтальмит, бывают сравнительно благоприятными. При них обычно удастся сохранить достаточно высокие функции глаза, если они не пострадали от самого механического повреждения.

Что касается прогноза при травматическом эндодтальмите, то до недавнего времени он считался безнадежным не

только в отношении сохранения функций, но и самого глаза. Выдающийся отечественный клиницист В. П. Одинцов в 1939 г. рекомендовал производить энуклеацию или экзентрацию глазного яблока сразу же, как только устанавливается диагноз травматического эндофтальмита.

Введение в клиническую практику сульфаниламидных препаратов, а затем и антибиотиков позволило отказаться от подобных рекомендаций. Хотя исходы травматического эндофтальмита остаются тяжелыми, в наше время в подобных случаях обычно не спешат с удалением глаза, так как у 35—40% больных удается сохранить его, а во многих случаях — и с удовлетворительными функциями (А. Е. Ершкович и Э. И. Хват, 1954; А. Г. Кроль, 1959; П. Г. Красников, 1961; В. Ю. Раинчик, 1963).

Непосредственные исходы травматического эндофтальмита у наших больных были более благоприятными, чем у больных, лечившихся в нашем же стационаре, но без применения интравитреальных инъекций. Как уже упоминалось, по архивным материалам нашего стационара из 92 больных с травматическим эндофтальмитом, лечившихся внутримышечными и субконъюнктивальными инъекциями антибиотиков, глаз удалось сохранить лишь у 20 человек (21,7%). Применение комбинированного метода лечения у наших больных позволило сохранить глаз у 22 человек из 31, т. е. в 71% случаев.

Анализ архивных историй болезни показал, что в результате лечения внутримышечными инъекциями ни у одного больного не удалось сохранить остроту зрения выше 0,1. Среди наших больных в исходе травматического эндофтальмита острота зрения выше 0,2 сохранилась у 6, т. е. у одной пятой части больных.

УКАЗАТЕЛЬ ОСНОВНОЙ ЛИТЕРАТУРЫ

- А б а л и х и н А. А. Значение аксиальных снимков с протезами для точной рентгенолокализации инородных тел в глазу. — Вестн. офтальм., 1953, № 1, с. 21—28.
- А в е р б а х М. И. Офтальмологические очерки. М., 1949.
- А д и г е з а л о в а - П о л ч а е в а К. А., М е л и к - А с л а н о в а П. С., С у л е й м а н о в а А. Г., А л и х а н о в а У. М. К диагностике осложнений прободных ранений глаза и роль герпетического вируса в этом процессе. — Материалы IV съезда офтальмологов СССР, т. 1. М., 1973, с. 307—308.
- А к и м о ч к и н а В. А. Исследование электрической возбудимости при травматических иридоциклитах. — Офтальм. журн., 1967, № 1, с. 67—68.
- А к и м о ч к и н а В. А. Исследование белковых фракций крови при проникающих ранениях глаз. — Труды Леп. ГИДУВа, в. 64. Л., 1968, с. 137—141.
- А л е к с е е в а В. И. Халькоз глаза. М., 1965.
- А н и к и н а В. С. и К а п л у н о в и ч П. С. Пересадка трупного стекловидного тела при некоторых заболеваниях глаз. — Офтальм. журн., 1961, № 4, с. 204—208.
- А р з а м а с к о в а Г. А. и Г о р я ч е в Ю. Е. Магнитные инородные тела в хрусталике и тактика действий врача при них. — Труды Пермского мед. ин-та, т. 53. Пермь, 1964, с. 194—199.
- А р х а н г е л ь с к и й В. Н. Симпатическое воспаление и нейрогенный фактор в механизме передачи заболевания из первого глаза во второй. — Сов. вестник офтальмол., 1935, № 6, с. 737—752.
- А р х а н г е л ь с к и й П. Ф. Трепанация роговой оболочки как подход к передней камере при травмах глаз. — Вестн. офтальм., 1944, № 2, с. 23—24.
- А р х и п о в а Л. Т. О значении аутоаллергии в патогенезе симпатической офтальмии. — Вестн. офтальм., 1967, № 3, с. 54—59.
- Б а к у р с к а я В. Я., К о р н и л о в а А. Ф. Клинико-анатомический анализ проникающих ранений глаз у детей, закончившихся энуклеацией. — Офтальм. журн., 1963, № 3, с. 144—147.
- Б а л т и н М. М. Рентгенодиагностика и рентгенотерапия в офтальмологии. М., 1951.
- Б а р б е л ь И. Э. Некоторые особенности энуклеации и теневые стороны энвисцерации при боевых ранениях глаз. — Вестн. офтальм., 1941, № 9—10, с. 119—123.

- Барбель И. Э. Практическая ценность рентгеноанатомического метода для локализации инородных тел при боевых ранениях глаза. — Вестн. офтальм., 1950, № 1, с. 19—22.
- Барбель И. Э. и Майкова-Строгацова В. С. Сопоставление клинических, рентгенологических и оперативных данных при боевых ранениях глаз и орбиты. — В сб.: Рентгенология военного времени. Л., 1945, с. 269—276.
- Богдапович Ю. И. Меридианальное контрастирование глазного яблока при помощи проволоки. — Офтальм. журн., 1952, № 4, с. 222—225.
- Болгов П. Я. Экспериментальные исследования в области электромагнитной хирургии глаза. — Труды ВМА, т. 41. Л., 1947, с. 23—36.
- Бордюгова Г. Г. Замещение стекловидного тела в хирургии глаза. М., 1973.
- Бохон Н. Н. О механизме факогенных реакций. — Вестн. офтальм., 1963, № 2, с. 55—59.
- Бочкарева А. А., Русяева Р. А. Морфоциклин при внутриглазной инфекции. — В сб. научн. работ Куйбышевск. мед. ин-та, посвящен. 70-летию Т. И. Ярошевского. Куйбышев, 1972, с. 425—427.
- Бродский Б. С. Итоги работы с постоянными магнитами. — Офтальм. журн., 1951, № 4, с. 172—174.
- Бродский Б. С. Магнитные операции для извлечения металлических осколков из глаза. М., 1963.
- Вайнштейн Е. С. Рентгенодиагностика инородных тел глаза. М., 1962.
- Вайнштейн Е. С. Основы рентгенодиагностики в офтальмологии. М., 1967.
- Вайнштейн Е. С., Каган И. Е. Электрорентгенография в диагностике инородных тел глаза. — Офтальм. журн., 1972, № 4, с. 288—291.
- Варшавский Я. К. Оперативное лечение прободающих ранений глазного яблока. — В кн.: Руководство по глазной хирургии, т. II. Под ред. В. П. Одинцова и К. Х. Орлова. М.—Л., 1934, с. 1046—1123.
- Васильев И. К. вопросу о лечении симпатического воспаления. — Офтальм. журн., 1960, № 2, с. 91—93.
- Водовозов А. М. Метод маркировки лимба при рентгенолокализации инородных тел в глазу. — Вестн. офтальм., 1954, № 3, с. 39—40.
- Водовозов А. М., Куликов И. А., Шевяков Г. Е. Ультразвуковая локация внутриглазных инородных тел на операционном столе. — Вестн. офтальм., 1966, № 2, с. 23—26.
- Волков В. В., Горбань А. И., Джаляшвили О. А. Клиническое исследование глаза с помощью приборов. Л., 1971.
- Волков В. В., Михайлов А. И. О разновидностях диафеноскопии и ее диагностических возможностях в офтальмологии. — Вестн. офтальм., 1972, № 2, с. 46—49.
- Волков В. В., Пароконный А. И. Метод субтракции в диагностике слаборентгеноконтрастных и множественных инородных тел глазной локализации. — Офтальм. журн., 1973, № 1, с. 62—66.

- Волков В. В., Михайлов А. И. Удаление внутриглазных инородных тел путем подведения к ним магнита через стекловидное тело. — Офтальм. журн., 1973, № 6, с. 424—429.
- Волокитенко А. Е. Характер прободных ранений глаз и их исходы. — Офтальм. журн., 1949, № 2, с. 71—74.
- Воробьев И. Ф. Действие металлических инородных тел на глаз и о выносимости к ним глаза. Молотов, 1948.
- Гаркави Р. А., К вопросу о фагогенном увеите. — Офтальм. журн., 1960, № 2, с. 76—80.
- Гейликман О. Б. Еще о преимуществах внутриполюсного электромагнита. — Вестн. офтальм., 1941, № 7—8, с. 52—57.
- Гзгзян М. Д. Замена стекловидного тела при обширных прободных ранениях глаз. — Вестн. офтальм., 1964, № 4, с. 28—33.
- Гиль Л. Т., Колотова Т. А. Об антигенных свойствах стекловидного тела. — Вестн. офтальм., 1962, № 1, с. 68—71.
- Гмыря А. И. и Чернова А. А. К вопросу об удалении амагнитных инородных тел из заднего отрезка глазного яблока. — Офтальм. журн., 1968, № 8, с. 571—574.
- Гогипа З. М. Роговичные и склеральные пвы при зияющих ранах глазного яблока как метод первичной обработки таких ран. — Вестн. офтальм., 1953, № 2, с. 27—31.
- Гольдфельд Н. Г. Пересадка стекловидного тела при травмах глаза и операциях на глазном яблоке. — Труды Пермского мед. ин-та, т. 53. Пермь, 1964, с. 171—177.
- Гольдфельд Н. Г. Применение мицерица при гнойных язвах роговицы и травмах глаза. — Труды Пермск. мед. ин-та, т. 53. Пермь, 1964, с. 199—206.
- Голубева К. И. Тканевые реакции на травму хрусталика. — В сб. информ. метод. материалов НИИ им. Гельмгольца, в. 3. М., 1955, с. 56—62.
- Голубицкая Н. В. Подвывих хрусталика при халькозе глаза. — Вестн. офтальм., 1956, № 5, с. 65—68.
- Голычев В. Н. Сравнительная характеристика биологических шовных материалов. — Вестн. офтальм., 1967, № 3, с. 47—50.
- Горбань А. И. Цанговый пинцет для извлечения немагнитных осколков из стекловидного тела. — Офтальм. журн., 1958, № 6, с. 333—334.
- Горбань А. И. Клиническая систематизация и усовершенствование методов рентгенодиагностики внутриглазных инородных тел. Автореф. дисс. Л., 1963.
- Горбань А. И. О подвижности внутриглазных инородных тел. — Труды ВМОЛА, т. 172. Л., 1966, с. 24—34.
- Горбань А. И. и Джаляшвили О. А. Об извлечении внутриглазных магнитных инородных тел, расположенных в труднодоступной области. — Офтальм. журн., 1963, № 7, с. 339—402.
- Горбань А. И. Оправдывает ли себя «профилактическая коагуляция»? — Вестн. офтальм., 1969, № 4, с. 3—10.
- Гордеева Н. Н. К вопросу о частоте симпатического воспаления глаз. — Труды Лен. ГИДУВа, в. 64. Л., 1968, с. 41—47.
- Горячев Ю. Е. Удаление немагнитных инородных тел из заднего тела глаза. — Труды Пермск. мед. ин-та, т. 53. Пермь, 1964.
- Григорьева В. И. Экспериментально-гистологическое изучение процесса заживления ран роговицы глаза. — Вестн. офтальм., 1955, № 2, с. 11—17.

- Гришина В. С. О роли аутоиммунных процессов при проникающих травмах глаза. — Вестн. офтальм., 1967, № 4, с. 61.
- Гундорова Р. А. Профилактика, ранняя диагностика, клиника и лечение посттравматических осложнений, связанных с длительным пребыванием в глазу химически активных инородных тел. Автореф. дисс. докт. М., 1967.
- Гундорова Р. А., Лосева Э. К., Богословский А. И. Клиническое значение электрофизиологических исследований при металлических инородных телах внутри глаза. — Вестн. офтальм., 1968, № 6, с. 8—12.
- Гундорова Р. А., Легеца Г. В. Перспективы развития анатомо-реконструктивной хирургии глаза. — Материалы IV съезда офтальмологов СССР, т. II. М., 1973, с. 582—591.
- Гурвич Б. А. Халькоз глаза. — Русск. офтальм. журн., 1930, № 1, с. 66—74.
- Гыцу Ф. И. Эффективность лечения и диспансеризации больных симпатическим воспалением глаза. — Материалы IV съезда офтальмологов СССР, т. I. М., 1973, с. 435—436.
- Дамбите Г. Р. Металлоз глаза и его лечение. М., 1971.
- Дашевский А. И. Клиника и лечение травматического придаточного воспаления глаза. — В кн.: Боевые повреждения глаз и их лечение. М., 1947, с. 100—104.
- Дворжец М. А. Глаукома при отложении меди в глазу. — Арх. офтальм., 1926, № 4, с. 542—547.
- Джалишвили О. А. Профилактика и лечение левомидетинном инфицированных прободных ранений глазного яблока. Автореф. дисс. канд. Л., 1955.
- Джалишвили О. А. Эффективность левомидетина при внутриглазной гнойной инфекции. — Труды ВМОЛА, т. 83. Л., 1958, с. 407—416.
- Джалишвили О. А. и др. Новая конструкция постоянного ручного магнита, изготовленная из сплава ЮДНК-25 Б. А. — Труды ВМОЛА, т. 172. Л., 1966, с. 119—121.
- Дикун В. Н. Внутрикамерный пинцет для удаления амагнитных инородных тел из глаза. — Вестн. офтальм., 1957, № 1, с. 42—43.
- Дугельный Г. А. Проникающие ранения глаз с внедрением магнитных инородных тел. Автореф. дисс. Сталино, 1957.
- Дымшиц Л. А., Чутко М. Б. Неотложная офтальмологическая помощь. Л., 1966.
- Елисеева Э. Г. Результаты рентгенологического исследования и оперативного удаления инородных тел глаза у детей. — Вестн. офтальм., 1971, № 5, с. 67—69.
- Ерошевский Т. И., Ляник Л. Ф. и Панфилов Н. И. Фотокоагуляция в клинической практике офтальмолога. — Офтальм. журн., 1969, № 3, с. 201—206.
- Ерошевский Т. И., Селиверстова К. И. Профилактическая криопексия сетчатки при диасклеральном удалении инородных тел из глаза. — Офтальм. журн., 1970, № 3, с. 183—185.
- Ершковиц А. И., Хват Э. И. К вопросу о лечении проникающих ранений глазного яблока. — Офтальм. журн., 1954, № 4, с. 222—225.
- Железнова В. Ф. Применение механического шва при обработке проникающих ран глазного яблока. — Вестн. офтальм., 1963, № 4, с. 26—33.

- Загора Э. Промышленная офтальмология. М., 1961.
- Замберг Д. А. Микрохимические способы определения присутствия железа в глазу. — Вестн. офтальм., 1941, № 9—10, с. 143—145.
- Золотарева М. М. К показаниям, технике и результатам послойной ауто- и гомосклеропластики. — Офтальм. журн., 1969, № 2, с. 96—100.
- Золотникова С. Я. О магнитных инородных телах в хрусталике. — Вести. офтальм., 1954, № 6, с. 22—27.
- Ицикзон Л. Я., Вайнштейн Е. С. Применение рентгеновых лучей в диагностике и лечении глазных болезней. М., 1961.
- Каминская Ю. С. Изменения нервных волокон роговицы и лимба после грошакающих ранений. — Труды Лен. ГИДУВа, в. 64. Л., 1968, в. с. 160—167.
- Каминская Ю. С. и Константинова М. П. Симпатическое и симпатизирующее воспаление глаз у детей. — Труды Лен. ГИДУВа, в. 64. Л., 1968, с. 48—52.
- Каплунович П. С., Аникина В. С. Внутриглазное введение трупного стекловидного тела при гемофтальме, помутнении стекловидного тела и гипотонии. — Материалы 2-й Всеросс. конф. офтальмологов. Горький, 1960, с. 44.
- Кацнельсон А. Б. и Смельянский Р. И. Клиника и результаты оперативного вмешательства при внутриглазных осколках. — Вестн. офтальм., 1942, № 3, 14—30.
- Кацнельсон А. Б. и Каплунович П. С. Лечение гемофтальма введением в стекловидное тело спинномозговой жидкости. — Вестн. офтальм., 1959, № 5, с. 19—21.
- Клячко М. Л. Физические методы лечения глазных болезней. Л., 1955.
- Кобзева В. И., Андросова А. Ф. О культуральных свойствах хрусталика и его роли в клинике травматического инфекционного увеита. — Вестн. офтальм., 1971, № 5, с. 78—80.
- Кобзев М. Б. Акустические методы диагностики внутриглазных осколков. — Материалы IV съезда офтальмологов СССР. Т. I. М., 1973, с. 342—344.
- Кобзев М. Б., Фридман Ф. Е., Пивоваров Н. Н. Применение ультразвуковой эхографии для определения магнитных свойств внутриглазных осколков. — Вестн. офтальм., 1970, № 5, с. 78—79.
- Ковинский Г. И. О замене выпавшего стекловидного тела трупным при полостных глазных операциях. — Офтальм. журн., 1956, № 5, с. 294—298.
- Коза Р. И. Результаты удаления труднодоступных внутриглазных магнитных осколков. — Труды Пермск. мед. ин-та, т. 63, в. 3. Пермь, 1967, с. 250—253.
- Козьмин А. А. Рационализация расчетов при рентгенолокализации внутриглазных осколков по Д. Я. Богатину. — Труды Новокузнецкого Гос. ин-та усоверш. врачей, т. 32. Новокузнецк, 1965, с. 16—20.
- Кокряцкая В. И. Отдаленные результаты лечения проникающих ранений глаз у детей. — Офтальм. журн., 1962, № 4, с. 252—254.
- Кокряцкая В. И. Швы радужной оболочки в хирургии проникающих глазных ран. — Офтальм. журн., 1972, № 7, с. 506—508.

- Колесникова Г. И. Тактика окулистов при инородных телах в прозрачном хрусталике. — Офтальм. журн., 1958, № 6, с. 342—344.
- Копп И. Ф. Пятнадцатилетний опыт удаления амагнитных осколков из разных отделов глазного яблока. — Сб. научн. трудов Сталинского НИИ травмат. и ортол., в. 3. 1961, 89—94.
- Копп И. Ф., Кроль А. Г. Основы терапии глазных болезней. М., 1963.
- Корневич И. А. Электромагнитные операции. — Сов. вестн. офтальм., 1936, № 4, с. 597—617.
- Корневич И. А. Упрощенный способ рентгенолокализации инородных тел в глазу. — Сов. вестн. офтальм., 1937, № 10, с. 897.
- Корнилова А. Ф. К вопросу о лечении гнойного воспаления при проникающих ранениях глаза. — В сб. научн. работ Пермск. мед. ин-та, в. 34. Пермь, 1962, с. 237—240.
- Корнилова А. Ф. Бактериологические и клинкоанатомические исследования при проникающих ранениях глаза. — Вестн. офтальм., 1966, № 3, с. 39—44.
- Корнилова А. Ф., Чугупкип В. И. Состояние защитно-приспособительных механизмов больного при проникающих травмах глаза. — Вестн. офтальм., 1968, № 4, с. 61—65.
- Краевников П. Г. Взрывная и огнестрельная травма глаза с введением немагнитных осколков в цилиарное тело. — Офтальм. журн., 1963, № 3, с. 131—136.
- Краснов А. М. О применении миотиков и мидриатиков при тотальной гифеме в эксперименте. — Офтальм. журн., 1972, № 5, с. 335—337.
- Краснов М. Л. О влиянии на глаз некоторых слабоманитных сталей. — Вестн. офтальм., 1940, № 4, с. 237—242.
- Краснов М. Л. О диасклеральном извлечении из глаза амагнитных инородных тел. — Вестн. офтальм., 1944, № 3, с. 17—20.
- Краснов М. Л. О неправильной проекции света. — Вестн. офтальм., 1964, № 3, с. 21—24.
- Краснов М. Л. Симпатическое воспаление. — В кн.: Многоотное руководство по глазным болезням, т. 3, кн. 2. М., 1962, с. 499—519.
- Краснов М. Л., Березинская Д. И. и Фридман С. Я. Проникающие ранения глаз. — В кн.: Опыт советской медицины в Великой Отечественной войне 1941—1945 гг., т. 7. М., 1951, с. 82—102.
- Краснов М. М. Система хирургического лечения отслойки сетчатки. — Вестн. офтальм., 1966, № 1, с. 3—9.
- Красновидов В. С., и Шимхович И. С. Об извлечении из стекловидного тела различных немагнитных инородных тел. — Труды ВМОЛА, т. 172. Л., 1966, с. 64—70.
- Кроль А. Г. Прободные ранения глазного яблока. — В кн.: Многоотное руководство по глазным болезням, т. 3, кн. 2. М., 1962, с. 403—438.
- Кроль А. Г. Лечение гифемы и гемофтальма после механической травмы глазного яблока. — Офтальм. журн., 1972, № 5, с. 330—335.

- Круглякова И. Ф. Некоторые экспериментальные данные относительно замещения стекловидного тела при его потерях. — Труды Новокузнец. ГИДУВ, т. 31. Новокузнецк, 1963, с. 115—123.
- Крылова Л. Д. К вопросу о формировании культи при посттравматической энуклеации. — Труды Лен.ГИДУВ, в. 64. Л., 1968, с. 143—159.
- Куглеев А. А. Травматический эндофтальмит. Автореф. дисс. Л., 1965.
- Куглеев А. А. Ультразвуковая диагностика при травмах глаз. — Труды Лен.ГИДУВ, в. 110. Л., 1972, с. 143—153.
- Куглеев А. А. и Макарова Р. Г. Анализ бытового травматизма органа зрения. — Труды Лен.ГИДУВ, в. 64. Л., 1968, с. 16—25.
- Куглеев А. А., Рышкина Е. С. Зависимость течения раневого процесса в глазу от уровня общей иммунобиологической реактивности организма. — Труды Лен.ГИДУВ, в. 110. Л., 1972, с. 64—67.
- Куликов И. А. Ультразвуковая диагностика инородного тела в глазу. — Материалы III съезда офтальмологов СССР, т. III. Волгоград, 1966, с. 166—167.
- Лангер Ц. М. Склеропластика при зияющих ранениях белочной оболочки. — Вестн. офтальм., 1945, № 5—6, с. 46—49.
- Лангер Ц. М. Поздняя хирургическая обработка проникающих ранений глазного яблока. — Офтальм. журн., 1949, № 2, с. 53—57.
- Лебехов П. И. Определение локализации внутриглазных инородных тел методом просвечивания. — Вестн. офтальм., 1966, № 3, с. 36—39.
- Лебехов П. И. Метод извлечения «невидимых» немагнитных инородных тел из угла передней камеры. — Вестн. офтальм., 1969, № 5, с. 37—39.
- Лебехов П. И. и Гзгзян М. Д. О так называемом разрушении глаза и показаниях к первичной энуклеации. — Вестн. офтальм., 1955, № 5, с. 70—75.
- Левкоева Э. Ф. Раневой процесс в глазу. М., 1951.
- Легеза Г. В. Об извлечения осколков стекла и камня из угла передней камеры. — Офтальм. журн., 1958, № 6, с. 360—362.
- Легоньких В. М. Диасклеральное удаление внутриглазных инородных тел методом чешуйчатого лоскутного разреза склеры с провизорным швом. — Офтальм. журн., 1963, № 7, с. 397—399.
- Линник Л. А. Лазерные коагуляторы и использование их в офтальмологии. — Офтальм. журн., 1972, № 3, с. 208—213.
- Линник Л. Ф. Некоторые вопросы хирургического лечения проникающих ранений глазного яблока. — В сб.: Вопросы травматизма органа зрения. Куйбышев, 1969, с. 191—193.
- Лисицкина Т. П. Результаты хирургического лечения проникающих ранений глаз в области цилиарного тела. — Труды Пермск. мед. ин-та, т. 53. Пермь, 1964, 159—170.
- Логинов Г. Г. Операция удаления из глаза немагнитных инородных тел, плавающих в стекловидном теле и видимых офтальмоскопически. — Офтальм. журн., 1958, № 6, с. 323—327.
- Любарский С. А. Диагностика и локализация инородных тел в пограничной зоне глаза совместным применением ультразвука и рентгенографии. — Офтальм. журн., 1966, № 4, с. 258—261.

- Любарский С. А. и Ладыженский И. А. Ультразвуковая диагностика инородных тел в глазу. — Офтальм. журн., 1964, № 7, с. 530—536.
- Майкова-Строганова В. С. Рентгенологическое определение локализации инородных тел в орбитах при огнестрельных ранениях. Труды эвакогосп. ФЭП-50, № 5—6. Л., 1943, с. 125—155.
- Макеева Т. В. Применение таблицы, учитывающей величину глазного яблока, для периметрической локализации внутриглазных инородных тел. — Офтальм. журн., 1972, № 4, с. 246—249.
- Малаев А. А. Применение цианакрилатного клея МК-2 при проникающих ранениях роговицы и склеры. — Вестн. офтальм., 1969, № 4, с. 17—19.
- Малаев А. А. Универсальный осветитель для инструментов с волоконной оптикой. — Вестн. офтальм., 1972, № 1, с. 67—68.
- Малаев А. А. Новый метод лечения металлоза сетчатки с использованием фото- и диатермокоагуляции. — Материалы IV съезда офтальмологов СССР, т. 1. М., 1973, с. 478—481.
- Мармур Р. К., Скрипниченко З. М. и Кривицкий А. А. Ультразвуковая терапия травматических катаракт. — Тезисы докладов конф. офтальмологов Укр. ССР. Киев, 1967, с. 58—59.
- Мармур Р. К. и Скрипниченко З. М. Об ультразвуковой диагностике рентген-негативных инородных тел переднего отдела глаза. — Офтальм. журн., 1968, № 8, с. 575—579.
- Матяшина О. М., Соколенко О. М., Гришаева Т. И., Исаева Г. Б., Терновская А. И. К вопросу классификации повреждений органа зрения. — Офтальм. журн., 1972, № 5, с. 355—359.
- Мачехин В. А., Снисаревский Д. А. Ультразвуковая корректировка данных рентгенологической локализации внутриглазных инородных тел. — Вестн. офтальм., 1973, № 4, с. 28—29.
- Медведев А. Н. О некоторых свойствах постоянного магнита. — Офтальм. журн., 1954, № 4, с. 207—210.
- Медведев А. Н. О профилактике отслойки сетчатки при проникающих ранениях склеры. — Учен. записки НИИ им. Гельмгольца, в. 9. М., 1964, с. 108—118.
- Медведев Н. И. Сквозные ранения глазного яблока. Сталино, 1941.
- Медведев Н. И., Зац Л. Б. и Золотарева М. М. Сравнительная оценка магнитных свойств некоторых металлов. — Вестн. офтальм., 1940, № 1—2, с. 110—120.
- Меркулов И. И., Жаботинская Н. В. АКТГ в глазной практике. — Офтальм. журн., 1956, № 3, с. 174—178.
- Михайлов А. И. К вопросу об использовании различного рода подсветок при уточнении локализации, подвижности и магнитности внутриглазных инородных тел. — Материалы научн. конф. кафедры офтальмологии ВМОЛА. Л., 1968, с. 18.
- Могилевич К. А. З. Лечение проникающих ранений глаз с применением кортизона. — Здравоохр. Белоруссии, 1963, № 6, с. 49—52.
- Морозов В. И. Роль фибрина в процессе заживления проникающих ран роговой оболочки. — Учен. записки НИИ им. Гельмгольца, в. 9. М., 1964, с. 94—103.

- Морозов В. И. Хирургическая обработка проникающих ран роговой оболочки без иссечения вынававшей радужной оболочки. — Учен. записки НИИ им. Гельмгольца, в. 9. М., 1964 с. 191—196.
- Морозов В. И. Клинико-морфологическая характеристика, лечение и профилактика травм глаза, сопровождающихся внедрением магнитного инородного тела в хрусталик. Автореф. дисс. М., 1971.
- Москвина В. С. Капельный метод исследования влаги передней камеры при медных и латунных осколках внутри глаза. — Вестн. офтальм., 1954, № 5, с. 16—20.
- Моторный В. В. Способ наложения везиции кругового шва на многолокустные раны роговицы. — Вестн. офтальм., 1968, № 2, с. 45.
- Никулина Н. Б. Применение биологических швов в офтальмологии. — Тезисы докладов IV съезда офтальмологов УССР. Одесса, 1962, с. 87.
- Пазюк В. А. Клиника и морфологии эндофтальмитов после проникающих ранений глаз. Автореф. дисс. Ярославль, 1964.
- Паламарчук Г. С. и др. Применение химотрипсина при кровоизлияниях в полости глаза. — Офтальм. журн., 1972, № 5, с. 323—327.
- Панева Е. А. Травмы глаз камнем. Дисс. Сталино, 1945.
- Панева В. А., Кокряцкая В. И. Проникающие травмы глаз. — Офтальм. журн., 1956, № 1, с. 14—17.
- Панева В. А., Шелинговская Т. М. Травматическая гипотония глаза и ее лечение. — Вестн. офтальм., 1963, № 4, с. 76—81.
- Парамей В. Т. Вопросы терапии и профилактики гнойных осложнений прободных ран глаза. — Материалы IV съезда офтальмологов СССР, т. I. М., 1973, с. 510—512.
- Пастухова А. Н. О раннем введении гидрокортизона при проникающих ранах роговицы с целью профилактики грубых рубцов. — Материалы II Всеросс. съезда офтальмологов. М., 1968, с. 152.
- Петропавловская Г. А. и Саксонова Е. О. Комплексная терапия эндофтальмитов и гнойных придоциклитов. — Учен. записки НИИ им. Гельмгольца, в. 9. М., 1964, с. 257—261.
- Петруня С. П. и Дугельная Л. П. К вопросу о технике сближения краев проникающих ран глаза. — Тезисы докладов Всесоюзн. конф. офтальмологов. М., 1957, с. 193—194.
- Пивоваров В. П. Новая модификация рентгенолокализации инородных тел глаза и орбиты с применением протеза-индикатора Балтина. — Вестн. офтальм., 1953, № 1, с. 28—34.
- Пивоваров Н. Н. Применение полупроводникового металлофона для локализации внутриглазных металлических инородных тел. — Вестн. офтальм., 1969, № 4, с. 13—17.
- Пири А. и Гейнинггер Р., вая. Биохимия глаза. Пер. с англ. М., 1968.
- Плигас П. С. Извлечение немагнитных осколков из полости глаза. — Вестн. офтальм., 1944, № 4, с. 4—10.
- Плигас П. С. Погружные электромагнитные накопечники. — Офтальм. журн., 1966, № 6, с. 473—474.
- Поляк Б. Л. Военно-полевая офтальмология. I изд. Л., 1953; Л., 1957.
- Поляк Б. Л. Советская военная офтальмология. — Вестн. офтальм., 1967, № 5, с. 80—86.

- Поляк Б. Л. Повреждения органа зрения. Л., 1972.
- Преображенский П. В. Конъюнктивальное покрытие и тактопическая пересадка роговицы при проникающих ранениях роговой оболочки с большим дефектом ткани. — Офтальм. журн., 1954, № 2, с. 107—111.
- Протопопов Б. В. Сигнальный пинцет для удаления внутриглазных амагнитных осколков. — Вестн. офтальм., 1943, № 4, с. 29.
- Протопопов Б. В. Извлечение амагнитных инородных тел из передней камеры при помощи двух шпателей. — Вестн. офтальм., 1954, № 3, с. 42.
- Пупис В. С. Внутриглазные гнойные процессы. — Вестн. офтальм., 1969, № 3, с. 10—14.
- Пучковская Н. А. Электромагнитные операции при боевых травмах глаза. — Офтальм. журн., 1946, № 4, с. 26—30.
- Пучковская Н. А. Извлечение мелких инородных тел из угла передней камеры методом корнеосклеральной трепанации. — Офтальм. журн., 1968, № 8, с. 563—567.
- Пучковская Н. А. и Никулина Н. Б. Применение рассасывающегося шовного материала в офтальмологии. — Офтальм. журн., 1963, № 4, с. 229—232.
- Рабинович М. Г. Эндофтальмит на почве повышенной чувствительности к хрусталиковым белкам. — Русск. офтальм. журн., 1931, № 4, с. 372—376.
- Рабинович М. Г. Симпатическая офтальмия в период Великой Отечественной войны. — В кн.: Боевые повреждения глаз и их лечение. М., 1947, с. 122—125.
- Рель Л. М. Случай успешного удаления осколка стекла из угла передней камеры глаза. — Вестн. офтальм., 1962, № 6, с. 86—87.
- Рель Л. М., Хомич Н. А. Современная структура тяжелого глазного травматизма по данным городского стационара. — Труды Лен.ГИДУВ, в. 110. Л., 1972, с. 25—39.
- Ривкина Е. О., Хомич Н. А. и Лукина М. А. Ближайшие и отдаленные результаты после наложения роговичных и склеральных швов при проникающих ранениях глаза. — Офтальм. журн., 1963, № 7, с. 393—397.
- Рогова Н. А. Сравнительная оценка шовного материала, применяемого при обработке проникающих ран роговицы и роговично-склеральной области. Автореф. дисс. Ростов-на-Дону, 1957.
- Родзевич Г. В. и Рышкина Е. С. Случай поздней симпатической офтальмии. — Труды Лен.ГИДУВ, в. 4. Л., 1968, с. 53—56.
- Родзевич Г. В., Павлова Э. Л. К вопросу о миграции внутриглазных осколков стекла. — Труды Лен.ГИДУВ, в. 110. Л., 1972, с. 98—101.
- Родигина А. М. Хирургическая обработка проникающих ран глазного яблока. — Вестник офтальмологии, 1945, № 1—2, с. 53—55.
- Розенблюм М. Е. Оперативное лечение отслойки сетчатки. М., 1952.
- Рокицкая Л. В. К вопросу об извлечении магнитных инородных тел из хрусталика. — В сб. научн. работ Куйбышевск. мед. ин-та, т. 12. Куйбышев, 1960, с. 204—208.

- Сабуров Г. Я. Стереорентгенография инородных тел глаза. — Вестн. офтальм., 1940, № 5, с. 347—350.
- Самойлов А. Я. Новый метод экстракции амагнитных инородных тел из глаз. — Вестн. офтальм., 1947, № 6, с. 39—41.
- Сянович В. А. Отдаленные результаты магнитных операций. — Офтальм. журн., 1968, № 7, с. 534—535.
- Скрипка В. К. Вторичная глаукома при прободных ранениях глаз. — Вестн. офтальм., 1971, № 3, с. 29—31.
- Скрипниченко З. М. О значении для глаза потери различных количеств стекловидного тела. — Офтальм. журн., 1960, № 8, с. 483—487.
- Скрипниченко З. М. Удаление неметаллических инородных тел из глубоких слоев роговицы с частичным выстоянием их в переднюю камеру. — Офтальмолог. журнал, 1969, № 1, с. 37—41.
- Скрипниченко З. М. Операции на радужной оболочке при травматических повреждениях глаза и их последствиях. — Офтальм. журн., 1972, № 7, с. 502—505.
- Слободжанкина И. К., Яндиев И. М. О фибринолитической активности влаги передней камеры. — Вестн. офтальм., 1971, № 5, с. 70—72.
- Смирнов С. Н. Беспротезный метод рентгенолокализации инородных тел в глазу. — Вестн. офтальм., 1956, № 3, с. 20—26.
- Соколенко О. М. О сроках эпуклеации при травматическом придоциклите. — В сб. научн. трудов Сталинск. НИИ травматологии и ортопедии. Сталино, 1961, с. 142—145.
- Сомов Е. Е. Сравнительная оценка некоторых материалов для склеральных швов. — Вестн. офтальм., 1964, № 3, с. 84—86.
- Сомов Е. Е. Силиконированный шелк и возможности его использования для роговичных и склеральных швов. — Труды ВМОЛА, т. 172, Л., 1966, с. 96—100.
- Сомов Е. Е. и Плоткин Л. Л. Об использовании в офтальмохирургической практике антимикробного шовного материала. — Материалы научн. конф. кафедры офтальмологии ВМОЛА, Л., 1968, с. 179—180.
- Старков Г. Л. Патология стекловидного тела. М., 1967.
- Старков Г. Л. Динамика тяжелых повреждений глаз. — Материалы научн. конф. офтальмологов. Новокузнецк, 1968, с. 119—124.
- Старков Г. Л. и Савиных В. И. Папаин как средство борьбы с процессами организации в глазу. — Офтальм. журн., 1969, № 2, с. 89—93.
- Стукалов С. Е. Клиническое и экспериментальные исследования по передаче и замещению стекловидного тела. Автореф. дисс. Куйбышев, 1959.
- Стукалов С. Е. Опыт лабораторных исследований при проникающих ранениях глаза и симпатической офтальмии. — Вестн. офтальм., 1968, № 2, с. 51—54.
- Терентьева Л. С. Результаты хирургического лечения у больных с симпатическим воспалением. — Офтальм. журн., 1968, № 6, с. 444—447.
- Тихомиров П. Е. Клиника и терапия боевых травм глаза. М., 1943.
- Тихомиров П. Е. Химическое исследование влаги передней камеры на присутствие меди. — Вестн. офтальм., 1950, № 1, с. 9—13.

- Томилова Л. И. Хирургическая обработка проникающих ран глазного яблока способом наложения роговичных и склеральных швов в разные сроки после ранения. Автореф. дисс. Новосибирск, 1953.
- Тумина Т. И. Отдаленные результаты лечения сквозных ранений глаз. — Вестн. офтальм., 1964, № 3, с. 78—82.
- Устименко Л. Л. Применение ультразвука с диагностической целью при внутриглазных инородных телах. — Вестн. офтальм., 1965, № 4, с. 68—74.
- Федотов В. Г. К вопросу о сидерозе сетчатой оболочки глаз. — Труды Пермск. мед. ин-та, т. 53. Пермь, 1964, с. 224—228.
- Фельдман П. Б. Самопроизвольное выделение медных осколков из глаза. — Русск. офтальм. журн., 1927, № 12, с. 1275—1279.
- Ферфильфайн И. Л. О возможности сохранения прозрачности хрусталика после удаления из него магнитных инородных тел. — Вестн. офтальм., 1967, № 1, с. 57—58.
- Филиппенко В. И. Закрытие раневых дефектов склеры с применением циакрина. — Вестн. офтальм., 1966, № 4, с. 25.
- Филиппова А. П. Микрофлора внутриглазных экссудатов. — В сб. инф.-метод. матер. НИИ им. Гельмгольца, в. 3. М., 1955, с. 80.
- Фридман Ф. Е. Диагностическое применение ультразвука в офтальмологии. — Материалы 28-й науч. сессии ин-та им. Гельмгольца. М., 1968, с. 307—311.
- Халина М. Д. Метод удаления инородных тел из переднего отрезка глаза. — Тезисы докладов конф. офтальмологов Укр. ССР. Киев, 1967, с. 67—68.
- Хачатурова Н. К. Трансклеральная диафаноскопия при травмах глаза. — Вестн. офтальм., 1969, № 6, с. 67—70.
- Хватова А. В. Профилактика осложнений проникающих травм глаза. — Вестн. офтальм., 1969, № 6, с. 67—70.
- Хватова А. В. Причины гибели глаз при проникающих ранениях у детей. — Офтальм. журн., 1967, № 6, с. 433—439.
- Хватова А. В., Ковальчук Н. А. Глазная ультрафиолетовая диагностическая лампа. — Офтальм. журн., 1969, № 1, с. 67—68.
- Ходак Р. А. Метод склеивания краев ран роговицы биологическим клеем. — Материалы конф. кафедры офтальмологии ВМОЛА. Л., 1968, с. 54.
- Циринг И. Е. Инфицированные проникающие ранения глаз и их лечение пенициллином. — Офтальм. журн., 1950, № 4, с. 180—185.
- Цок Р. М. Действие ультразвука на нормальные ткани глаза и течение экспериментального гемофтальма. — Вестн. офтальм., 1963, № 4, с. 65—70.
- Чирякчи Л. Е. Гистохимические исследования при экспериментальном сидерозе и оценка метода электроолиминаций. — Офтальм. журн., 1965, № 6, с. 455—458.
- Черкасский Е. Б. К вопросу о сроке энуклеации разможенных глаз. — Вестн. офтальм., 1943, № 4, с. 28—31.
- Чутко М. В. Осколки стекла и камня в глазу. Л., 1954; 1-е изд., Л., 1961, II-е изд.
- Чутко М. В., Рышкина Е. С. Применение биологического клея для герметизации ран роговицы в клинике. — Вестн. офтальм., 1965, № 3, с. 38.

- Чутко М. Б., Керова И. К. Профилактика травматических отслоек сетчатки с помощью фотокоагулятора ОК-1. — Материалы научн. конф. кафедры офтальмологии ВМОЛА. Л., 1968, с. 56—57.
- Шапкина А. М. Клинико-морфологические особенности некоторых форм вторичной посттравматической глаукомы. — Материалы II Всеросс. съезда офтальмологов. М., 1968, с. 518—521.
- Шевелев И. Н. Методика рентгенодиагностики и оперативного вмешательства при передней пограничной локализации инородных тел в глазу. — Офтальм. журн., 1961, № 8, с. 494.
- Шевелев И. Н. О способах повышения точности рентгенолокализации и пеленгирования внутриглазных инородных тел. — Офтальм. журн., 1972, № 4, с. 243—245.
- Шершевская О. И. Производственный травматизм глаз и его профилактика. Л., 1959.
- Шершевская С. Ф. О халькозе при внутриглазных осколках бронз. — Вестн. офтальм., 1960, № 2, с. 3—6.
- Шилев В. Г. Относительно электроэлиминации ионов меди из глаза для целей диагностики и лечения при медных внутриглазных инородных телах. — Труды ВМОЛА, т. 172. Л., 1966, с. 56—63.
- Шилев В. Г. Применение рентгенотелевизионных установок с электронно-оптическим усилением для уточняющей диагностики инородных тел в глазу и глазнице. — Материалы IV съезда офтальмологов СССР, т. I. М., 1973, с. 386—387.
- Шимхович И. С. и Красновидов В. С. Сравнительная оценка некоторых методов извлечения немагнитных осколков из стекловидного тела. — Офтальм. журн., 1959, № 2, с. 73—77.
- Шоттер Л. Х. Топография поля глазных магнитов и ее значение для удаления ферромагнитных осколков из глаза. Автореф. дисс. Тарту, 1964.
- Штыров Л. И. Лечение фибринолизинном травматических кровоизлияний в стекловидное тело. — Материалы II Всеросс. съезда офтальмологов. М., 1968, с. 169—170.
- Шульгина Н. С., Скрипниченко З. М., Терентьева Л. С., Пихтарь В. И. Значение аутосенсбилизации организма тканевыми белками в развитии травматического увеита. — Учен. записки НИИ им. Гельмгольца, в. 15. М., 1968, с. 166—169.
- Шульпина Н. Б. Биомикроскопия глаза. М., 1966.
- Щекотова И. Г. Пересадка стекловидного тела при эндофтальмитах. — Труды Пермск. мед. ин-та, т. 67, в. 3. Пермь, 1967, с. 244—249.
- Южиков А. М. Криоэкстракция внутриглазных инородных тел. — Материалы IV съезда офтальмологов СССР, т. I. М., 1973, с. 548—550.
- Якушева З. К. Хромированные биошвы в офтальмохирургии. — Материалы IV съезда офтальмологов СССР, т. I. М., 1973, с. 551—553.
- Яровой Е. А. Об извлечении из поврежденного хрусталика амгнитного инородного тела и хрусталиковых масс методом отсасывания. — Офтальм. журн., 1965, № 3, с. 223.
- Ballantyne J. F. Siderosis bulbi. — Brit. J. Ophth., 1957, v. 41, p. 727—733.

- Bangerter A. Vereinfachtes genaues Lokalisationsverfahren intraocularer Fremdkörper. — *Ophthalmologica* (Basel), 1941, Bd. 101, H. 3, S. 139—147.
- Банков П. Върху екстракцията на немагнитни въреочни чужди тела. — *Офталм.* (България), 1971, т. 19, № 1, с. 20—27.
- Bronson N. R. Techniques of ultrasonic localisation and extraction of intraocular and extraocular foreign bodies. — *Am. J. Ophthalm.*, 1965, v. 60, N3, p. 596—603.
- Bronson N. R., Turner F. T. Practical Characteristics of Metal Locators. — *Arch. Ophthalm.*, 1972, v: 88, N 2, p. 199—203.
- Castren J. Über Glaskörperimplantationen. — *Klin. Mbl. Augenheilk.*, 1962, Bd. 140, H. 3, S. 444.
- Chisholm I. A. Intra-ocular metallic foreign bodies. — *Brit. J. Ophthalm.*, 1964, v. 48, p. 364—372.
- Comberg W. Operative Behandlung der Fremdkörperverletzungen. — In: *Ophthalmologische Operationslehre*. Bd. 2. Hrsg. v. R. Thiel. Leipzig, 1943, S. 522—626.
- Cutler N. Vitreous transplantation. — *Tr. Am. Acad. Ophthalm. a. Otolaryng.*, 1947, v. 51, p. 253—259.
- Dawidson M. Siderosis bulbi. — *Am. J. Ophthalm.*, 1933, v. 16, p. 331—335.
- Deutsch S. S. Vitreous aspiration and replacement with cerebrospinal fluid. — *Am. J. Ophthalm.*, 1954, v. 37, N 2, p. 234—238.
- Duke-Elder W. S. *Textbook of Ophthalmology*, v. 2. London, 1946.
- Duke-Elder W. S. *Textbook of Ophthalmology*, v. 6. London, 1954.
- Dunnington J. H., Regan E. F. The effects of sutures and thrombin upon ocular wound healing. — *Am. J. Ophthalm.*, 1952, v. 35, N 2, p. 167—177.
- Elsching A. Studien zur sympathischen Ophthalmie. — *Arch. Ophthalm.*, 1910, Bd. 75, H. 3, S. 459—473.
- Elschnig A. Über Glaskörperersatz. — *Ber. u. d. Versamml. d. Dtsch. Ophthalm. Gesellsch.*, 1911, S. 514—520.
- Elschnig A. Zur Therapie der Eisensplitter in der Linse. — *Klin. Mbl. Augenheilk.*, 1911, Bd. 49, N. 1, S. 35—37.
- Elschnig A. *Augenärztliche Operationslehre*, Bd. 2. Berlin, 1922.
- Fiaandt O. Experiences in the transplantations of human vitreous. — *Ophthalmologica* (Basel), 1948, Bd. 115, H. 5, S. 257—268.
- Francois I. Comment extraire les corps etrangers du cristallin sans provoques de cataracte? — *Ann. d'Oculist.*, 1952, v. 185, N 1, p. 65—74.
- Fritz, Tenessy, Cabrera. Operative technique of vitreous replacement. — *Am. J. Ophthalm.*, 1947, v. 30, p. 1221—1224.
- Fritz, Milo. The use of sterile refrigerated pooled human vitreous in living eyes. — *Am. J. Ophthalm.*, 1949, v. 32, p. 45—50.
- Fuchs A. Wann ist ein Auge sympathiegefährlich? — *Klin. Mbl. Augenheilk.*, 1940, Bd. 104, S. 680—688.
- Funder W. Ungewöhnlicher Verlauf einer Siderosis Bulbi. — *Klin. Mbl. Augenheilk.*, 1957, Bd. 131, S. 258—259.
- Galin M. A., Saylor A., McLean J. M. Intralenticular Foreign Bodies. — *Arch. Ophthalm.*, 1961, v. 66, N 6, p. 830—832.
- Gall J., Varga M. A. suitable suture for the treatment of lacerated corneal injuries. — *Acta Ophthalmol.*, (Kbh.), 1966, v. 44, p. 196—198.

- Gardilic A. Über die Präparationstechnik von Rattenschwanzwehnen zur Naht beider Starausziehung. — *Ophthalmologica* (Basel), 1949, Bd. 17, S. 115—126.
- Gerkowicz K. New instrument for removing metallic, non magnetic intraocular foreign bodies. — *Brit. J. Ophthalm.*, 1960, v. 40, p. 738—739.
- Gernet H. Zur Lokalisation und diaskleralen Entfernung von magnetischen Fremdkörpern. — *Klin. Mbl. Augenheilk.*, 1966, Bd. 147, H. 1, S. 87—90.
- Glees M. Über den Wert direkt vergrößerter Röntgenaufnahmen. *Klin. Mbl. Augenheilk.*, 1958, Bd. 133, H. 4, S. 552—559.
- Hager G. Besonderheiten bei der Extraktion von Eisenpflitern aus dem Augeninnern. — *Klin. Mbl. Augenheilk.*, 1971, Bd. 158, H. 5, S. 622—627.
- Haik G. M., Goles W. H., Pollard J. B., Haik H. M. The management of Intralenticular Foreign Bodies. *Tr. Am. Acad. Ophth. a. Otolar.*, 1970, v. 4, N 4, p. 804—810.
- Hallerman W. Infektionsprobleme der Augenheilkunde. *Klin. Mbl. Augenheilk.*, 1963, Bd. 142, H. 2, S. 414—418.
- Harris D., Brockhurst R. I. Localisation of Intraocular Foreign Bodies. — *Canad. Med. Ass. J.*, 1960, v. 87, N 10, p. 565—567.
- Hochgesard P. Elektro-okulographische Befunde bei intraokularem Fremdkörper. — *Klin. Mbl. Augenheilk.*, 1972, Bd. 161, H. 1, S. 93—96.
- Holland G. Über Indikation und Zeitpunkt der Entfernung eines verletzten Auges. — *Klin. Mbl. Augenheilk.*, 1964, Bd. 145, H. 6, S. 732—740.
- Holland M. Siderosis bulbi and spontaneous clearing. *Am. J. Ophthalm.*, 1958, v. 45, p. 259—264.
- Horsky E., Jedlickova Z. Ochi bakteriální flora a její účinnost na antibiotik při kultivaci. — *Cesk. oftalm.*, 1963, t. 19, N 6, s. 415—420.
- Hull F. E. Management of Eye casualties in the Far East Command during the Korean Conflict. — *Am. J. Ophthalm.*, 1953, v. 36, N 4, p. 467—474.
- Jaensch P. A. Verletzungen des Auges. — In: *Der Augenarzt*, Bd. 6 Hrsg. v. K. Velhagen. Berlin, 1963, S. 845—873.
- Jambon, Gehin. Photocoagulation apres extraction d'un corps étranger métallique. — *Bull. Soc. Ophthalm.*, Er., 1961, p. 300—300.
- Jess A. Glaukom bei Verkupferung des Auges. *Klin. Mbl. Augenheilk.*, 1924, Bd. 72, S. 128—133.
- Kanagasundaram C. R. Repair of perforating injury with a scleral graft. — *Brit. J. Ophthalm.*, 1959, v. 43, p. 440—441.
- Karpe G. Indications for clinical electroretinography. *Arch. Ophthalm.*, 1953, v. 60, p. 889—896.
- Keeney A. H. Intralenticular Foreign Bodies. *Arch. Ophthalm.*, 1971, v. 86, N 5, p. 499—501.
- Keeney A. H., Estrow B. R. Spectacle glass injuries to the eye. *Am. J. Ophthalm.*, 1971, v. 72, N 1, p. 152.
- Kerkenezov N. Localisation of intra-ocular foreign body by stainless steel sutures. — *Brit. J. Ophthalm.*, 1964, v. 48, p. 160—172.
- Kittel V. Verletzungen des Auges durch kleinste Metallpflitter. *Klin. Mbl. Augenheilk.*, 1961, Bd. 138, H. 2, S. 246—255.

- Kraft H. Zur Wahl der Operationsmethode beim intraokularen Eisensplitter. — *Klin. Mbl. Augenheilk.*, 1962, Bd. 141, S. 867—875.
- Kramer S. G. Simplified Technique for Free-Hand Corneal grafting in Traumatic Cases. — *Arch. Ophthalm.*, 1971, v. 86, N 2, p. 182—185.
- Krudysz J. Przyczynę do leczenia zapalenia spojłczynego oka. — *Klin. Oczna*, 1972, t. 42, N 3, s. 893—895.
- Krwawicz T. et al. Badania doswiadczeniowe nad mozliwoscia zahamowania dzialania chemicznego odlamka medzitekwiacego w cieleszklistym. — *Klin. fszna*, 1966, t. 36, N 1, s. 1—5.
- Kuhnt H. Hornhautplastik durch Einheilung von Bindehaut. — In: *Augenärztliche Operationslehre*, Bd. 1. Hrsg. v. A. Elsching, Berlin, 1922, S. 559—582.
- Laibson P. R. Inferior bulbous keratopathy and unsuspected anterior chamber foreign body. — *Arch. Ophthalm.*, 1965, v. 74, p. 191—197.
- Landegger G. P. Clinical experiences with vitreous replacements. *Am. J. Ophthalm.*, 1950, v. 33, p. 915—921.
- Lanhenhan F. Ophthalmodiaphanoskopie. — In: *Handbuch der ges. Augenheilkunde*, Bd. 1. Repr. von A. Graefe u. T. Saemisch. Berlin, 1920, S. 392—424.
- Lennon R. C. Zur skelettfreien Bulbis — Aufnahme nach Vogt. — *Klin. Mbl. Augenheilk.*, 1936, Bd. 96, S. 234.
- Leopold Ph. Reperage des corps etrangers intra-oculaires par la diaphanoskopie transpupillaire. — *Ann. d'Oculist*, 1959, v. 192, N 11, p. 863—867.
- Leydhecker F. K. Entfernung nichtmagnetischer Fremdkörper aus dem Augennern. — *Arch. Ophthalm.*, 1940, Bd. 141, S. 665—701.
- Liddi L., Stuart J. Sympathetic ophthalmia in Canada. — *Canad. J. Ophthalm.*, 1972, v. 7, N 2, p. 157—159.
- Lindner K. Zur Entfernung nichtmagnetischer, ophthalmoskopisch sichtbaren Fremdkörper aus dem Auge. — *Klin. Mbl. Augenheilk.*, 1940, Bd. 104, S. 670—674.
- Lohlein W. Bemerkungen zur operativen Indikationstellung bei intraokularen Fremdkörpern. — *Klin. Mbl. Augenheilk.*, 1951, Bd. 119, H. 2, S. 113—121.
- McCaslin M. F. Management of intraocular foreign bodies. — *Eye, Ear, Nose, Thr. Monthly*, 1963, v. 42, N 2, p. 46—52.
- McDonald P. R. Penetrating wounds of the eye. — *Tr. Am. Acad. Ophthalm., Otolaryng.*, 1956, v. 60, p. 812—819.
- Meyer-Schwickerath G. Lichtkoagulation. Stuttgart, 1959.
- Moreau P. G., Rouher F., Plane S. L'acidehyaluronique dans la chirurgie du vitre. — *Ann. d'Oculist*, 1968, v. 201, p. 493—502.
- Müller H. Die Behandlung der Kriegsverletzungen des Auges im Felde. — In: *Ophthalmologische Operationslehre*, Bd. 3. Hrsg. v. R. Thiel. Leipzig, 1945, S. 893—894.
- Müller H. Verletzungen. In: *Lehrbuch und Atlas der Augenheilkunde*. Hrsg. v. H. Serr. Jena, 1958, S. 687—740.
- Müller-Jensen K. Doppeltperforierende Augenverletzungen. — *Klin. Mbl. Augenheilk.*, 1964, Bd. 145, H. 5, S. 754—758. v. 15, N. 2, p. 161.
- Naquin H. The neurogenic theory of sympathetic ophthalmia. — *Am. J. Ophthalm.*, 1964, v. 58, N 3, p. 552—568.

- Neubauer H. Ein verbessertes Aspirationsophtho-Endoskop mit Glasfaserbeleuchtung. — *Klin. Mbl. Augenheilk.*, 1966, Bd. 148, H. 5, S. 720—722.
- Neubauer H. Ein moderner Innenpolmagnet. — *Klin. Mbl. Augenheilk.*, 1968, Bd. 152, H. 5, S. 723—730.
- Neubauer H. Fremdkörperextraktion aus dem Bereich des Ziliarkörpers. — *Klin. Mbl. Augenheilk.*, 1971, Bd. 158, H. 5, S. 617—621.
- Nover A., Stallkamp H. Experimentelle Ultraschalluntersuchungen bei Augen mit intraokularen Fremdkörpern. — *Arch. Ophthalm.*, 1962, Bd. 164, H. 6, S. 517—523.
- O'Day D. M., Moore T. E., Aronson S. B. Deep Fungal Corneal Abscess. — *Arch. Ophthalm.*, 1971, v. 86, N 4, p. 414—419.
- Ohm. Ansaugen eines Kupfersplitters im Glaskörper. — *Klin. Mbl. Augenheilk.*, 1920, Bd. 64, S. 847.
- Oksala A. Das Echogramm in der Diagnostik von Augenkrankheiten. *Klin. Mbl. Augenheilk.*, 1960, Bd. 137, H. 1, S. 72—73.
- Oksala A., Salminen L. Zur Ultraschalldiagnostik von Fremdkörpern in der Nähe der Augenhinterwand. — *Zbl. Ophthalm.*, 1965, Bd. 3, S. 185—186.
- Osoing K. Zur Ultraschalldiagnostik intraokularer Fremdkörper. — *Zbl. Ophthalm.*, 1965, Bd. 95, H. 3, S. 185—186.
- Paderstein R. Eisensplitter in der Linse ohne Starbildung und ihre Behandlung. — *Klin. Mbl. Augenheilk.*, 1910, Bd. 48, S. 105.
- Pataký-Kuhár. Die sympathische Ophthalmie. — In: *Der Augenarzt*, Bd. 5. Hrsg. v. K. Verhagen. Leipzig, 1963, S. 561—590.
- Paufique L., Moreau P. G. Les greffes de vitre lyophilise. — *Ann. d'Oculist.*, 1958, v. 186, N 10, p. 873—875.
- Paufique L., Bonnet M., Didierlaurent A. Notre experience de la desferrioxiamine B dans ce traitement de la siderose oculaire. — *Bull. Soc. d'Ophthalm.*, Fr., 1966, v. 66, p. 744—781.
- Peiker F. Physiokalische Therapie in der Augenheilkunde. — In: *Der Augenarzt*. Bd. 2. Hrsg. v. K. Verhagen. Leipzig, 1959, S. 575—686.
- Penner R., Passmore I. W. Magnetic and nonmagnetic intraocular foreign bodies. — *Arch. Ophthalm.*, 1966, v. 76, p. 676—677.
- Persival S. R. B. A decade of intraocular foreign bodies. — *Brit. J. Ophthalm.*, 1972, v. 56, N 6, p. 454—461.
- Poslusna Z. Prevence tetanu pri ocnich poraneniach. — *Csl. Oftalm.*, 1972, t. 28, N 1, s. 58—61.
- Riebel O. Novy zpusob extrakce magnetických telisek z nezkalene cocky. *Ces. Oftalm.*, 1960, N 6, S. 388—396.
- Riebel O. Zur Lokalisation intrakulärer Fremdkörper mittelst diaskleraler Durchleuchtung. — *Klin. Mbl. Augenheilk.*, 1966, Bd. 148, H. 1, S. 134—139.
- Risse D. Electro-magnetic localisation of intracocular foreign bodies with the „biolocator“. — *Acta Ophthalm.*, 1966, v. 44, p. 80—83.
- Rönne H. The marking of bulbus for the localisation of foreign bodies. — *Ophthalmologica (Basel)*, 1940, v. 99, p. 1—3.
- Ruedermann A. D. Sympathetic ophthalmia after evisceration. — *Am. J. Ophthalm.*, 1964, v. 57, N 3, p. 770—790.
- Schmidt R. Spektralanalyse als sichere Methode zum Nachweis von Metallen in menschlichen Auge und dessen Umgebung. *Klin. Mbl. Augenheilk.*, 1935, Bd. 95, S. 440—444.
- Schmöger E. Elektroretinographie bei Sigerosis und Chalkosta. *Klin. Mbl. Augenheilk.*, 1956, Bd. 128, H. 2, S. 158—167.

- Schreck E. Über den Erreger der sympathischen Ophthalmie. — Arch. Ophthalm., 1952, Bd. 153, H. 1, S. 36—56.
- Schreck E. Versuche zur Übertragung der sympathischen Ophthalmie auf Affen. — Arch. Ophth., 1953, Bd. 154, H. 3, S. 348—360.
- Schweer G. Glaskörper und Hyaluronsäure. — Hyaluronidase-System. Leipzig, 1962.
- Shafer D. M. Vitreous transplantation. — Am. J. Ophthalm., 1957, v. 43, N 1, p. 139—141.
- Stallard H. B. A non-magnetic foreign-body extractor. — Brit. J. Ophthalm., 1950, v. 34, N. 8, p. 511—512.
- Stallard H. B. Eye surgery. Bristol, 1958.
- Stallkamp H., Nover A. Diagnostische Ultraschalluntersuchungen am gesundem Auge. — Arch. Ophthalm., 1962, Bd. 164, S. 399—410.
- Terrien F., Consin G. Plaies penetrantes du globe oculaire. — Arch. d'Ophthalm., 1928, v. 45, p. 481—489.
- Thiel R. Ophthalmologische Operationslehre, Bd. 2. Leipzig, 1943.
- Thorpe E. Non magnetic intraocular foreign bodies. — JAMA, 1945, v. 127, p. 197—203.
- Thorpe E. Foreign bodies in the anterior chamber angle, their management with the aid gonioscopy. — Am. J. Ophthalm., 1966, v. 61, N 3, p. 1339—1343.
- Ullrich K., Kamman J. Zur lichtchirurgischen Behandlung von Netzhautschäden nach perforierenden Verletzungen. — Klin. Mbl. Augenheilk., 1970, Bd. 156, H. 6, S. 783—807.
- Vancea P., Cernea P. Unsere Erfahrung über das Problem der intraokulären Fremdkörper. — Arch. Ophthalm., 1964, Bd. 166, S. 53—63.
- Василев В., Байчев Х. Лечението на болни с обширни проникващи наранзвания на очната ябълка. — Офталъм. (Болг.), 1970, т. 18, № 2, с. 56—58.
- Василев В., Вълканов В., Байчев Х. Върху 328 случая на интрабульбарни чужди тела. — Офталъм. (Болг.), 1971, т. 19, № 3, с. 97—101.
- Videlaïne J. A. Contribution a l'etude clinique et experimentale de la siderose oculaire. Paris, 1959.
- Vogt A. Über die skelettfreie Röntgenaufnahme des Auges. — Dtsch. med. Wschr., 1934, Bd. 29, S. 1100—1101.
- Wagenmann A. Verletzungen des Auges, Bd. 1, Berlin, 1915; Bd. 2, 1921; Bd. 3, 1924.
- Waubke T. N. Fernsch — Röntgen intraokularer Fremdkörper. Stuttgart, 1967.

О Г Л А В Л Е Н И Е

Предисловие	3
ГЛАВА 1. ОБЩИЕ СВЕДЕНИЯ О ПРОБОДНЫХ РАНЕ- НИЯХ ГЛАЗ	5
Статистика прободных ранений	5
Классификация прободных ранений	8
Морфология раневого процесса при прободных ранениях	15
Клиника прободных ранений	18
Диагностика прободных ранений	19
Проникающие ранения	19
Сквозные ранения	21
Разрушение глаза	22
Лечение прободных ранений	24
Хирургическое лечение	24
Консервативное лечение	27
Исходы прободных ранений	36
ГЛАВА 2. ПРОБОДНЫЕ РАНЕЕНИЯ, ОСЛОЖНЕННЫЕ ТРАВМАТИЧЕСКИМ ПРИДОЦИКЛИТОМ	40
Клиника травматического придоциклита	41
Морфология травматического придоциклита	42
Симпатизирующее воспаление глаза	42
Клиника симпатизирующего воспаления	42
Морфология симпатизирующего воспаления	44
Симпатическое воспаление глаза	46
Клиника симпатической офтальмии	46
Морфология симпатической офтальмии	48
Теории патогенеза симпатической офтальмии	48
Лечение травматического придоциклита, симпатизиру- ющего и симпатического воспаления глаза	49
ГЛАВА 3. ПРОБОДНЫЕ РАНЕЕНИЯ, ОСЛОЖНЕННЫЕ ВНУТРИГЛАЗНЫМИ КРОВОИЗЛИЯНИЯМИ	52
Кровоизлияния в переднюю камеру	53
Статистика и классификация гифемы	53
Диагностика, клинические проявления и осложнения гифемы	55
	305

Лечение и профилактика гифемы	56
Кровоизлияния в стекловидное тело	59
Статистика и классификация кровоизлияний в стек-	
ловидное тело	59
Диагностика, клинические проявления и осложнения	
кровоизлияний в стекловидное тело	62
Лечение кровоизлияний в стекловидное тело	63
Кровоизлияния в оболочки глаза	65
ГЛАВА 4. ПРОБОДНЫЕ РАНЕНИЯ, ОСЛОЖНЕННЫЕ ПО-	
ВРЕЖДЕНИЯМИ ХРУСТАЛИКА	66
Частичная стационарная травматическая катаракта	68
Медленно прогрессирующая травматическая катаракта	69
Быстро прогрессирующая травматическая катаракта	70
Катаракта, не сопровождающаяся повышением внут-	
риглазного давления	70
Катаракта, сопровождающаяся повышением внутри-	
глазного давления	75
ГЛАВА 5. ПРОБОДНЫЕ РАНЕНИЯ, ОСЛОЖНЕННЫЕ	
МАССИВНЫМ ВЫПАДЕНИЕМ СТЕКЛОВИДНОГО ТЕЛА	75
Характеристика больных с обширными прободными ра-	
нениями	77
Методика заготовки и хранения трупного стекловидного	
тела	80
Методика хирургической обработки обширных пробод-	
ных ран и трансплантация стекловидного тела	81
Консервативное лечение больных после трансплантации	
стекловидного тела	82
Исходы прободных ранений, осложненных большой по-	
терей стекловидного тела	84
ГЛАВА 6. ПРОБОДНЫЕ РАНЕНИЯ, ОСЛОЖНЕННЫЕ	
ВНЕДРЕНИЕМ ВНУТРЬ ГЛАЗА ИНОРОДНЫХ ТЕЛ	86
Характеристика внутриглазных инородных тел	86
Влияние внутриглазных инородных тел на ткани глаза	89
Механическое действие внутриглазных инородных	
тел	89
Химическое действие металлических внутриглазных	
инородных тел	92
Сидероз глаза	94
Халькоз глаза	97
Прочие виды металлоза	100
Химическое действие неметаллических внутриглаз-	
ных инородных тел	101
Диагностика внутриглазных инородных тел	101
Рентгенологические методы диагностики внутри-	
глазных инородных тел	101
Рентгеноскопия глазницы	102
Рентгенография глазницы	103
Рентгенография (бескостная) переднего отдела	
глаза	108
Электрорентгенография глаза	110

Типовой план диагностики внутриглазных инородных тел	111
Клинические методы диагностики внутриглазных инородных тел	112
Просвечивание глаза	113
Эхоофтальмография	114
Электронная локация внутриглазных инородных тел	116
Химические методы диагностики внутриглазных инородных тел	119
Лечение прободных ранений, осложненных внедрением внутрь глаза инородных тел	120
Удаление мобильных магнитных инородных тел	120
Удаление из передней камеры	121
Удаление из задней камеры	122
Удаление из хрусталика	123
Удаление из заднего отдела глаза	124
Удаление «стационарных магнитных» и немагнитных инородных тел	125
Удаление из передней камеры	127
Удаление из задней камеры	128
Удаление из хрусталика	129
Удаление из заднего отдела глаза	130
Лечение металлоза глаза	131
Исходы прободных ранений, осложненных внедрением внутрь глаза инородных тел	133
ГЛАВА 7. ПРОБОДНЫЕ РАНЕНИЯ, ОСЛОЖНЕННЫЕ ГНОЙНОЙ ИНФЕКЦИЕЙ	135
Возбудители воспалительного процесса	136
Клинические формы	137
Диагностика	139
Лечение	140
Профилактика	141
Исходы прободных ранений, осложненных гнойной инфекцией	142
УКАЗАТЕЛЬ ОСНОВНОЙ ЛИТЕРАТУРЫ	143

ПЕТР ИВАНОВИЧ ЛЕБЕХОВ

**ПРОБОДНЫЕ
РАНЕНИЯ
ГЛАЗ**

Редактор И. Э. БАРБЕЛЬ
Художественный редактор А. И. ПРИЙМАК
Переплет художника О. П. АНДРЕЕВА
Технический редактор Т. И. БУГРОВА
Корректор Т. Е. МАКАРОВА

Сдано в набор 17/V 1974 г. Подп. к печ. 16/VII 1974 г.
Формат бумаги 84 x 108¹/₃₂. Печ. л. 6,5 + 0,313 печ. л.
цветн. вкл. Бум. л. 3,25 + 0,156 бум. л. цветн. вкл.
Учтно-изд. л. 11,73. Условных л. 11,45. ЛН-75. Заказ 506.
Тираж 5000 экз. Цена 1 р. 48 к.
Бумага на текст типографская № 2,
на вклейки — мелованная.

Ленинград. «Медицина». Ленинградское отделение.
192104. Ленинград, ул. Некрасова, 10.

Изокомбинат «Художник РСФСР».
Ленинград, Промышленная, 40.



•

◆

◆

◆

h



1 р. 48 к.

МЕДИЦИНА • 1974