

ДЕРЖАВНА УСТАНОВА  
«ІНСТИТУТ ОЧНИХ ХВОРОБ І ТКАНИННОЇ ТЕРАПІЇ  
ІМ. В.П. ФІЛАТОВА НАМН УКРАЇНИ»

Кваліфікаційна наукова  
праця на правах рукопису

**БОНДАРЕНКО НАТАЛІЯ ВОЛОДИМИРІВНА**

УДК 617.721.6-002+616.12-008.331.1-07+577.11-092.9

**ДИСЕРТАЦІЯ**

**ОСОБЛИВОСТІ ПАТОХІМІЧНИХ ПОРУШЕНЬ ОКА І КЛІНІЧНОГО  
ПЕРЕБІГУ ЕКСПЕРИМЕНТАЛЬНОГО ПЕРЕДНЬОГО  
НЕІНФЕКЦІЙНОГО УВЕЇТУ ПРИ ПЕРВИННІЙ ОЧНІЙ ГІПЕРТЕНЗІЇ,  
ЕФЕКТИВНІСТЬ МЕТАБОЛІЧНОЇ КОРЕКЦІЇ АНТИОКСИДАНТОМ  
КАРНОЗИНОМ**

галузь знань 22 Охорона здоров'я  
спеціальність 222 Медицина

Подається на здобуття наукового ступеня доктора філософії

Дисертація містить результати власних досліджень. Використання  
ідей, результатів і текстів інших авторів мають посилання на відповідне  
джерело \_\_\_\_\_ **Бондаренко Наталія Володимирівна**

Науковий керівник: Михейцева Ірина Миколаївна, доктор біологічних  
наук, старший науковий співробітник.

Одеса – 2023

## АНОТАЦІЯ

Бондаренко Наталія Володимирівна «Особливості патохімічних порушень ока і клінічного перебігу експериментального переднього неінфекційного увеїту при первинній очній гіпертензії, ефективність метаболічної корекції антиоксидантом карнозином» - Кваліфікаційна наукова праця на правах рукопису.

Дисертація на здобуття наукового ступеня доктора філософії за спеціальністю 222 Медицина – ДУ «Інститут очних хвороб і тканинної терапії ім. В. П. Філатова НАМН України», Одеса, 2023.

Метою дослідження було вивчення ролі первинної очної гіпертензії в обтяженні перебігу запальних процесів та поглиблені оксидативного стресу в увеальному тракту при експериментальному передньому неінфекційному увеїті та ефективність його корекції антиоксидантом карнозином.

Дослідження виконані на 115 кроликах, яким було модельовано очні патології, а саме модель офтальмогіпертензії (експериментальної глаукоми), модель переднього неінфекційного увеїту та їх поєднане моделювання. В експериментальному дослідженні проведено вивчення особливостей клінічного перебігу переднього увеїту при первинно підвищеному внутришньоочному тиску з дослідженням маркерів запалення в очах; вивчення стану прооксидантно-антиоксидантної системи в увеальному тракту і камерній волозі; виконана метаболічна корекція антиоксидантом карнозином клінічних та метаболічних показників.

Були використані наступні методи досліджень:

1. Офтальмологічні (біомікроскопія фотощілинною лампою патологічних змін в увеальному тракту очей, офтальмоскопія, тонометрія по Маклакову).
2. Патофізіологічні (моделювання у кроликів очної гіпертензії та переднього неінфекційного увеїту).
3. Біохімічні (вивчення в тканинах увеального тракту та камерній волозі активності антиоксидантних ферментів супероксиддисмутази, каталази, глутатіонпероксидази, прооксидантних ферментів НАДН-оксидази,

ксантиноксидази, рівня продуктів перекисного окислення малонового діальдегіду та дієнових кон'югатів).

4. Лабораторно-клінічні з визначенням маркерів запалення в камерній волозі та увеальному тракці (кількість лейкоцитів, загальний білок, неоптерин).

5. Статистичні методи оцінки результатів досліджень (параметричні і непараметричні методи статистичного аналізу з використанням пакета SPSS 11 та Statistica 5.5.). При оцінці кількісних показників клінічних патологічних змін в очах тварин, виражених в балах, більше, ніж в двох групах було використано критерій Крускала-Уолліса, а також непараметричний критерій Вілкоксона для залежних та Мана-Уїтні для незалежних вибірок. Для оцінки кількісних біохімічних показників використовували середні величини (M) і стандартні похибки середніх (m). Для оцінки відмінностей між двома групами застосовано критерій Ст'юдента (t) для незалежних вибірок з попередньою оцінкою нормальності розподілу за допомогою критерію Колмогорова-Смирнова. Вірогідним рівнем значення «р» вважали рівним або меншим за 0,05.

Експериментальні дослідження на кроликах довели, що наявність при моделюванні неінфекційного переднього увеїту такого фактору як первинний підвищений ВОТ значною мірою обтяжує перебіг патологічного процесу у тварин. Доведено, що клінічна картина переднього увеїту в групі з первинно модельованою очною гіпертензією була більш виразною і мала певні особливості. Продемонстровано наявність вірогідних змін основних клінічних ознак при порівнянні переднього увеїту з нормотензією та з ОГ, а саме за ін'єкцією судин кон'юнктиви і склери ( $p=0,0001$ ), характером преципітатів ( $p=0,0009$ ), вмісту передньої камери ( $p=0,0034$ ), характеру задніх сінехій ( $p=0,0025$ ), помутнінням скловидного тіла ( $p=0,0338$ ), патологією очного дна ( $p=0,0001$ ).

Первинна офтальмогіпертензія викликала обтяження запального процесу в передньому відділі ока за оцінками по лабораторним показникам - маркерами проникності судин ока (кількість лейкоцитів та вміст загального білка) в

камерній вологі, а також маркера запалення неоптерину. Наявність як лейкоцитів, так і значне підвищення вмісту загального білка в камерній волозі через чотири тижні після моделювання переднього увеїту, особливо на тлі ОГ, свідчить про збільшення проникності судинної системи тканин переднього відділу ока та прогресування запального процесу в органі зору. Встановлено суттєве збільшення маркера запалення неоптерину в групі з ОГ, яке спостерігали як в тканині увеального тракту так і в біологічних рідинах ока – камерній та слъзовій вологі. Максимальне накопичення неоптерину відмічене в увеальній тканині.

В роботі було встановлено зменшення активності ключових ферментів антиоксидатного захисту переднього відділу ока при моделюванні увеїту. Підвищений ВОТ сприяв погіршенню метаболічного стану увеального тракту. Доведено, що в групі з первинною ОГ і ПНУ показники були нижче, ніж в групі тільки з увеїтом. Активність каталази в тканині увеального тракту зменшена на 19,6 %, СОД – на 20,9 %, ГПО- на 22 % по відношенню до групи ПНУ з нормотензією. В камерній вологі експериментальних тварин спостерігались подібні зміни ферментів антиоксидантного захисту.

Активність прооксидантних ферментів, які продукують активні форми кисню (НАДН-оксидази та ксантинооксидази) в мітохондріях, в тканинах увеального тракту ока кролів за умови впливу офтальмогіпертензії при увеїті змінювалась протилежно. В групі ОГ+ПНУ НАДН-оксидаза перевищувала показники в групі ПНУ з нормотензією на 20,4%, ксантинооксидаза – на 24,3%. Підвищений ВОТ сприяв підвищенню вмісту продуктів пероксидації ліпідів МДА та ДК в увеальному тракті тварин з ПНУ. Встановлено, що в групі ОГ+ПНУ рівень МДА зростав на 30,8 % по відношенню до групи ПНУ з нормотензією.

Таким чином, первинна ОГ сприяла погіршенню як клінічної картини протікання запальних процесів в увеальному тракті при експериментальному ПНУ так і метаболічного стану з поглибленням оксидативного стресу в очах цих тварин.

Дослідження впливу дипептиду карнозину на клінічні та лабораторні ознаки неінфекційного переднього увеїту, обтяженого підвищеним офтальмотонусом, показало ефективність цієї речовини. На клінічний перебіг ПНУ на тлі ОГ. При застосуванні карнозину у кролів цієї групи виявлено, що у 54,2% очей була перікорнеальна ін'єкція і, на відміну від групи тварин без медикаментозного впливу, суттєво зменшилась частка очей зі змішаною ін'єкцією (12,5% очей), застійна – становила 20,8%, а у 12,5% очей ці патологічні зміни були відсутні. Частка преципітатів у великій кількості в очах тварин, які отримували карнозин, була зменшена, а кількість одиничних – збільшена. Дослідження вмісту передньої камери показало, що карнозин сприяв значному зменшенню частки очей з серозним та фіброзним ексудатом, а також з опалесценцією відносно тварин без медикаментозного впливу, при цьому відсутня опалесценція була характерна для 62,5% очей проти 8,0%. Карнозин викликав зниження частки кругових та множинних синехій, збільшення частки одиничних та появу очей взагалі без синехій (20,8%) .

Крім поліпшення стану в передньому відділі ока, карнозин впливав також на задній відділ ока тварин при передньому увеїті на тлі ОГ. Так, виразні помутніння скловидного тіла взагалі були відсутні, тоді як в групі без лікування вони були в 25% випадків. Виявлено також зниження частки помірних помутнень (29,2% в групі з карнозином проти 50% в групі без лікування), збільшення одиничних помутнень (50% проти 25% відповідно) та поява очей взагалі без помутнень (21%). В групі тварин, які були ліковані карнозином, патологія очного дна була відсутня в 62,5% очей, тоді як у решти 37,5% очей спостерігали нейроретинальні зміни. Тоді як при розвитку увеїту на тлі ОГ без препарату у 92% очей спостерігали нейроретинальні зміни.

Наші дослідження також довели, що лікування карнозином викликало поліпшення лабораторних показників у камерній вологі експериментальних тварин. При застосуванні карнозину у кролів з увеїтом на тлі ОГ відносна кількість лейкоцитів в камерній волозі знижувалась на 45,8% відносно групи без препарату. Карнозин сприяв зниженню рівня загального білка в камерній

волозі очей тварин цієї групи на 31,6% ( $p < 0,01$ ) відносно кролів без лікування. При лікуванні карнозином в тканинах увеального тракту рівень маркера запалення неоптерину було знижено на 39,4%, в камерній волозі - на 38,9% та слъзовій рідині - на 30,2% відносно групи з переднім увеїтом та очною гіпертензією без лікування. При цьому, слід підкреслити, що незважаючи на суттєве зниження вмісту неоптерину в тканинах увеального тракту, в камерній волозі та слъзовій рідині при застосуванні карнозину на тлі запального процесу в передньому відділі ока, який супроводжувався очною гіпертензією, рівень досліджуваного показника НП залишався вірогідно підвищеним відносно контролю, а саме: в 3,2, в 2,2 та в 1,7 разів відповідно.

Таким чином, місцеве введення до кон'юнктивальної порожнини ока протягом 4-х тижнів розчину карнозину викликало суттєве зниження запального процесу в передньому та задньому відділах ока у кролів з ПНУ на тлі ОГ, що сприяло покращенню клінічної картини, відновленню гематоаквального бар'єру та транспортної функції циліарного тіла (зниження кількості лейкоцитів та рівня загального білка), зниженню вмісту в структурах переднього відділу ока маркера запалення неоптерину.

Результати дослідження також показали, що тривале місцеве введення розчину карнозину викликало збільшення активності антиоксидантних ферментів в тканині увеального тракту і камерній волозі очей з переднім увеїтом на тлі ОГ. Показники активності глутатіонпероксидази в групі з карнозином в увеальній тканині підвищувались на 34,7%, а в камерній волозі - на 44% в порівнянні зі значеннями в групі «ОГ+увеїт» без лікування. Під впливом антиоксидантного препарату у тварин цієї групи активність СОД підвищувалась в увеальній тканині на 39,6%, в камерній волозі – на 27,9%. Подібною, але дещо менш виразною в увеальній тканині, була зміна активності третього антиоксидантного ферменту – каталази: на 28,4 та 29,4% відповідно. Оцінюючи вплив карнозину на стан балансу антиоксидантно-прооксидантної системи в експерименті було вивчено активність ферментів прооксидантного напрямку дії, які продукують активні форми кисню. У виділених мітохондріях

увеальної тканини ока кроликів, яким моделювали увеїт на тлі ОГ, вивчали активність ферментів НАДН-оксидази і ксантинооксидази при застосуванні карнозину.

В групі тварин з ОГ і увеїтом при інстиляціях карнозину зберігався дещо підвищений вміст НАДН-оксидази на 21,9%, і ксантинооксидази на 19,2% в тканинах увеального тракту ока відносно контролю. Але при порівнянні з даними групи тварин без інстиляцій карнозину рівень активності НАДН-оксидази і ксантинооксидази в тканинах увеального тракту був вірогідно знижений на 19,4% і 27,2% відповідно. Це свідчить про зниження під впливом препарату спроможності продукції активних форм кисню в тканині ока.

При інстиляціях карнозину у кролів з переднім увеїтом і офтальмогіпертензією рівень продуктів ПОЛ малонового діальдегіду та дієнових кон'югатів в тканинах увеального тракту вірогідно зменшувався на 39,3% і 33,3% порівняно з групою без лікування. В камерній волозі ці зміни становили 30,9% та 29,9% відповідно. У порівнянні з контрольними значеннями у здорових тварин ця різниця не була статистично достовірною.

Таким чином, під впливом тривалого введення карнозину в очі експериментальних тварин з ПНУ та ОГ ми спостерігали поліпшення метаболічного стану увеального тракту. Інстиляції розчину карнозину сприяли зниженню рівня накопичення в тканинах переднього відділу ока кролів продуктів перекисного окислення ліпідів та зменшували спроможність створення реакційних вільних радикалів при зменшенні активності прооксидантних ферментів, підвищували активність антиоксидантних ферментів.

Основні положення дисертації опублікувані в 5 журнальних статтях, 1 патенті та 14 тезах.

**Ключові слова:** увеїт, передній неінфекційний увеїт, очна гіпертензія, глаукома, маркери запалення, оксидативний стрес, антиоксидантна терапія, карнозин.

## ANNOTATION

Bondarenko Nataliia Volodymyrivna "Features of pathochemical disorders of the eye and clinical course of experimental anterior non-infectious uveitis in primary ocular hypertension, effectiveness of metabolic correction with carnosine antioxidant" - Qualification scientific work in the form of a manuscript.

Dissertation for the degree of Doctor of Philosophy in the specialty 222 Medicine - State Institution "Filatov Institute of Eye Diseases and Tissue Therapy of the National Academy of Medical Sciences of Ukraine", Odesa, 2023.

The aim of the study was to investigate the role of primary ocular hypertension in aggravating the course of inflammatory processes and deepening oxidative stress in the uveal tract in experimental anterior non-infectious uveitis and the effectiveness of its correction with the antioxidant carnosine.

The studies were conducted on 115 experimental rabbit-model ocular pathologies, namely, a model of ophthalmic hypertension (experimental glaucoma), a model of anterior noninfectious uveitis and their combined modeling.

In the experimental study, the peculiarities of the clinical course of anterior uveitis in case of primary elevated intraocular pressure were studied with the examination of inflammatory markers in the eyes; the state of the prooxidant-antioxidant system in the uveal tract and chamber moisture was studied. metabolic correction of clinical and metabolic parameters with the antioxidant carnosine was performed.

The following research methods were used:

1. Ophthalmological (biomicroscopy of pathological changes in the uveal tract, ophthalmoscopy, Maklakov tonometry).
2. Pathophysiological (modeling of ocular hypertension and anterior non-infectious uveitis in rabbits).
3. Biochemical (study of the activity of antioxidant enzymes superoxide dismutase, catalase, glutathione peroxidase, prooxidant enzymes NADH oxidase, xanthine oxidase, the level of malondialdehyde peroxidation products and diene conjugates in the tissues of the uveal tract and chamber moisture).

4. Laboratory and clinical tests with the determination of inflammatory markers in the chamber moisture and uveal tract (leukocyte count, total protein, neopterin).

5. Statistical methods for evaluating research results (parametric and non-parametric methods of statistical analysis using SPSS 11 and Statistica 5.5). The Kruskal-Wallis test was used, as well as the nonparametric Wilcoxon test for dependent and Mann-Whitney test for independent samples in assessing the quantitative indicators of clinical pathological changes in the eyes of animals, expressed in points, in more than two groups. To evaluate quantitative biochemical parameters, mean values (M) and standard errors of means (m) were used. To assess the differences between the two groups, the Student's t-test for independent samples was used with a preliminary assessment of the normality of the distribution using the Kolmogorov-Smirnov test. The p-value was considered to be equal to or less than 0.05.

Experimental rabbit-model have shown that the presence of such a factor as primary elevated IOP in the modeling of noninfectious anterior uveitis significantly aggravates the course of the pathological process in animals. It has been proved that the clinical picture of anterior uveitis in the group with primary modeled ocular hypertension was more pronounced and had certain features. It was demonstrated that there were significant changes in the main clinical signs when comparing anterior uveitis with normotension and with ophthalmic hypertension, namely, in the injection of conjunctival and scleral vessels ( $p=0,0001$ ), the nature of the precipitates ( $p=0.0009$ ), the contents of the anterior chamber ( $p=0.0034$ ), the nature of the posterior synechiae ( $p=0.0025$ ), vitreous opacification ( $p=0.0338$ ), and fundus pathology ( $p=0.0001$ ).

Primary ophthalmic hypertension caused a burden of the inflammatory process in the anterior compartment of the eye as assessed by laboratory parameters - markers of ocular vascular permeability (leukocyte count and total protein content) in the chamber moisture, as well as the inflammatory marker neopterin. The presence of

leukocytes and a significant increase in the content of total protein in the chamber moisture four weeks after modeling anterior uveitis, especially in the background of OH, indicates an increase in the permeability of the vascular system of the anterior eye tissues and the progression of the inflammatory process in the organ of vision. A significant increase in the inflammatory marker neopterin in the group with OH was found, which was observed both in the tissue of the uveal tract and in the biological fluids of the eye - chamber and tear moisture. The maximum accumulation of neopterin was observed in the uveal tissue.

The study revealed a decrease in the activity of key enzymes of antioxidant defense of the anterior segment of the eye in the modeling of uveitis. Elevated IOP contributed to the deterioration of the metabolic state of the uveal tract. It was proved that in the group with primary OH and anterior noninfectious uveitis, the indicators were lower than in the group with uveitis alone. Catalase activity in the uveal tissue was reduced by 19.6%, Superoxide dismutase - by 20.9%, glutathione peroxidase - by 22% compared to the group of normotensive anterior noninfectious uveitis. Similar changes in antioxidant defense enzymes were observed in the chamber moisture of experimental animals.

The activity of prooxidant enzymes that produce reactive oxygen species (NADH oxidase and xanthine oxidase) in mitochondria in the tissues of the uveal tract of rabbits under the influence of ophthalmic hypertension in uveitis changed in the opposite way. In the group of OH with anterior noninfectious uveitis, NADH oxidase exceeded the values in the group of anterior noninfectious uveitis with normotension by 20.4%, xanthine oxidase - by 24.3%. Elevated IOP contributed to an increase in the content of lipid peroxidation products MDA and dyne conjugates in the uveal tract of animals with anterior noninfectious uveitis. It was found that in the group of OH with anterior noninfectious uveitis, the level of MDA increased by 30.8% compared to the group with anterior noninfectious uveitis with normotension.

Thus, primary OH contributed to the deterioration of both the clinical picture of inflammatory processes in the uveal tract in experimental anterior noninfectious

uveitis and the metabolic state with a deepening of oxidative stress in the eyes of these animals.

The study of the effect of carnosine dipeptide on clinical and laboratory signs of noninfectious anterior uveitis, complicated by increased ophthalmotonus, showed the effectiveness of this substance. On the clinical course of anterior noninfectious uveitis on the background of OH. When carnosine was used in rabbits of this group, it was found that 54.2% of the eyes had pericorneal injection and, unlike the group of animals without drug exposure, the proportion of eyes with mixed injection (12.5% of eyes) significantly decreased, congestive injection was 20.8%, and in 12.5% of eyes these pathological changes were absent. The proportion of large-scale precipitates in the eyes of carnosine-treated animals was reduced, and the number of single precipitates was increased. The study of the anterior chamber contents showed that carnosine caused a significant decrease in the proportion of eyes with serous and fibrous exudate, as well as opalescence, compared to animals without drug treatment, with no opalescence being characteristic of 62.5% of eyes versus 8.0%. Carnosine caused a decrease in the proportion of circular and multiple synechiae, an increase in the proportion of single synechiae and the appearance of eyes without synechiae at all (20.8%).

In addition to improving the condition in the anterior part of the eye, carnosine also affected the posterior part of the eye of animals with anterior uveitis in the setting of OH. Thus, there were no distinct vitreous opacities at all, while in the untreated group they were present in 25% of cases. There was also a decrease in the proportion of moderate opacities (29.2% in the carnosine group vs. 50% in the untreated group), an increase in single opacities (50% vs. 25%, respectively) and the appearance of eyes without opacities at all (21%). In the group of animals treated with carnosine, fundus pathology was absent in 62.5% of the eyes, while neuroretinal changes were observed in the remaining 37.5% of the eyes. Whereas, in the development of uveitis in the background of OH without the drug, neuroretinal changes were observed in 92% of eyes.

Our studies have also shown that carnosine treatment caused an improvement in laboratory parameters in the chamber moisture of experimental animals. When carnosine was administered to rabbits with uveitis in the setting of OH, the relative number of leukocytes in the chamber moisture decreased by 45.8% compared to the group without the drug. Carnosine contributed to a decrease in the level of total protein in the chamber moisture of the eyes of animals of this group by 31.6% ( $p < 0.01$ ) compared to rabbits without treatment. Under carnosine treatment, the level of neopterin, an inflammatory marker, was reduced by 39.4% in the tissues of the uveal tract, by 38.9% in the chamber moisture and by 30.2% in the tear fluid compared to the group with anterior uveitis and ocular hypertension without treatment. It should be emphasized that despite a significant decrease in the content of neopterin in the tissues of the uveal tract, in chamber moisture and lacrimal fluid when carnosine was used against the background of inflammation in the anterior segment of the eye, which was accompanied by ocular hypertension, the level of the studied NP index remained significantly increased compared to the control, namely: 3.2, 2.2 and 1.7 times, in accordance.

Therefore, topical administration of carnosine solution into the conjunctival cavity of the eye for 4 weeks caused a significant reduction in the inflammatory process in the anterior and posterior parts of the eye in rabbits with anterior noninfectious uveitis against the background of OH, which contributed to the improvement of the clinical picture, restoration of the blood-ocular barrier and transport function of the ciliary body (decrease in the number of leukocytes and total protein level), and a decrease in the content of neopterin, an inflammatory marker, in the structures of the anterior eye.

The results of the study also showed that prolonged topical administration of carnosine solution caused an increase in the activity of antioxidant enzymes in the tissue of the uveal tract and chamber moisture of eyes with anterior uveitis against the background of POAG. Glutathione peroxidase activity in the carnosine group in the uveal tissue increased by 34.7%, and in the chamber moisture - by 44% compared with the values in the group "OH with uveitis" without treatment. Under the influence

of the antioxidant drug in animals of this group, the activity of SOD increased in the uveal tissue by 39.6%, and in the chamber moisture - by 27.9%. Similar, but somewhat less pronounced in the uveal tissue, was the change in the activity of the third antioxidant enzyme, catalase: by 28.4 and 29.4%, respectively.

To evaluate the effect of carnosine on the balance of the antioxidant-prooxidant system, the activity of prooxidant enzymes that produce reactive oxygen species was examined in the experiment. The activity of NADH oxidase and xanthine oxidase enzymes was studied in isolated mitochondria of the uveal tissue of rabbits with uveitis modeled against the background of OH under the use of carnosine.

In the group of animals with OH and uveitis, carnosine instillations maintained a slightly increased content of NADH oxidase by 21.9% and xanthine oxidase by 19.2% in the tissues of the uveal tract of the eye compared to the control. However, when compared with the data of the group of animals without carnosine instillations, the level of NADH oxidase and xanthine oxidase activity in the tissues of the uveal tract was significantly reduced by 19.4% and 27.2%, accordingly. This indicates a decrease in the ability to produce reactive oxygen species in the eye tissue under the influence of the drug.

With carnosine instillations in rabbits with anterior uveitis and ophthalmohypertension, the level of malondialdehyde and diene conjugates lipid peroxidation products in the tissues of the uveal tract was significantly reduced by 39.3% and 33.3% compared to the untreated group. In chamber moisture, these changes were 30.9% and 29.9%, respectively. Compared to the control values in healthy animals, this difference was not statistically significant.

Thus, under the influence of prolonged administration of carnosine in the eyes of experimental animals with anterior noninfectious uveitis and OG, we observed an improvement in the metabolic state of the uveal tract. Instillations of carnosine solution helped to reduce the level of accumulation of lipid peroxidation products in the tissues of the anterior part of the rabbit eye and reduced the ability to create reactive free radicals with a decrease in the activity of prooxidant enzymes, increased the activity of antioxidant enzymes.

**Keywords:** uveitis, anterior non-infectious uveitis, ocular hypertension, glaucoma, inflammatory markers, oxidative stress, antioxidant therapy, carnosine.

### **Перелік наукових праць, опублікованих за темою дисертації**

1. Михейцева, І. М., Бондаренко, Н. В., Коломійчук, С. Г., Сіроштаненко, Т. І. (2019). *Стан процесів оксидації і пероксидації в тканинах увеального тракту ока кроликів при моделюванні увеїту і офтальмогіпертензії*. Офтальмологічний журнал, (2) 55-60 (особистий внесок здобувача- моделювала у тварин увеїт і очну гіпертензію, проводила експериментальні діагностичні дослідження, приймала участь в біохімічних дослідженнях).

2. Михейцева, І. М., Бондаренко, Н. В., Коломійчук, С. Г. (2019). *Вплив високого внутрішньоочного тиску на ферментативну антиоксидантну систему тканин увеального тракту ока кроликів при експериментальному алергічному увеїті*. Офтальмологічний журнал, (4) 57-63 (особистий внесок здобувача – аналізувала наукову літературу з проблеми, моделювала у тварин увеїт і очну гіпертензію, приймала участь в біохімічних дослідженнях, проводила статистичний аналіз результатів).

3. Михейцева, І. М., Бондаренко, Н. В., Коломійчук, С. Г., Сіроштаненко, Т. І. (2021). *Клінічна картина увеїту на тлі офтальмогіпертензії у кроликів та корекція його перебігу дипептидом карнозин*. Офтальмологічний журнал, (1) 55-61 (особистий внесок здобувача – моделювала у тварин очні патології, проводила експериментальні офтальмологічні дослідження, аналізувала отримані результати).

4. Михейцева, І. М., Бондаренко, Н. В., Коломійчук, С. Г., Курильців, Н. Б. (2021). *Рівень неоптерину в передньому відділі ока при експериментальному увеїті, обтяженому очною гіпертензією, за умови впливу дипептиду карнозину*. Офтальмологічний журнал, (5) 64-70 (особистий внесок здобувача – аналізувала наукову літературу з проблеми, моделювала у тварин увеїт і очну гіпертензію, проводила статистичний аналіз результатів).

5. Михейцева, І. М., Бондаренко, Н. В., Коломійчук, С. Г. (2022). *Вплив карнозину на про-антиоксидантний стан переднього відділу ока при експериментальному увеїті з офтальмогіпертензією*. Офтальмологічний журнал, (4) 33-39 (особистий внесок здобувача — аналізувала наукову літературу з проблеми, приймала участь в експериментальній терапії тварин з моделями захворювань, приймала участь в біохімічних дослідженнях, описувала результати дослідження).

6. Михейцева, І. М., Бондаренко, Н. В., Коломійчук, С. Г., Сіроштаненко, Т. І. (2019.01) Патент України 137107, МПК А61К 9/00 *Спосіб моделювання неінфекційного увеїту на тлі офтальмогіпертензії*. Державна установа «Інститут очних хвороб і тканинної терапії ім. В. П. Філатова НАМН України», 00513; заявлено 17.01.2019; опубліковано 10.10.2019, Бюлетень 19.

7. Михейцева, І. Н., Бондаренко, Н. В., Коломійчук, С. Г. (2018, 23 - 25 травня). *Исследование процессов перекисного окисления липидов в тканях глаза кроликов при офтальмогипертензии и аллергическом увеите*, XIV З'їзд офтальмологів України з міжнародною участю. Одеса: Україна.

8. Михейцева, І. М., Бондаренко, Н. В., Коломійчук, С. Г. (2018, 12 - 13 вересня). *Вплив офтальмогіпертензії на активність ферментів, продукуючих активні форми кисню, в тканині кута передньої камери ока тварин при моделюванні алергічного увеїта*, Матеріали Всеукраїнської науково-практичної конференції офтальмологів, присвяченої 80-річчю заснування Товариства офтальмологів України. Вінниця: Україна

9. Михейцева, І. Н., Коломійчук, С. Г., Сіроштаненко, Т. І., Абдулхади Мохаммад, Бондаренко, Н. В. (2018, 10 - 12 жовтня). *Моделирование патологических состояний глаза для исследования вопросов патогенеза и лечения сочетанных глазных заболеваний*, Матеріали VII Пленума Українського наукового товариства патофізіологів та науково-практичні конференції з міжнародним представництвом «Інтегративні механізми патологічних процесів: від експериментальних досліджень до клінічної практики». Полтава.

10. Михейцева, І. М., Бондаренко, Н. В., Коломійчук, С. Г. (2019, 23 - 24 травня). *Влияние офтальмогипертензии на развитие патологических изменений в глазах кроликов при моделированном увеите*, Матеріали науково-практичної конференції з міжнародною участю «Філатовські читання – 2019». Одеса: Україна.

11. Михейцева, І. М., Коломійчук, С. Г., Сіроштаненко, Т. І., Абдулхаді Мохаммад, Бондаренко, Н. В., Мотасім, В. А. Р. Альдахдух. (2019, 27 - 30 травня). *Роль оксидативно – карбонільного стресу та порушень енергетичного обміну в патогенезі запальних та дегенеративних захворювань органа зору*, Матеріали XX з'їзду Українського фізіологічного товариства імені П.Г. Костюка з міжнародною участю, присвяченого 95-річчю від дня народження П.Г. Костюка. Київ: Україна.

12. Михейцева, І. М., Коломійчук, С. Г., Сіроштаненко, Т. І., Абдулхаді Мохаммад., Бондаренко, Н. В., Альдахдух Мотасім В. А. Р., Загородська, Л. В. (2019, 30 вересня - 4 жовтня). *Роль порушень показників про/антиоксидантної системи та енергетичного обміну в патогенезі запальних та дегенеративних захворювань органів зору*, Матеріали XII Українського біохімічного конгресу. Медична та клінічна хімія, 21: 3. Тернопіль.

13. Михейцева, І. М., Бондаренко, Н. В., Коломійчук, С. Г., Сіроштаненко, Т. І. (2019, 9 - 10 жовтня). *Порушення прооксидантно – антиоксидантного балансу в розвитку патологічних змін в очах кроликів при модельованому увеїті на тлі підвищеного внутрішньоочного тиску*, Матеріали Всеукраїнської науково-практичної конференції «Актуальні питання офтальмології». Івано – Франківськ: Україна.

14. Бондаренко, Н. В., Михейцева, І. М., Коломійчук, С. Г. (2019, 17 - 19 жовтня). *Дослідження можливості застосування дипептиду В–Аланіл-L–Гістидину для профілактики патологічних змін в тканинах переднього відділу ока при передньому увеїті і офтальмогипертензії*, Матеріали науково-практичної конференції з міжнародною участю III Українського «Рефракційного пленеру 2019». Київ: Україна.

15. Михейцева, И. Н., Бондаренко, Н. В., Коломийчук, С. Г., Сироштаненко, Т. И. (2020, 22 - 24 вересня). *Влияние дипептида  $\beta$ -аланил-L-гистидина на интенсивность воспалительного процесса при экспериментальном увеите с повышенным офтальмотонусом*, Матеріали Всеукраїнської науково-практичної конференції «Актуальні питання офтальмології». Телеміст Одеса-Тернопіль

16. Михейцева, И. Н., Бондаренко, Н. В., Коломийчук, С. Г. (2020, 1 - 2 жовтня). *Влияние карнозину на активность супероксид-продуцирующих ферментов в тканях глаза животных при увеите и офтальмогипертензии*, Матеріали V міжнародної наукової конференції «Актуальні проблеми сучасної біохімії, клітинної біології та фізіології», 110-111. Дніпро.

17. Бондаренко, Н. В., Михейцева, И. Н., Коломийчук, С. Г., Сироштаненко, Т. И. (2021, 03 - 04 лютого). *Показатели оксидативного стресса как маркеры эффективности лечения экспериментального неинфекционного увеита при сопутствующей глазной гипертензии*, Лютневі зустрічі з офтальмології : науково-практична конференція, 14-15. Одеса.

18. Михейцева, И. М., Бондаренко, Н. В., Коломийчук, С. Г., Сироштаненко, Т. И. (2021, 20-21 травня). *Взаемосвязь между показателями прооксидантно-антиоксидантной системы и клиническими признаками патологических изменений в тканях глаза при экспериментальном увеите с очной гипертензией*, Філатовські читання-2021: науково-практична конференція з міжнародною участю, 153-154. Одеса

19. Михейцева, И. М., Бондаренко, Н. В., Коломийчук, С. Г. (2021, 22 - 23 вересня). *Оценка состояния про-оксидантно - антиоксидантной системы переднего відділу глаза кролів по биохимическим показателям слезовой рідини при экспериментальном неинфекционному увеите с очной гипертензией*, Актуальні питання офтальмології : Всеукраїнська науково-практична конференція, 27 - 29. Одеса.

20. Михейцева, И. М., Бондаренко, Н. В., Коломийчук, С. Г., Сироштаненко, Т. И., Сторожук, Н. В., Кузнецов, М. К. (2023, 24 - 26 травня). *Оксидативный стресс как фактор розвитку дегенеративних та запальних процесів очей*,

Матеріали науково-практичної конференції з міжнародною участю «Філатовські читання-2023». Одеса: Чорномор'я, 270; 228-230.

### **Перелік умовних скорочень**

ВОТ - внутрішньоочний тиск

ОГ – офтальмогіпертензія, очна гіпертензія

УОГ - увеальна офтальмогіпертензія

ПУГ - постувеальна глаукома

ПВКГ – первинна відкритокутова глаукома

ВГ - вторинна глаукома

НП – неоптерин

PDGF-AB/BB - тромбоцитарний фактор росту

VEGF- фактор росту ендотелію судин

TNF - фактор некрозу пухлин

АФК - активні форми кисню

ПОЛ – пероксидне окиснення ліпідів

ПНУ – передній неінфекційний увеїт

ДК - дієнові кон'югати

## ЗМІСТ

<b>АНОТАЦІЯ</b> .....	2
<b>ВСТУП</b> .....	22
<b>РОЗДІЛ 1. Запалення судинної оболонки ока у супроводі офтальмогіпертензії, особливості клініки, механізмів розвитку та терапії (огляд літератури)</b> .....	33
1.1. Увеїти - локальні запалення увеальної оболонки, їх розповсюдження, форми патології, етіологія.....	33
1.2. Увеїт та офтальмогіпертензія, вторинна глаукома.....	35
1.3. Лабораторні маркери запалення, неоптерин як стабільний прогностичний фактор запального процесу в увеальному тракті.....	39
1.4. Метаболічні механізми патогенезу увеїту у супроводі ОГ чи глаукоми .....	42
1.5. Лікування переднього увеїту, ефективність антиоксидантної терапії .....	47
1.6. Карнозин - антиоксидант із протизапальною дією, перспективи використання в клініці увеїтів .....	52
<b>РОЗДІЛ 2. МАТЕРІАЛ ТА МЕТОДИ ДОСЛІДЖЕННЯ</b> .....	57
2.1. Моделювання офтальмогіпертензії, переднього неінфекційного увеїту та їх поєднання на різних етапах дослідження.....	57
2.2. Вивчення клінічної картини в очах експериментальних тварин при моделюванні офтальмогіпертензії та переднього неінфекційного увеїту, визначення маркерів запалення в очах .....	60
2.3. Методи досліджень біохімічних показників.....	61
2.4. Методи статистичних досліджень.....	63
<b>РОЗДІЛ 3. Вплив підвищеного внутрішньо очного тиску на особливості клінічної картини та патохімічних порушень в очах експериментальних тварин з переднім неінфекційним увеїтом</b> .....	64
3.1. Розробка методу поєданого моделювання офтальмогіпертензії та переднього неінфекційного увеїту у кроликів .....	64
3.2. Особливості клінічного перебігу переднього неінфекційного увеїту, який розвинувся на тлі підвищеного внутрішньоочного тиску .....	67

3.3. Вплив підвищеного внутрішньо очного тиску на рівень маркерів запалення в тканинах увеального тракту ока та камерній волозі тварин при моделюванні неінфекційного переднього увеїту..... 71

3.4. Вплив підвищеного внутрішньоочного тиску на активність антиоксидантних і прооксидантних ферментів у тканинах увеального тракту та камерній волозі очей тварин при моделюванні неінфекційного переднього увеїту..... 75

3.5. Вплив підвищеного внутрішньоочного тиску на стан пероксидації ліпідів в тканинах увеального тракту і камерній волозі очей тварин при моделюванні неінфекційного переднього увеїту..... 85

**РОЗДІЛ 4. Вплив дипептиду карнозину на перебіг патологічного процесу та метаболічний стан в очах тварин при експериментальному неінфекційному увеїті, який розвинувся на тлі офтальмогіпертензії.... 96**

4.1. Вивчення впливу дипептиду карнозин на клінічний перебіг експериментального неінфекційного увеїту, який розвинувся на тлі офтальмогіпертензії ..... 96

4.2. Вивчення впливу дипептиду карнозину на рівень маркерів запалення в тканинах увеального тракту ока та камерній волозі тварин при моделюванні неінфекційного переднього увеїту на тлі офтальмогіпертензії ..... 100

4.3. Вивчення впливу дипептиду карнозину на активність антиоксидантних і прооксидантних ферментів в тканині увеального тракту та камерній волозі ока тварин при моделюванні неінфекційного переднього увеїту на тлі офтальмогіпертензії..... 105

4.4. Вивчення впливу дипептиду карнозину на процеси пероксидації в тканинах увеального тракту та камерній волозі ока при моделюванні неінфекційного переднього увеїту на тлі офтальмогіпертензії..... 112

**РОЗДІЛ 5. Аналіз і узагальнення результатів дослідження..... 119**

**ВИСНОВКИ ..... 133**

**СПИСОК ВИКОРИСТАНИХ ДЖЕРЕЛ..... 136**

**ДОДАТОК А..... 163**

**ДОДАТОК Б..... 168**

**ДОДАТОК В..... 169**

## ВСТУП

### Актуальність теми

Увеїт - важка форма патології ока, обумовлена запальними процесами в судинній оболонці цього органу, що призводять до різкого зниження зорових функцій і нерідко сліпоти. Це захворювання зустрічається найчастіше в осіб молодого віку 20 - 39 років, призводячи їх до тимчасової непрацездатності та інвалідності [1-5]. Незважаючи на значний прогрес у терапії, поширеність сліпоти, вторинної по відношенню до увеїту, протягом останніх 30 років не зменшилася. На цей час на увеїти припадає близько 10 % набутої сліпоти [6].

Увеїт може бути викликаний інфекціями та/або аутоімунною відповіддю. Повідомляється, що приблизно 70-90% увеїтів, що загрожують зору, є неінфекційними [7, 8]. При цьому увеїт переднього сегмента є найбільш поширеною формою. При передньому увеїті запальні процеси в дренажній системі призводять до набряку, спостерігаються пігментні відкладення, ексудат спричиняє закупорку судин, виникають задні синехії, зазнає змін і внутрішньоочна рідина. Її стає більше, змінюється її склад. Часто, як слідство, підвищується внутрішньоочний тиск (ВОТ). Періодичне підвищення ВОТ - офтальмогіпертензія (ОГ) є адаптаційно-компенсаторною реакцією організму на зниження працездатності циліарного м'яза [9]. Проте третина подібних хворих не мають таку компенсаторну здатність організму у зв'язку з генетичними чи іншими особливостями, і тоді ОГ перетворюється на глаукому [10]. Тяжким ускладненням увеїту є розвиток вторинної глаукоми, що спостерігається в 10 - 60% випадків, прогресування якої призводить до зниження зору в ранньому віці [11]. Відзначено також взаємозв'язок первинної відкритокутової глаукоми з увеїтами, швидший розвиток глаукомних змін у пацієнтів у супроводі запального процесу в увеальній тканині [12].

З іншого боку, виникає питання, чи може первинно підвищений внутрішньоочний тиск - офтальмогіпертензія - (наприклад, у разі первинної глаукоми) впливати на запальний процес в увеальному тракті та сприяти ускладненню перебігу увеїту. Важливим в науковому та практичному сенсі було б розкриття механізмів цього впливу. Встановлено, що при гострому підвищенні ВОТ у камерній вологі хворих на глаукому виявлено високий вміст прозапальних цитокінів [13, 14, 15].

Підвищений офтальмотонус може бути одним із найважливіших факторів, що ускладнюють перебіг переднього увеїту. Herbert та ін. (2004) показали, що рівень внутрішньоочного тиску у хворих на увеїт зростає приблизно на 42% [16].

Запальна реакція у тканинах ока при передньому увеїті - це реакція, спрямована на відмежування, знищення та виведення з організму патологічного агента. Вона виконує захисно-приспосувальну функцію, яка може мати і патологічний характер [17, 18]. Очевидно, головним патогенетичним механізмом увеїтного макулярного набряку є руйнування внутрішнього гематоретинального бар'єру, що спричинено постійним викидом медіаторів запалення. Молекулярні медіатори запальної системи спричиняють активацію зворотного зв'язку, що призводить до збільшення вироблення таких медіаторів [19].

Незважаючи на значну залученість цитокінів до запального процесу, та враховуючи їх певні особливості такі як недовговічність та паракринна дія [20, 21], вони не є надійними маркерами ступеня запального процесу в біологічних рідинах, у тому числі в слезовій рідині, і не завжди можуть бути факторами прогнозування перебігу увеїтів.

Таким чином, така ненадійність критерію виразності запального процесу у хворих на увеїти переводить вектор уваги дослідників на пошук більш стабільних маркерів. В якості таких маркерів доцільно розглядати такі природні сполуки як птеридини.

Оксидативний стрес є патогенетичним механізмом багатьох патологічних станів, включаючи запалення. У літературі є дані, що свідчать про те, що ушкодження, що викликаються активацією окислювального стресу, часто призводять до патологічних змін у тканинах задовго до пошкодження їх інфільтруючими запальними клітинами, про що говорить, наприклад, ушкодження мітохондріальної ДНК сітківки на ранніх стадіях увеїту [22, 23].

Ступінь оксидативного стресу в організмі визначається балансом прооксидантних та антиоксидантних систем. Рівновага між процесами перекисного окислення ліпідів і активністю антиоксидантної системи залежить від двох протилежно-спрямованих процесів. З одного боку - від стану і резервів антиоксидантної систем. З іншого - від інтенсивності і тривалості впливу шкідливого чинника, що активує перекисне окислення ліпідів та накопичення токсичних продуктів ПОЛ. Виснаження однієї або обох ланок цієї системи призводить до формування оксидативного стресу та сприяє розвитку та поглибленню патологічних процесів в організмі [24, 25, 26, 27, 28, 29, 30, 31, 32, 33].

Існують докази, що запалення увеального тракту має вплив на розвиток ОГ та глаукоми через збільшення активності вільно-радикальних процесів. Однак, чи може підвищений тиск в очах впливати на передній увеїт, є невідомим. Існують дані, що артеріальна гіпертензія може сприяти запальному процесу через оксидативний стрес та ендотеліальну дисфункцію [34, 35, 36]. Встановлення участі подібних механізмів впливу ОГ на локальні запальні процеси є важливою науковою проблемою.

Підвищення ефективності лікування увеїтів, зниження кількості їх ускладнень та запобігання хронізації патологічного процесу залишаються актуальними проблемами офтальмології [37, 38, 39, 40]. Лікування має бути патогенетично орієнтоване та з метою підвищення співвідношення ефективність/побічний ефект максимально локалізовано в ураженій тканині. Однак найчастіше досягти цього не вдається, тому триває пошук нових засобів, здатних придушити активність запального процесу, запобігти

імуноопосередкованому пошкодженню тканин та зниження гостроти зору з мінімальною кількістю побічних ефектів [41].

За нашого часу поряд із специфічною терапією запальних і дегенеративних захворювань широко застосовується метаболітна терапія з метою корекції порушень обміну речовин, що істотно знижує ймовірність ускладнення і скорочує терміни одужання [40, 42, 43]. Серед препаратів метаболічної терапії одними з найпоширенішими у клінічній практиці є речовини з антиоксидантними властивостями. Останнім часом в якості антиоксидантного засобу лікування різних патологічних станів привернув увагу карнозин - унікальний, потужний антиоксидант з широким спектром дії. Крім того, карнозин проявляє значний протизапальний ефект. Карнозин почав вивчатися при офтальмологічних захворюваннях. Наявність у цієї сполуки антиоксидантних властивостей дозволило успішно застосовувати його для корекції прооксидантно-антиоксидантного стану в кришталику тварин при катаракті на тлі офтальмогіпертензії [44].

Таким чином, залишається невивченою проблема можливості впливу вихідного підвищеного офтальмотонусу на запальний процес у судинній оболонці ока; чи може очна гіпертензія посилювати запальний процес в увеальному тракті та сприяти ускладненню протікання увеїту? Цікавим є розкриття механізмів цього можливого впливу. Враховуючи вищезначені фактори, вивчення особливостей розвитку увеїту при офтальмогіпертензії та можливості корекції виявлених метаболічних порушень карнозином є актуальним і потребує детального вивчення. Цим питанням присвячене наше дослідження.

**Мета роботи:** вивчити роль первинної очної гіпертензії в обтяженні перебігу запальних процесів та поглиблені оксидативного стресу в увеальному тракті при експериментальному передньому неінфекційному увеїті та ефективність його корекції природним антиоксидантом карнозином.

**Задачі:**

1. Розробити метод поєданого моделювання офтальмогіпертензії та переднього неінфекційного увеїту у кроликів.

2. З'ясувати в експерименті особливості клінічного перебігу переднього неінфекційного увеїту при первинному підвищеному внутрішньоочному тиску.

3. Дослідити на лабораторних ознаках – маркерах запалення (рівень лейкоцитів і загального білку в камерній волозі, неоптеріну в тканині увеального тракту та рідинах ока) - вплив офтальмогіпертензії на запальний процес в очах кроликів з переднім неінфекційним увеїтом.

4. Вивчити вплив підвищеного внутрішньоочного тиску на стан антиоксидантної (активності ферментів супероксиддисмутази, каталази, глутатіонпероксидази), оксидативної (активності ферментів НАДН-оксидази, ксантинооксидази) систем та перекисного окислення ліпідів (вміст дієнових кон'югатів і малонового діальдегіду) в тканинах увеального тракту та камерній волозі ока кроликів при моделюванні переднього неінфекційного увеїту

5. Вивчити ефективність корекції карнозином виявлених клінічних ознак перебігу переднього увеїту та маркерів запалення в очах кроликів при моделюванні увеїту в умовах підвищеного внутрішньоочного тиску.

6. Дослідити вплив карнозину на патохімічні порушення в тканинах ока кроликів (стан оксидативно- антиоксидантної систем, перекисного окислення ліпідів) при моделюванні увеїту в умовах підвищеного внутрішньоочного тиску.

**Об'єкт дослідження.** Неінфекційний передній увеїт, який розвинувся при офтальмогіпертензії у тварин.

**Предмет дослідження.** Клінічні прояви переднього увеїту в очах тварин, біохімічні показники тканин увеального тракту та камерної вологи у кроликів за умови розвитку переднього увеїту при офтальмогіпертензії та застосуванні карнозину.

**Методи дослідження:**

1. Офтальмологічні (біомікроскопія фотоцілінною лампою патологічних змін в увеальному тракті очей, офтальмоскопія, тонометрія по Маклакову).

2. Патофізіологічні (моделювання у кроликів очної гіпертензії та переднього неінфекційного увеїту).

3. Біохімічні (вивчення в тканинах увеального тракту та камерній волозі активності антиоксидантних ферментів супероксиддисмутази, каталази, глутатіонпероксидази, прооксидантних ферментів НАДН-оксидази, ксантинооксидази, рівня продуктів перекисного окислення малонового діальдегіду та дієнових кон'югатів).

4. Лабораторно-клінічні з визначенням маркерів запалення в камерній волозі та увеальному тракті (кількість лейкоцитів, загальний білок, неоптерин).

5. Статистичні методи оцінки результатів досліджень (параметричні і непараметричні методи статистичного аналізу з використанням пакета SPSS 11 та Statistica 5.5.). При оцінці кількісних показників клінічних патологічних змін в очах тварин, виражених в балах, більше, ніж в двох групах було використано критерій Крускала-Уолліса, а також непараметричний критерій Вілкоксона для залежних та Мана-Уїтні для незалежних вибірок. Для оцінки кількісних біохімічних показників використовували середні величини (M) і стандартні похибки середніх (m). Для оцінки відмінностей між двома групами застосовано критерій Ст'юдента (t) для незалежних вибірок з попередньою оцінкою нормальності розподілу за допомогою критерію Колмогорова-Смирнова. Вірогідним рівнем значення «р» вважали рівним або меншим за 0,05.

### **Наукова новизна отриманих результатів**

1. Вперше була створена поєднана модель очної гіпертензії та переднього неінфекційного увеїту у кроликів, при якій запалення в увеальному тракті розвинулось на тлі очної гіпертензії. Вперше експериментально доведено негативний вплив підвищеного внутрішньо очного тиску, як фактора глаукоми, на особливість перебігу ПНУ.

2. Вперше експериментально доведено, що первинна офтальмогіпертензія посилює запальний процес зі зростанням клінічних проявів увеїту. Встановлені вірогідні зміни основних клінічних ознак при порівнянні увеїту з ОГ та з нормотензією, а саме за ін'єкцією судин кон'юнктиви і склери ( $p=0,0001$ ), характером преципітатів ( $p=0,0009$ ), вмісту передньої камери ( $p=0,0034$ ), характеру задніх сінехій ( $p=0,0025$ ), помутнінням скловидного тіла ( $p=0,0338$ ), патологією очного дна ( $p=0,0001$ ).

3. Вперше встановлено, що первинна офтальмогіпертензія активує накопичення маркерів запалення в тканинах та рідинах очей кроликів з переднім неінфекційним увеїтом. У цих тварин вміст неоптерину зростав у тканині увеального тракту на 42,5%, в камерній вологі на 28,5% і в слъзовій рідині 23,6%; кількість лейкоцитів в камерній вологі підвищувалась на 14,3%, а вміст загального білка - на 27,5% по відношенню до тварин з увеїтом і нормотензією.

4. Вперше доведено, що первинна очна гіпертензія посилює дисбаланс оксидантно-антиоксидантної системи в увеальному тракті очей експериментальних тварин з переднім неінфекційним увеїтом. Активність антиоксидантних ферментів у цих тварин знижувалась (СОД – на 20,9 %, ГПО- на 22%, каталази - на 19,6%), прооксидантних - збільшувалась (НАДН-оксидази на 20,4 %, ксантинооксидази на 24,3 %) відносно групи з увеїтом і нормотензією. Вперше встановлено, що оксидативний стрес є патогенетичним чинником дії офтальмогіпертензії як фактору, що сприяє ускладненню запальних процесів в передньому відділі ока.

5. Вперше встановлено, що природний антиоксидант карнозин покращував клінічний стан очей тварин з ПНУ і ОГ відносно тварин без медикаментозного впливу. Під його впливом з'явилися очі без сінехій (20,8%), зменшилась частка очей зі змішаною ін'єкцією (12,5% очей), у 12,5% очей ці патологічні зміни були відсутні, значно зменшено частки очей з серозним та фіброзним ексудатом, відсутня опалесценція була характерна для 62,5% очей

проти 8,0%. Патологія очного дна була відсутня в 62,5% очей з лікуванням карнозином, без препарату в 92% очей спостерігали нейроретинальні зміни.

6. Вперше встановлено, що карнозин ефективно корегував лабораторні показники ступеню запалення в очах тварин та їх метаболітного стану при ПНУ з ОГ. Карнозин зменшив накопичення маркерів запалення: рівень неоптерину в тканині увеального тракту було знижено на 39,4%, кількість лейкоцитів в камерній вологі - на 45,8%, рівень загального білка - на 31,6% відносно групи без препарату. Карнозин значною мірою нормалізував антиоксидантно-прооксидантний баланс в увеальній тканині (активність ГПО підвищувалась на 34,7%, СОД на 39,6%, тоді як НАДН-оксидази і ксантинооксидази знижувалась на 19,4% і 27,2% відповідно). Рівень продуктів ПОЛ - МДА та ДК – при лікуванні карнозином в тканині увеального тракту зменшувався на 39,3% і 33,3% порівняно з групою без лікування.

### **Відмінності одержаних результатів від відомих раніше**

1. Експериментального вивчення впливу первинної офтальмогіпертензії на особливості клінічної картини та патохімічні порушення оксидативного стану увеального тракту кроликів при моделюванні переднього неінфекційного увеїту раніше не проводилось. Нами вперше проведено моделювання переднього увеїту на тлі офтальмогіпертензії та розроблено метод поєданого моделювання ОГ та ПНУ у кроликів [45]. Показано, що первинно підвищений ВОТ є фактором ризику, який обтяжує клінічну картину запалення увеального тракту неінфекційної етіології та його метаболічний стан.

2. Не встановлено до цього часу спроможність такого фактору як ОГ впливати на накопичення маркерів запалення, в тому числі неоптерину, в увеальному тракті та біологічних рідинах ока при ПНУ. В нашій роботі вперше експериментально доведено, що первинна офтальмогіпертензія посилює запальний процес зі зростанням накопичення маркерів запалення (неоптерину, лейкоцитів, загального білку) в тканинах та рідинах очей кроликів з переднім неінфекційним увеїтом [46].

3. В літературі повідомлялось, що при передніх увеїтах підвищується генерація вільнорадикальних форм кисню, знижується рівень активності антиоксидантних ферментів [47, 48, 49]. Відмінністю нашої роботи є дослідження саме впливу підвищеного офтальмотонусу, на тлі якого моделювали ПНУ, на стан оксидантно-антиоксидантної системи та перекисного окислення ліпідів мембран тканин увеального тракту. [50, 51].

4. На відміну від інших робіт, нашими дослідженнями було вперше вивчена ефективність карнозину при запальних процесах в увеальному тракті при ОГ, яка попереджала увеїту. Була доведена можливість та ефективність метаболічної корекції природним антиоксидантом карнозином клінічного стану, вмісту маркерів запалення та біохімічних показників про- та антиоксидантної системи, перекисного окислення ліпідів тканин ока тварин з переднім увеїтом на тлі офтальмогіпертензії [46, 52, 53].

#### **Особистий внесок здобувача**

Автором особисто було проведено патентно-інформаційне обґрунтування теми дисертації, проведено моделювання очної патології у кроликів ( передній неінфекційний увеїт та очна гіпертензія), самостійно виконані офтальмологічні дослідження у експериментальних тварин, забір матеріалу для проведення біохімічних досліджень, самостійно проведена статистична обробка даних. Здобувачем самостійно написано всі розділи дисертації та здійснено її оформлення. Спільно з науковим керівником здобувач проаналізував та науково обґрунтував отримані результати. Формування мети, основних положень та висновків дисертації також проведені спільно з науковим керівником, д.б.н. Михейцевою І.М.

Дослідження лабораторних маркерів запалення та біохімічних показників тканин ока експериментальних тварин проведені спільно зі співробітниками лабораторії біохімії (зав. лабораторії доктор біол. наук, ст. наук. співроб. Михейцева І.М.) ДУ «Інститут очних хвороб і тканинної терапії ім. В.П. Філатова НАМН України».

#### **Практичне значення отриманих результатів**

1. Розроблено метод поєднаного моделювання офтальмогіпертензії та переднього неінфекційного увеїту у кроликів.

2. Отримані експериментальні данні щодо особливостей патогенезу та клінічного перебігу переднього неінфекційного увеїту, який розвинувся на тлі підвищеного внутришньоочного тиску, являються теоретичною базою для розробки патогенетично спрямованої терапії цього патологічного стану. Встановлено в експерименті взаємозв'язок між клінічним станом та біохімічними показниками оксидативної та антиоксидантної систем тканин ока кроликів з переднім увеїтом на тлі офтальмогіпертензії.

3. Результати ефективної експериментальної терапії природним антиоксидантом карнозином на моделях захворювань, яка сприяла покращенню клінічних та лабораторних показників, є обґрунтуванням доцільності застосування карнозину в комплексній терапії переднього неінфекційного увеїту з підвищеним внутрішньо очним тиском у людей.

4. На підставі отриманих експериментальних даних може бути вдосконалена тактика лікування хворих переднім увеїтом, який розвинувся при первинній офтальмогіпертензії або глаукомі, шляхом включення карнозину в комплексну терапію, що ймовірно суттєво підвищить ефективність медикаментозного лікування.

### **Зв'язок роботи з науковими програмами і темами**

Виконана робота є складовою частиною НДР «Дослідження патогенетичних особливостей катарактогенезу і запальних захворювань увеального тракту в умовах глаукоматозного процесу» (№ Держ.реєстрації 0116U002687) та «Вивчити ефективність нейропротекторної дії піримідинових нуклеотидів на гангліозні клітини сітківки і аксони зорового нерва у хворих на ендогенний передній увеїт» (№ Держ.реєстрації 119U101224), що проводились в ДУ «Інститут очних хвороб і тканинної терапії ім. В.П. Філатова НАМН України» в 2016-2018, 2019-2021 рр.

### **Апробація результатів дисертації**

Основні положення дисертації повідомлені, розглянуті і обговорені на

з'їздах та науково-практичних конференціях з міжнародною участю:

XIV З'їзд офтальмологів України з міжнародною участю, 23-25 травня 2018 р., Одеса, Україна; VII Пленум Українського наук. товариства патофізіологів та наук. – практич. конф. з міжнародним представництвом «Інтегративні механізми патологічних процесів: від експериментальних досліджень до клінічної практики», присвяч. 110 – річчю з дня народження член - кор. АМН СРСР проф. М. Н. Зайка, 10 – 12 жовтня 2018 р., Полтава, Україна; XX з'їзд Українського фізіологічного товариства ім. П.Г. Костюка з міжнародною участю, присвяченого 95 – річчю від дня народження П. Г. Костюка, 27 - 30 травня 2019 р., Київ, Україна; Всеукраїнська наук. – практич. конференція «Актуальні питання офтальмології», 9 – 10 жовтня 2019 р., Івано – Франківськ, Україна; Науково-практична конференція з міжнародною участю «Філатовські читання-2023». 24-26 травня 2023, Одеса, Україна.

#### **Структура та обсяг дисертації.**

Робота складається зі вступу, 5 розділів, висновків, списку використаних джерел, який містить 218 найменувань (з них 52 кирилицею та 166 латиницею). Дисертацію викладено на 169 сторінках комп'ютерного тексту, із них 133 сторінок основного. Основний текст містить 21 таблицю, 14 рисунків.

## РОЗДІЛ 1.

### ЗАПАЛЕННЯ СУДИННОЇ ОБОЛОНКИ ОКА У СУПРОВОДІ ОФТАЛЬМОГІПЕРТЕНЗІЇ, ОСОБЛИВОСТІ КЛІНІКИ, МЕХАНІЗМІВ РОЗВИТКУ ТА ТЕРАПІЇ (ОГЛЯД ЛІТЕРАТУРИ)

#### 1.1. Увеїти - локальні запалення увеальної оболонки, їх розповсюдження, форми патології, етіологія

Увеїт - важка форма патології ока, обумовлена запальними процесами в судинній оболонці цього органу, що призводять до різкого зниження зорових функцій і нерідко сліпоти. Це захворювання зустрічається найчастіше в осіб молодого віку 20 - 39 років, призводячи їх до тимчасової непрацездатності та інвалідності [1, 2, 3, 4, 5]. Так, інвалідність зору при увеїті становить 30% від загальної кількості хворих [54]. Незважаючи на прогрес сучасної медицини, на увеїти припадає близько 10 % набутої сліпоти [6].

Вважається, що понад 2 мільйони людей у всьому світі страждають на увеїт. Незважаючи на значний прогрес у терапії, поширеність сліпоти, вторинної по відношенню до увеїту, протягом останніх 30 років не зменшилася.

За оцінками ВООЗ (Всесвітня організація охорони здоров'я), у 2010 р. 285 мільйонів осіб мали порушення зору; з них у 39 мільйонів була сліпота, і приблизно 10% випадків були викликані увеїтом [55]. У США та Європі на увеїт припадає 10-20 % тяжких порушень зору та до 10 % сліпоти у дорослих працездатного віку [56].

Увеїт може бути викликаний інфекціями та/або аутоімунною відповіддю. Відносна частка причинно-наслідкового зв'язку наголошується на географії; увеїт, пов'язаний з аутоімунним захворюванням, частіше зустрічається в розвинених країнах, у той час як явні інфекційні захворювання частіше зустрічаються в країнах, що розвиваються. Повідомляється, що приблизно 70-90% увеїтів, що загрожують зору, є неінфекційними [7, 8].

Запалення судинної оболонки ока може бути повним або частковим (увеїт). В залежності від того, де саме відбувається запалення, можна виділити передній, середній та задній увеїт. Передній увеїт (іридоцикліт) спричинений запаленням передньої частини судинної оболонки, включаючи райдужну оболонку. Серед головних ознак переднього увеїту є зниження гостроти зору, біль в очному яблуці, рогівковий синдром (фотофобія, слъзотеча, блефароспазм), зміна кольору райдужної оболонки, звуження зіниці та поява преципітатів. Середній та задній увеїти можуть знижувати гостроту зору безболісно, оскільки судинна оболонка ока не містить нервових закінчень. Механізм розвитку запального процесу в оці ще повністю не з'ясований, але вже зрозуміло, що передній та задній увеїти мають відмінності [57].

Важливою особливістю увеального тракту є те, що кожний з його відділів має своє роздільне кровопостачання. Забезпечення кров'ю переднього відділу, який включає райдужку та циліарне тіло, здійснюється передніми війковими та задніми довгими артеріями. Другий відділ (задня частина увеального тракту) забезпечується задніми короткими війковими артеріями. Пошкодження кожного з відділів відбувається окремо, тому запальний процес у кожному з них може протікати ізольовано один від одного [7, 58, 59, 60].

Увеїт переднього сегмента є найбільш поширеною формою і проявляється як ірит або іридоцикліт, у той час як проміжний увеїт характеризується вітримом та периферичним васкулітом сітківки. Задній увеїт являє собою захворювання заднього сегмента (сітківки, судинної оболонки та склоподібного тіла), симптоми якого включають нечіткість зору, фотофобія, неоваскуляризацію сітківки, відшарування сітківки та набряк жовтої плями [17]. Хоча точну етіологію більшості увеїтів встановити важко, передбачається, що гетерохромний іридоцикліт Фукса, мультифокальний хоріоїдит, парспланіт та симпатична офтальмія мають аутоімунну етіологію [56]. Увеїт також може бути пов'язаний з системними захворюваннями, такими як саркоїдоз, псоріатичний артрит, анкілозуючий спондилоартрит, ювенільний ревматоїдний артрит (ЮРА), розсіяний склероз, хвороба Фогта-Коянагі-Харади, хвороба

Бехчета, системний червоний вовчак (хвороба Лібмана-Сакса, ВКВ) та колагенові судинні захворювання [61].

Приблизно 40% всіх випадків увеїту залишаються ідіопатичними, незважаючи на широкі пошуки причин внутрішньоочного запалення. Наслідки відсутності злоякісної чи системної незлоякісної етіології увеїту можуть бути серйозними. Таким чином, для пацієнтів віком понад 50 років з вітримом та хоріоретинальними ураженнями (особливо з частковою або поганою терапевтичною відповіддю) оцінка можливого новоутворення має вирішальне значення. У кількох дослідженнях оцінювалися клінічні характеристики увеїту у людей похилого віку (старше 60 років) і було виявлено, що неопластичні маскарадні синдроми трапляються у 1,5-5,3% усіх випадків, хоч і не є головною причиною увеїту у людей похилого віку [7, 62].

## **1.2. Увеїт та офтальмогіпертензія, вторинна глаукома**

При передньому увеїті запальні процеси в дренажній системі призводять до набряку, спостерігаються пігментні відкладення, ексудат спричиняє закупорку судин, виникають задні синехії, зазнає змін і внутрішньоочна рідина. Її стає більше, змінюється її склад. Крім того, підвищується офтальмотонус, або внутрішньоочний тиск (ВОТ).

Періодичне підвищення ВОТ - офтальмогіпертензія (ОГ) є адаптаційно-компенсаторною реакцією організму на зниження працездатності циліарного м'яза [9]. За рахунок ОГ, що збільшує приплив крові до переднього відділу ока, певною мірою покращується обмін речовин у циліарному тілі. Надлишкова продукція внутрішньоочної рідини провокує підйом тиску, проте розтягування органу зору не відбувається через компенсаторне ущільнення склеральної капсули. Тому у більшості пацієнтів з увеїтом та ОГ зорові функції не порушуються. Проте третина подібних хворих не мають такої компенсаторної здатності організму у зв'язку з генетичними чи іншими особливостями, і тоді ОГ перетворюється на глаукому [10]. При глаукомі відбувається ішемізація ока

і розтягнення склери задля полегшення роботи акомодативного апарату, тобто організм включає протилежну компенсаторну реакцію. В результаті настає сліпота [63].

ОГ ділиться на 2 типи: есенціальний та симптоматичний. Для першого типу характерно симетричне та помірно підвищення ВОТ в обох очних яблуках, а також відсутність глаукоматозних змін з боку диска зорового нерва та огляду поля зору. Есенціальна ОГ виявляється, в основному, у людей середнього та похилого віку, а її причини досі остаточно не виявлені [64]. Ймовірний механізм підвищення ВОТ під час гемодіалізу включає швидке падіння осмолярності плазми, що призводить до осмолярного градієнта між плазмою та тканиною ока, викликаючи рух води у тканині, збільшення продукції рідини та подальше підвищення ВОТ. Burn RA (1973) дав аналогічне пояснення та описав його як аналог набряку мозку при синдромі нерівноваги [65]. Цей механізм був додатково підтриманий Ghaffarieh та ін. (2009) [66], які відзначили високий відскок сечовини у ділянках склоподібного тіла у пацієнтів з глаукомою і підвищеним ВОТ під час гемодіалізу [64].

Симптоматична ОГ не є самостійним захворюванням, а виникає внаслідок різних захворювань ока чи організму, а також під впливом токсичних дій. Для симптоматичної ОГ характерно короткочасне чи тривале підвищення ВОТ. При цьому, як правило, вона не супроводжується дегенеративними змінами зорового нерва, характерними для розвитку глаукоми, проте при тривалому перебігу може перейти у вторинну глаукому з усіма властивими їй ознаками.

До однієї з форм симптоматичної ОГ відноситься увеальна офтальмогіпертензія (УОГ) або запальна ОГ, що характеризується проявами або наслідками іридоцикліту, які порушують гідродинаміку ока. Ця форма виникає як симптом увеїту і внаслідок запалення може призводити до закупорки тканин дренажного апарату, а іноді і до зрощення зіниці [7, 67].

Тяжким ускладненням увеїту є розвиток вторинної глаукоми, що спостерігається в 10 - 60% випадків, прогресування якої призводить до

зниження зору в ранньому віці [11]. Відзначено також взаємозв'язок первинної відкритокутової глаукоми з увеїтами, швидший розвиток глаукомних змін у пацієнтів у супроводі запального процесу в увеальній тканині [12]. З іншого боку, виникає питання, чи може первинно підвищений внутрішньоочний тиск - офтальмогіпертензія - (наприклад, у разі первинної глаукоми) впливати на запальний процес в увеальному тракті та сприяти ускладненню перебігу увеїту. Важливим в науковому та практичному сенсі було б розкриття механізмів цього впливу. Встановлено, що при гострому підвищенні ВОТ у камерній волозі хворих на глаукому виявлено високий вміст прозапальних цитокінів [13, 14, 15].

Підвищення ефективності лікування увеїтів, зниження кількості їх ускладнень та запобігання хронізації патологічного процесу залишаються актуальними проблемами офтальмології [37, 38, 39, 40].

Підвищення ВОТ у хворих на хронічні увеїти характеризується різноманітністю етіологічних факторів та патогенетичних механізмів і може бути як проявом УОГ, так і постувеальної глаукоми (ПУГ) [68, 69, 70].

В останні десятиліття відзначається тенденція збільшення кількості увеїтів, які характеризуються тяжким, рецидивуючим перебігом і призводять до інвалідності. Одним із основних ускладнень цього захворювання є розвиток вторинної глаукоми (ВГ). Існує великий відсоток глауком, пов'язаних з увеїтами, де ураження зорового нерва виникає внаслідок підвищеного ВОТ [2, 19, 71].

ПУГ - це важке ускладнення увеїту. Частота цього захворювання становить 10-60% у різних етіопатогенетичних групах увеїтів [72, 73, 74]. Розвиток ПУГ є певною соціальною проблемою, оскільки призводить до інвалідизації у хворих молодого працездатного віку, викликаючи зниження зору та сліпоту.

Поширення глаукоми у пацієнтів з увеїтом коливається від 5 до 13,5%. Повідомляється, що у однієї третини цих пацієнтів погіршується зір через ускладнення увеїту. Схоже, що увеїт може бути основною причиною 6-9%

випадків виникнення вторинної глаукоми. За даними британського дослідження очей дітей та дитячої глаукоми, увеїт призвів до 19% випадків вторинної глаукоми серед 52 дітей. Каур та ін. (2013) повідомили, що серед 385 дітей з глаукомою у 150 пацієнтів було діагностовано придбану глаукому, але увеїт був основною причиною лише у 8 з них (5,3%) [75]. Попереднє дослідження Paroli та ін. (2003) виявили, що у 25 увеїтом розвинулася вторинна глаукома [76].

Підвищений офтальмотонус може бути одним із найважливіших факторів, що ускладнюють перебіг переднього увеїту. Herbert та ін. (2004) показавши, що рівень внутрішньоочного тиску у хворих на увеїт зростає приблизно на 42% [16]. За даними Копаенко А.И. (2010) у загальної кількості пацієнтів із хронічним увеїтом число хворих із внутрішньоочною гіпертензією склало 40% (39 з 98 очей) [77].

За даними зарубіжної літератури, підвищення ВОТ через 3 місяці після гострого увеїту відзначається в 12% випадків і в 27% при уповільненій формі [78, 79]. Розвиток ПУГ, зазвичай, залежить від наслідків запального процесу [73, 80, 81]. Часто після перенесеного увеїту глаукома не виникає, навіть незважаючи на виражені зміни у куті передньої камери. Прогнозування розвитку ПУГ, ретельне спостереження пацієнтів без вираженої активності процесу, а також диференціальна діагностика та своєчасна терапія ПУГ та увеальної ОГ є важливими особливостями ведення хворих на увеїти, що супроводжуються підвищенням ВОТ. Так, серед пацієнтів з вираженою гіпертензією, які не отримують гіпотензивну терапію, ознаки ПУГ виявляються у 80% хворих; з гіпотензивною терапією - у 20%. Серед хворих з частими транзиторними підвищеннями ВОТ, які отримували профілактичне лікування місцевими гіпотензивними засобами, ознак ПУГ зареєстровано не було. Водночас у пацієнтів із нестійкими епізодами ОГ без профілактичного лікування ПУГ розвивалася у 35 - 40% [76]. Діагноз ПУГ ставиться тільки за наявності характерних змін диска зорового нерва та поля зору. Іншим хворим

ставиться діагноз вторинної ОГ. Відмінності між ПУГ та УОГ полягають у наявності або відсутності відповідних змін зорового нерва та поля зору [68, 82].

Підвищення ВОТ часто зустрічається у хворих на хронічні увеїти, причому ризик його підвищення залежить від багатьох факторів: віку, тривалості та характеру перебігу запального процесу, тривалості терапії глюкокортикостероїдами. Серед пацієнтів із порушенням ВОТ виділяють такі групи: стійка УОГ (43,5%), нестійка УОГ (46,8%) та стероїдозалежне підвищення ВОТ (9,7%) [76].

До розвитку ПУГ у хворих зі стійкою УОГ, або підвищенням транзиторного ВОТ, що часто повторюється, наводять такі фактори ризику: тонка рогівка (менше 555мкм), міопічна рефракція і наявність серцево-судинних захворювань (гіпертонічна хвороба або атеросклероз) [83].

У двадцяти відсотків усіх пацієнтів із хронічним увеїтом розвивається глаукома. Як зазначалося, клінічний перебіг і прояви ПУГ варіюють залежно від етіологічного чинника. Причина увеїту різниться серед різних етнічних груп, і навіть може різнитися в різних регіонах однієї країни [75]. Більш високі показники зареєстровані у пацієнтів з простим герпесом (HSV) - кератоувеїтом (54%), вірусом вітряної віспи (VZV)-увеїтом (38%), саркоїдозом (34%), пов'язаним з ревматоїдним артритом іридоциклітом, гетерохромним іридоциклітом Фукса (27%), синдромом Познера-Шлоссмана, Лайм-асоційованим увеїтом, рак-асоційованим увеїтом, сифілісом, хворобою Бехчета, симпатичною офтальмією та плоскостопістю. При багатьох із цих захворюваннях деякі специфічні клінічні ознаки можуть бути дуже цінними для встановлення точного діагнозу [83].

### **1.3. Лабораторні маркери запалення, неоптерин як стабільний прогностичний фактор запального процесу в увеальному тракті.**

Враховуючи різноманіття патогенетичних факторів, труднощі виявлення причин увеїтів та імунообумовленість запальних процесів для покращення

якості діагностики та лікування є нагальна необхідність проведення низки лабораторних та імунологічних досліджень.

Як було відмічено вище, в біологічних рідинах і тканинах очей з увеїтом виявляється цілий ряд молекулярних маркерів - прозапальні цитокіни: інтерлейкін-1, інтерлейкін-2, інтерлейкін-6, інтерферон та інші. Однак багато з них мають досить короткий період життя, і не завжди адекватно відображають всю тяжкість запального процесу у кожного пацієнта з гострими або хронічними формами захворювання. Крім того, у багатьох хворих їх концентрація в слізній рідині, навіть на піку клінічного прояву захворювання, виявляється нижчою за рівень виявлення [20]. Тому, незважаючи на значну залученість цитокінів до запального процесу, та враховуючи їх певні особливості такі як недовговічність та паракринна дія [20, 21], вони не є надійним маркером ступеня запального процесу в біологічних рідинах, у тому числі в слезовій рідині, і не завжди можуть бути факторами прогнозування перебігу увеїтів.

Таким чином, така ненадійність критерію виразності запального процесу у хворих на увеїти переводить вектор уваги дослідників на пошук більш стабільних маркерів. В якості таких маркерів доцільно розглядати такі природні сполуки як птеридини.

Птеридини, такі як неоптерин (НП) і біоптерин, окислена форма тетрагідробіоптерину (BH4), беруть участь у багатьох фізіологічних процесах, і саме ці сполуки виявлені в біологічних рідинах та тканинах. Найбільш вивченим птеридином є неоптерин. Оскільки неоптерин є чутливим біомаркером для виявлення імунної активації типу Т-хелперів 1 (Th1) у людей, він може бути корисним біологічним індикатором запальних захворювань [84]. Неоптерин є окисленою формою 7,8-дигідронеоптерину, який виробляється при індукції макрофагів гамма-інтерфероном (IFN- $\gamma$ ). Птеридини мають антиоксидантні ефекти завдяки їх здатності очищати активні форми кисню [85].

Птеридин неоптерин розглядається в якості маркера ступеня запалення та ефективності його корекції при різних патологічних станах. Цю сполуку

вважають фактором активації клітинного імунітету. Це стабільний низькомолекулярний гетероциклічний продукт моноцитів, макрофагів та інших клітин [85, 86]. Враховуючи роль імунних механізмів в патогенезі увеїтів, а також наявність даних щодо кореляції рівня неоптерину та запальним процесом при цьому захворюванні [87, 86], визначення рівня неоптерину може являтися важливим маркером ступеня запального процесу при увеїті [20, 88].

У дослідженні Palabiyik та ін. (2016) у 104 пацієнтів з увеїтом виявлені у сечі та сироватці рівні неоптерину, кінуреніну (Kyn) та Kyn/Trp були статистично вищими, ніж у 30 осіб контрольної групи ( $p < 0,05$ ). Було відмічено, що ці параметри не відрізнялися між групами активного і ремісивного увеїту, крім відносини Kyn/Trp ( $p < 0,05$ ). Рівні неоптерину в сечі та сироватці позитивно корелювали з Kyn/Trp у пацієнтів з увеїтом [20].

Як було зазначено вище, дисбаланс клітинного імунітету відіграє істотну роль у патогенезі ендogenous увеїту. Неоптерин є інтегральним маркером активності клітинного імунітету. За хімічною природою ця речовина є пуриновим нуклеотидом. Це найбільш стабільний низькомолекулярний гетероциклічний продукт імунокомпетентних клітин в організмі. Його вироблення відбиває як активність клітин макрофагного ряду, так і функцію Т-лимфоцитів. Останні виробляють інтерферон, що стимулює експресію неоптерину [85, 89].

Неоптерин вже застосовується в клініці увеїтів як маркер запалення, хоча й недостатньо часто. Так, при проведенні досліджень хворих на ендogenous увеїти в роботах Ozkan та ін. (2007) і Serif та ін. (2014) [86, 89] було встановлено залежність концентрації неоптерину (НП) в сироватці крові від етіології процесу, що допомагає встановити причини увеїту. Підвищення концентрації НП було виявлено при герпесвірусних, туберкульозних увеїтах та увеїтах, асоційованих із системно-синдромальними захворюваннями. Крім того, встановлено більш високу концентрацію НП у слізній рідині, ніж у сироватці крові здорових людей [88, 90]. Дослідження на 78 хворих з ендogenous увеїтом інфекційної та ревматогенної етіології показали, що рівень неоптерину у

сироватці крові при інфекційному увеїті підвищився у 6 разів, при аутоімунному - у 7,6 разів [91].

В роботі Durukan (2007) було вивчено рівень неоптерину у сечі хворих з активною та неактивною формою увеїту [92]. Встановлено значне підвищення цього маркера саме у пацієнтів з активним увеїтом. Автори роблять висновок про цінність застосування цього біохімічного маркера запалення для встановлення клінічного прогнозу розвитку захворювання.

Результати вивчення рівню неоптерину у сьозовій рідині Dikinov Z.H. (2013) свідчать про доцільність такого дослідження як критерію оцінки ступеню внутрішньочного запалення [93]. Автори вважають, що неоптерин є більш інформативним маркером запалення при увеїтах, оскільки високі рівні цієї речовини значно довше тримаються у сльозі, ніж цитокіни IL-1 та фактор некрозу пухлин. Це пов'язане з тим, що неоптерин відображає активність не тільки моноцитарно-макрофагальних клітин, але й Т-кліток аутоімунних реакцій, розвиток і завершення яких потребує більшого часу. Встановлено кореляцію рівня неоптерину у сльозі та сироватці крові людини [94]. Автори резюмують, що використання сльози як біологічного зразця і ІФА визначенням неоптерину є цінний, практичний та дешевий метод діагностики та моніторинга внутрішньочного запалення.

#### **1.4. Метаболічні механізми патогенезу увеїту у супроводі ОГ чи глаукоми**

У літературі є дані, що свідчать про те, що ушкодження, що викликаються активацією окислювального стресу, часто призводять до патологічних змін у тканинах задовго до пошкодження їх інфільтруючими запальними клітинами, про що говорить, наприклад, ушкодження мітохондріальної ДНК сітківки на ранніх стадіях увеїту [22, 23].

Останнім часом у походженні ОГ та глаукоми також найбільше уваги надається метаболічним порушенням первинного чи вторинного характеру [24, 25, 26, 27].

Первинні метаболічні зміни, які не залежать від рівня офтальмотонуса, відповідають характеру обміна, віковим та супутнім захворюванням конкретного хворого. Вторинні метаболічні зміни розвиваються в результаті прямої дії підвищеного ВОТ на внутрішні структури ока, викликаючи гіпоксію, ішемію, дистрофічні зміни в дренажній системі, сітківці і зоровому нерві [24, 25, 26].

Причини підвищення тиску при увеїтах - мультифакторні, оскільки, як увеїт сам по собі, так і засоби його лікування із застосуванням кортикостероїдів можуть впливати на внутрішньоочний тиск. При увеїті тимчасове підвищення ВОТ частіше викликається запальними процесами в трабекулярному апараті. Запальні зміни полягають у звуженні інтратрабекулярних просторів трабекулярних волокон і ендотеліальних клітин внаслідок набряку. У розвитку УОГ певне значення має підвищення проникності судин, збільшення обсягу надходження рідини в око, яке містить велику кількість білків [24].

Роль процесів вільно-радикального окислення в розвитку увеїту та глаукоми доцільно розглядати в двох аспектах. Перший аспект - це патологічні зміни за участю активних форм кисню і їх метаболітів, які призводять до деструктивних процесів в дренажному апараті ока. Другий аспект - цитотоксична дія вільних радикалів на сітківку і зоровий нерв [24, 25, 26, 28, 73, 81].

Рівновага між процесами перекисного окислення ліпідів і активністю антиоксидантної системи залежить від двох протилежно-спрямованих процесів. З одного боку - від стану і резервів антиоксидантної систем. З іншого - від інтенсивності і тривалості впливу шкідливого чинника, що активує перекисне окислення ліпідів та накопичення токсичних продуктів ПОЛ. Виснаження однієї або обох ланок цієї системи призводить до формування оксидативного

стресу та сприяє розвитку та поглибленню патологічних процесів в організмі [24, 25, 26, 28, 29, 30, 31, 32, 33].

Запас стабільності цієї динамічної про- та антиоксидантної системи відносно невеликий, і навіть короткочасна дія на активуючий або протекторний механізм може ініціювати низку патологічних змін в різних тканинах і системах організму [27, 40, 73, 81].

Встановлено, що водяниста волога, яка забезпечує метаболізм дренажної системи ока, містить вільні радикали і продукти перекисного окислення ліпідів. Відзначено також зростання вмісту первинних продуктів пероксидації в блоках дренажної системи очей хворих з глаукомою при прогресуванні хвороби. Так як між кров'ю і тканинами ока існує постійний взаємний обмін продуктами життєдіяльності, то інтенсивність пероксидації в крові вважають адекватним показником стану процесів перекисного окислення в тканинах ока [25, 26, 30, 95, 96, 97].

При глаукомі у волозі передньої камери підвищується концентрація активних форм кисню, найбільш агресивними з яких є супероксид-аніон і продукт його метаболізму - гідроксильний радикал (ОН). Мішенями зазначених вільних радикалів є колагенові структури дренажного апарату ока. Деструктивні зміни дренажного апарату зводяться до ущільнення трабекул, утворення поперечних зшивок, дезорганізації, дисконплектації і фрагментації колагенових волокон. Зазначені зміни виникають до розвитку гідродинамічних порушень і підвищення внутрішньоочного тиску. Згодом до описаних змін приєднується блокада шлемова каналу і, в подальшому, його облітерація. В результаті формується ретенція відтоку внутрішньоочної рідини [27, 29, 32, 96, 98, 99].

При збільшенні концентрації активних форм кисню і прооксидантів в тканинах ока, зокрема і в водянистій волозі у хворих з глаукомою відзначається зниження активності її власної антиоксидантної системи, що виражається підвищенням рівня дисульфідних груп. Під впливом вільних жирних кислот

формується стан, який називається метаболічний стрес-синдром [27, 73, 81, 95, 96, 100].

Формування стану окисного стресу з посиленням прооксидантних процесів і зниженням антиоксидантних може бути одним з найзначніших патогенетичних механізмів також для запальних захворювань очей. При увеїті відомо два основних напрямку надлишкового утворення вільних радикалів. Один з них виникається при міграції нейтрофілів в запальний осередок з активацією ферменту мієлопероксидази, що каталізує утворення синглетного кисню, який має значний окислювальний вплив. Інший напрямок пов'язаний зі збільшенням проникності гематофтальмічного бар'єру, в результаті чого в тканини ока потрапляють білки крові - церулоплазмін і трансферин. Підвищений рівень вільно-радикальних сполук, який сприяє інтенсивній взаємодії в реакції з ліпідами мембран клітинами тканин увеального тракту, посилює при цьому активність процесів пероксидації з утворенням і накопиченням його продуктів - дієнових кон'югатів і малонового діальдегіду [24, 26, 28, 97, 101, 102].

При активації запального процесу відбувається викид в слезову рідину і вологу передньої камери великої кількості окислювачів і активних форм кисню з клітин роگیвки і кон'юнктиви, а також з активованих нейтрофілів і макрофагів, які мігрують в слезу при запаленні [103]. Через кілька секунд після активації нейтрофілів відбувається «респіраторний вибух», різко збільшується споживання кисню, в результаті утворюється супероксидний аніон-радикал, який генерує токсичні похідні кисню: перекис водню, гідроксил-радикал, гіпохлорит. Перекисні радикали викликають деполімеризацію гіалуронової кислоти і збільшують проникність сполучної тканини, активують міграцію нейтрофілів у вогнище запалення, сприяють підвищенню адгезивних властивостей клітин [25, 29, 43, 48].

Результати експериментальних досліджень підтверджують ці положення, оскільки вони показують, що генерація вільнорадикальних форм кисню суттєво збільшує активність увеїту і при цьому знижує рівень активності

антиоксидантних ферментів в тканинах ока експериментальних тварин, що супроводжується збільшенням рівня дисульфідних груп білків [29, 49, 106].

У хворих з гострими увеїтами в крові визначено підвищений вміст продуктів пероксидації і збільшення активності супероксиддисмутази і глутатіонпероксидази, а при хронічному увеїті активність супероксиддисмутази в крові значно знижується. Зниження рівня антиоксидантів у сльозовій рідині та крові пацієнтів підтверджує роль у розвитку цього захворювання порушення балансу продукції вільних радикалів та функціонування антиоксидантної системи [24, 26, 32, 107, 108].

Таким чином, існують докази того, що запалення увеального тракту має вплив на розвиток ОГ та глаукоми через збільшення активності вільно-радикальних процесів. Однак, чи може підвищений тиск в очах впливати на передній увеїт, є невідомим. Існують дані, що артеріальна гіпертензія може сприяти запальному процесу через оксидативний стрес та ендотеліальну дисфункцію [34, 35, 36]. Встановлення участі подібних механізмів впливу ОГ на локальні запальні процеси є важливою науковою проблемою.

Останнім часом стало з'являтися все більше публікацій про можливу участь запальних механізмів в патогенезі первинної глаукоми (ПГ) [36, 74, 109]. Так, виявлена аутоімунна агресія при різних формах глаукоми. При нормотензивній глаукомі страждають фоторецептори сітківки, а при первинній відкритокутової глаукомі (ПВКГ) - гангліозні клітини. Окислювальний стрес може змінити імунну функцію глії та сприяти нейрозапаленню при глаукомі. Цілком можливо, що виявлена різниця аутоімунної агресії при різних формах глаукоми пов'язана з характером гемодинамічних порушень, які індукують ішемію шарів сітківки [108, 110].

Виявлені суттєві порушення рівня інтерлейкінів, особливо зростання вмісту ІЛ-17, який приймає участь в аутоімунній відповіді і може свідчити про аутоімунне системне пошкодження сполучної тканини структур ока при ПВКГ [112, 113, 114, 115].

Зміни спектру імуноглобулінів, клітинного складу імунокомпетентних клітин свідчать про те, що в патогенезі глаукоми задіяні не тільки аутоімунні механізми аутоагресії, а і зміни природнього імунітету та послаблення регуляторних функцій. Цікаво, що в передньому та задньому відділах ока виявлені антітіла до різних тканинних компонентів очного яблука, а мішенями для аутоімунних реакцій при ПВКГ можуть бути клітини нейроепітелію сітківки, сполучна тканина трабекулярного апарату, решітчаста пластинка, судинна оболонка тощо [116].

В інших роботах також підкреслюється роль дисфункції імунної системи у хворих на ПВКГ. Встановлена важлива роль регуляторних цитокінів в розвитку запально-деструктивних процесів при ПВКГ, рівень яких має певне співвідношення зі стадією захворювання та перевищує їх системний вміст в декілька раз [117, 118].

Приймаючи до уваги вищесказане, вважаємо, що вивчення впливу підвищеного ВОТ на процеси та механізми формування переднього увеїту в експерименті та на перебіг цієї патології в клініці є актуальною, але невивченою проблемою, яка потребує ретельного дослідження.

### **1.5. Лікування переднього увеїту, ефективність антиоксидантної терапії**

Увеїти характеризуються інфекційною та неінфекційною природою, проте їх клінічні прояви можуть бути подібними. Частка інфекційних увеїтів серед їхньої загальної кількості становить близько 20% [70]. При цьому інфекційні увеїти частіше зустрічаються в країнах, що розвиваються, а неінфекційні - в європейських [119]. Тим не менш, відмінності їх клінічних форм та патофізіології передбачають різну тактику лікування [120].

Існує сильний зв'язок між ступенем внутрішньоочного запалення та реакцією на терапію. Нестероїдні протизапальні препарати (НПЗП) для місцевого застосування блокують ферменти циклооксигенази та інгібують

синтез простагландинів, тим самим зменшуючи запалення [121]. Інші терапевтичні варіанти для особливо завзятих і резистентних випадків включають субтеноніві ін'єкції кортикостероїдів, системні кортикостероїди, інтравітреальні стероїди, системні інгібітори карбоангідази та препарати проти фактора росту ендотелію судин (VEGF), інтравітреальні стероїдні системи доставки, системні або інтравітреальні стероїдзберігаючі імунодепресанти, інтравітрі біологічні препарати, переважно анти-TNF $\alpha$  агенти.

Основними сполученими вітреоретинальними взаємодіями є потовщення задньої гіалоїдної оболонки, вітреоретинальна тракція, епіретинальна мембрана та фіброз сітківки. Відповідно, вітректомія може грати роль у лікуванні окремих випадків. Традиційно сучасне лікування увеїтного макулярного набряку досягається переважно за рахунок імуносупресії за допомогою стероїдної терапії [122]. Анти-VEGF та імунологічні біологічні агенти є новими та багатообіцяючими варіантами лікування увеїтного макулярного набряку. Через їх відносно високу вартість і той факт, що ні їх ефективність, ні профіль безпеки не встановлені, було б розумно зарезервувати ці препарати для справді рефрактерних випадків, переважно в центрах увеїту, для ефективного збирання додаткових знань [19].

Лікування при інфекційному увеїті ґрунтується на ерадикації патогенного організму із застосуванням адекватної патогенетично орієнтованої антимікробної терапії. Після того, як інфекційний агент вважається взятим під контроль, можуть бути використані імуносупресори з метою скорочення пошкодження тканин [42, 123, 124, 125]. Неінфекційні увеїти виникають внаслідок неадекватної активації імунної системи, тому вони найчастіше асоціюються із системними аутоімунними захворюваннями. Якщо ж зв'язок з аутоімунним захворюванням не ідентифікований, то такий увеїт розглядають як ідіопатичний, беручи до уваги той факт, що аутоїмуна або аутозапальна природа в більшості випадків швидше є припущенням, ніж доконаним фактом [126, 127].

Терапія неінфекційного увеїту заснована на придушенні локальної імунної відповіді і, залежно від активності запального процесу, може варіювати від місцевого лікування (як правило, інстиляцій кортикостероїдів) до системної імуносупресії із застосуванням кортикостероїдів або стероїдзберігаючих імуномодуляторних терапевтичних агентів [69, 128].

Кортикостероїди посіли центральне місце у лікуванні неінфекційних увеїтів [92]. Їхній ефект зумовлений багаторівневою протизапальною дією — імуносупресивною, антиексудативною, протиалергічною та антипроліферативною. Стероїдні препарати застосовуються у вигляді інстиляцій, ін'єкцій або у якості системної терапії [125, 129, 132, 130, 131].

Місцеві чи системні стероїди є ефективними методами лікування увеїту. У той час як топічні кортикостероїди ефективні при передньому увеїті, важкий проміжний або задній увеїт може вимагати періокулярних ін'єкцій кортикостероїдів. З іншого боку, стандартом лікування увеїту, особливо якщо він супроводжується кістозним макулярним набряком, є системна імуносупресія пероральними кортикостероїдами. При неефективності показані низькі дози преднізолону у поєднанні з циклоспорином А, антиметаболітами (метотрексат, азатіоприн) або протизапальними засобами (колхіцин). Коли комбінація кортикостероїдів з препаратами другої лінії неефективна, в ролі останнього варіанту використовують алкілюючі агенти, такі як циклофосфамід або хлорамбуцил, використання яких пов'язане зі значними небажаними побічними ефектами. Проте тривале застосування системних кортикостероїдів збільшує ризик інфекцій, злоякісних новоутворень та скорочення тривалості життя. Побічні ефекти тривалого застосування кортикостероїдів, алкілюючих агентів та імунодепресантів, таких як циклоспорин А, ФК-506 або рапаміцин, спонукають до розробки менш токсичних та більш специфічних методів лікування увеїту [61].

Однак застосування глюкокортикостероїдів нерідко призводить до розвитку вторинної катаракти та підвищення внутрішньоочного тиску з подальшою появою вторинної глаукоми [132, 133, 134, 135]. Використання

імуносупресивної терапії передбачає необхідність серйозного дослідження хворого на наявність хронічних інфекцій, пухлин, гормональних зрушень, оцінки гематограми, функції нирок, печінки, серця [136].

Імунні порушення можуть як посилювати тяжкість запального процесу, так і лише супроводжувати, не маючи істотного впливу на протікання захворювання [137]. Тому, крім стандартної терапії, спрямованої на елімінацію збудника, боротьбу із запаленням, попередження виникнення синехій, детоксикацію, десенсибілізацію, важливе місце у лікуванні увеїтів слід відводити імунокорекції.

Сімейство цитокінів ІЛ-12 складається з прозапальних (ІЛ-12, ІЛ-23, ІЛ-39) та імуносупресивних членів (ІЛ-27 та ІЛ-35) [138]. У моделях увеїту на мишах підвищення рівня ІЛ-12 або ІЛ-23 в лімфатичних вузлах або в очах під час антигенного праймування сприяє розвитку увеїту, тоді як підвищена секреція ІЛ-27 мікрогліальними клітинами або лімфоцитами пригнічувала ЕАУ [41].

Ці повідомлення припускають, що виявлення факторів, які індують імуносупресивні цитокіни ІЛ-27 і ІЛ-35 або посилюють їх біологічну активність *in vivo* може бути потенційними терапевтичними мішенями, які можна використовувати для придушення запальних захворювань очей у людини [61].

Лікування має бути патогенетично орієнтоване та з метою підвищення співвідношення ефективність/побічний ефект максимально локалізовано у ураженій тканині. Однак найчастіше досягти цього не вдається, тому триває пошук нових засобів, здатних придушити активність запального процесу, запобігти імуноопосередкованому пошкодженню тканин та зниження гостроти зору з мінімальною кількістю побічних ефектів [41].

За нашого часу поряд із специфічною терапією запальних і дегенеративних захворювань широко застосовується метаболітна терапія з метою корекції порушень обміну речовин, що істотно знижує ймовірність ускладнення і скорочує терміни одужання [40, 42, 43].

Серед препаратів метаболічної терапії одними з найпоширенішими у клінічній практиці є речовини з антиоксидантними властивостями. Ефективними антиоксидантами вважаються природні антиоксиданти (біофлавоноїди, каротиноїди та ін.), які використовуються при корекції метаболічних порушень різних захворювань очей [33, 137, 139]. Також це можуть бути препарати з низьким антиоксидантним ефектом - синергисти, але які здатні посилювати ефект інших антиоксидантів (наприклад, нікотинова кислота). До групи синтетичних антиоксидантів відноситься багато лікарських препаратів, які гальмують або блокують процеси вільно-радикального окислення (дибунол, емоксипін, пробукол і ін.). Зокрема, емоксипін знайшов застосування при запальних захворюваннях ока [40, 42, 43]. Однак слід розуміти, що в залежності від умов і концентрації антиоксиданти можуть проявляти і протилежну антиоксидантній - прооксидантну дію (в присутності іонів металів змінної валентності прооксидантний ефект проявляє аскорбат, вітамін Е без інших жиро- і водорозчинних відновників, аскорбінової кислоти, убихінона, флавоноїдів, швидко інактивується або переходить в токофероксильний радикал) [140].

Нові дані свідчать про зв'язок між зниженням внутрішньоочної антиоксидантної здатності та виникненням очних захворювань, таких як ендотеліальна дистрофія Фукса, катаракта, увеїти, вікова дегенерація жовтої плями та діабетична ретинопатія [141]. Крім того, старіння, токсини, запалення, інфекції та, можливо, дисбаланс харчування виснажують внутрішньоочні антиоксиданти, що потребує постійного надходження антиоксидантів через дієту чи добавки [142]. Таким чином, не дивно спостерігати новітні досягнення в дослідженнях, спрямованих на застосування антиоксидантів як ймовірних терапевтичних та профілактичних засобів при лікуванні очних захворювань, ідея, яка формує критичний аспект персоналізованої медицини та важливий майбутній напрямок у охороні здоров'я [58].

Антиоксидантна терапія хоча і недостатньо, але застосовується в терапії різних форм увеїтів [107, 108].

Дедалі цей напрямок досліджень буде набирати обертів для розробки нових антиоксидантних засобів для лікування увеїтних станів.

Використання антиоксиданта лютеїну на моделі увеїту значно покращувало редоксний стан тварин. В тканинах ока суттєво знижувався малоновий діальдегід та оксид азоту, підвищувався рівень глутатіону, активність антиоксидантних ферментів СОД та глутатіонпероксидази при введенні антиоксиданту [143].

Використання куркуміну при хронічному передньому увеїті або ідеопатичному артрит-асоційованому увеїті [144], зменшувало пошкодження кліток, викликаних окисним стресом, шляхом інгібування пов'язаною з запаленням експресії генів, продукції мітохондріальних активних форм кисню АФК [145].

Для полегшення симптомів увеїту розроблено макромолекулярні проліки на основі рослинного антиоксиданта етилкофеата. При АФК з проліків вивільняється антиоксидант з високою спроможністю до придушення активності АФК. Ця система продемонструвала свої протекторні властивості на моделях увеїту у мишей і вселяє перспективну майбутність щодо застосування системи антиоксидантних проліків в клініці увеїтів [146].

Крім того, майбутні стратегії лікування увеїтів зможуть включати введення екзогенних мікронутрієнтів, таких як аскорбінова кислота, гесперидин, цинк, лейкоціанідин, L-лізин і вербаскозиди, які, надають інгібуючу дію на передбачувані механізми дегенерації склоподібного тіла, хоча і опосередковано, а не *in vivo* [58].

### **1.6. Карнозин - антиоксидант із протизапальною дією, перспективи використання в клініці увеїтів**

Останнім часом в якості антиоксидантного засобу лікування різних патологічних станів привернув увагу карнозин - унікальний, потужний антиоксидант з широким спектром дії. Зараз дослідники зосереджуються на

вивченні його особливостей. Карнозин - це дипептид, який складається з амінокислот  $\beta$ -аланіну та гістидину, і є найпотужнішим антиоксидантом щодо захисту ліпідів, білків та нуклеїнових кислот від окислення. Крім того, карнозин проявляє значний протизапальний ефект. У природі карнозин міститься в мозковій тканині ссавців, а також у скелетних та серцевих м'язах [147]. Карнозин вважається ефективним у запобіганні розвитку хронічних захворювань завдяки своїм різноплановим терапевтичним властивостям, зокрема протизапальним, антиоксидантним, антиглікуючим, антиішемічним та хелатуючим [148, 149].

Існує теорія, що карнозин може підвищувати ефективність адаптаційного механізму в боротьбі з запаленням та окислювальним стресом при патологічному ожирінні та цукровому діабеті 2 типу [150, 151, 152]. Прогресування цих захворювань може призвести до зниження рівня карнозину в тканинах. Автори резюмують, що хоча їх дослідження проведені для певних захворювань, але подібні механізми можливі і для інших станів, при яких відбувається збільшення окислювального стресу та процесів глікування.

Експериментальні дослідження на тваринах довели здатність дипептиду карнозин знижувати інсулінову резистентність [148] та рівень глюкози в плазмі крові, вміст ліпідів та маркерів запалення [149, 153], а також затримувати розвиток атеросклерозу [98].

Карнозин здатний запобігати загибелі нейронів гіпоталамуса і знижувати запальну реакцію, інгібуючи продукцію реактивних форм кисню та активацію шляху аміно-кінцевої кінази c-Jun (JNK) у клітинах GT1-7. Тому автори дослідження вважають, що цей дипептид може бути ефективним у запобіганні виникненню або загостренню хвороби Паркінсона [154].

Карнозин має також чудову здатність щодо омолодження клітин, які наближаються до старіння [155, 156]. Він ефективний проти таких форм модифікації білків як окислення, карбонілювання, глікування та утворення кінцевих глікозильованих продуктів. Також відомо, що карнозин може впливати на процеси апоптозу та диференціювання клітин, що може бути

важливим для підтримки здорових клітин та протидії процесам старіння [157]. Хоча для підтвердження цих гіпотез необхідно провести додаткові дослідження [158]. Нещодавно виявився ще один цікавий аспект омолоджуючої дії карнозину на клітини. Так, у роботах японських дослідників була показана здатність карнозину до стимуляції утворення віментину в культурі фібробластів, який у свою чергу надає клітині пружність та сталість форми, характерні для молоді клітини [159].

Дипептид карнозин ( $\beta$ -аланіл-L-гістидин) має всебічний, але сприятливий вплив на клітинну активність. Він не тільки затримує клітинне старіння та омолоджує культивовані старіючі клітини ссавців, карнозин також інгібує зростання пухлинних клітин, що культивуються. Грунтуючись на дослідженнях кількох організмів, було зроблено припущення, що карнозин надає ці протилежні дії, впливаючи на енергетичний обмін та/або білковий гомеостаз-протеостаз [160]. Цей дипептид впливає на концентрацію АТФ у клітинах, знижує утворення змінених білків (зазвичай аддуктів метилглюксалу) та посилює протеоліз аберантних поліпептидів. Автори вважають, що ці спроможності карнозину можуть бути підставою для його використання в лікуванні або профілактиці різних вікових станів, при яких порушується енергетичний обмін або протеостаз. До них відносяться рак, хвороба Альцгеймера, хвороба Паркінсона та ускладнення діабету 2-го типу.

Карнозин впливає на клітини, що особливо залежать від енергетичного метаболізму, і може пригнічувати вироблення АТФ під час гліколізу. Карнозин також, можливо, сприяє вибіркового усуненню аберантних поліпептидів і може стимулювати синтез стресових білків, сприяючи тим самим підтримці протеома. Впливаючи на дві фундаментальні біохімічні характеристики фенотипу старіння, енергетичний метаболізм та протеостаз, цей дипептид має потенціал щодо поліпшення низки вікових станів [159].

Дослідницький інтерес до карнозину останнім часом явно набирає обертів. Його синтетична форма - L-карнозин, що вже масово застосовується як харчова добавка, суттєво замінює добовий необхідний обсяг антиоксидантів.

Так, раніше у дослідницьких роботах було показано, що антиоксидантна активність L-карнозину перевершує вітамін Е та селен. Так, на відміну від карнозину, ці антиоксидантні молекули не впливають на карбонілювання та гліколізування [161]. Встановлено, що в клітинах опухолі карнозин здатний знизити рівень активних форм кисню і підвищувати активність мітохондріальних супероксиддизмутази [148, 159]. Відносно механізму дії карнозину слід додати, що модифікуюча дія продуктів пероксидації на білки тканин ока їм ефективно гальмується. Антиглікіруючі властивості карнозину пов'язані з його можливістю взаємодіяти з альдегідами і кетонами, карбонільними групами, рівень яких в білках значно підвищується при оксидативному стресі. Вважається, що висока концентрація ендogenous карнозину в мозку обумовлена необхідністю захисту клітин від негативного впливу підвищеного рівня продуктів глікації та оксидації, а здатність хелатувати іони захищає нейрони від нейротоксичних атомів цинку і міді, надаючи нейропротекторну дію, особливо при несприятливих умовах [98, 152, 162, 163].

Карнозин почав вивчатися при різних офтальмологічних захворюваннях. Наявність у карнозину антиоксидантних властивостей дозволило успішно застосовувати його для корекції прооксидантно-антиоксидантного стану в кришталику тварин при катаракті на тлі офтальмогіпертензії [44]. Раніше було опубліковано, що застосування метаболіту карнозина N-ацетилкарнозину пацієнтами з віковою катарактою при наявності мінімальних помутнінь різних шарів кришталика показало достатній потенціал цієї сполуки для профілактики і лікування катаракти в початкові терміни розвитку [164, 165].

Слід також звернути увагу на повідомлення, в яких карнозин знижував побічні ефекти опромінення, інтоксикацію організму і підвищував імунітет (161), проявляв імунокорегуючу дію при пародонтиті [166]. Цей факт може мати важливе значення для використання цієї сполуки при запальних захворюваннях, в тому числі при захворюваннях органу зору, напевно і при увеїті. Так, карнозин успішно використовували для лікування сезонного

алергічного ринокон'юнктивіта без додаткового призначення антигістамінних препаратів [98, 147], а також при загоєнні ран рогівки [167].

Таким чином, можна зробити висновок про перспективність застосування карнозину і його похідних з високим терапевтичним потенціалом при захворюваннях, в патогенезі яких присутні оксидативний стрес та ішемія тканин. Серед офтальмологічних проблем в першу чергу це стосується захворювань рогівки, вікової катаракти, глаукоми, дегенерації сітківки, запальних станів увеального тракту. В патогенезі цих захворювань визначальну роль відіграють метаболічні порушення в тканинах ока, які перебувають в умовах оксидативного або карбонілового стресу [20, 27, 31, 110, 168, 169, 170].

Узагальнюючи дані літератури про особливості розвитку, механізмів та терапії переднього неінфекційного увеїту при впливі високого внутрішньоочного тиску (офтальмогіпертензії), можна сказати, що вільно-радикальні механізми патогенетичні як для запального процесу в оці, так і для глаукоми. Застосування антиоксидантних засобів для терапії обох цих очних патологій також є актуальним. Важливим і невивченим залишається питання, чи є особливості клінічної картини та механізмів регулювання процесів запалення увеального тракту при увеїті, якому передувала гіпертензія ока.

Таким чином, залишається невивченою проблема можливості впливу вихідно підвищеного офтальмотонусу на запальний процес у судинній оболонці ока; чи може очна гіпертензія посилювати запальний процес в увеальному тракті та сприяти ускладненню протікання увеїту? Цікавим є розкриття механізмів цього можливого впливу. Враховуючи вищезначені фактори, вивчення особливостей розвитку увеїту при офтальмогіпертензії та можливості корекції виявлених метаболічних порушень карнозином буде сприяти розробці патогенетично обґрунтованих методів лікування та профілактики ускладнень, що являється актуальним завданням сучасної офтальмології.

## РОЗДІЛ 2.

### МАТЕРІАЛ ТА МЕТОДИ ДОСЛІДЖЕННЯ

Дослідження були проведені на 115 кроликах породи Шиншила, віком біля 1 року та масою від 2,5 до 3,2 кг. Тварини містилися в умовах віварію, отримували їжу та питну воду *ad libitum*. Експеримент було здійснено згідно "Загальних етичних принципів експериментів на тваринах", які схвалені 3-м Національним конгресом (Київ, 2007) та з положеннями "Європейської конвенції про захист хребетних тварин, які використовуються для експериментальних та інших цілей" (Страсбург, 1986).

Було проведено декілька етапів досліджень: здійснення моделювання очної патології, а саме моделі офтальмогіпертензії, моделі переднього неінфекційного увеїту та їх поєднаного моделювання; вивчення клінічного перебігу переднього увеїту при підвищеному внутришньоочному тиску з дослідженням маркерів запалення в очах; вивчення стану прооксидантно-антиоксидантної системи в камерній волозі і тканині кута передньої камери ока кролів при офтальмогіпертензії та передньому увеїті; метаболічна корекція цих експериментальних захворювань карнозином з вивченням його впливу на клінічні та метаболічні показники.

#### **2.1. Моделювання офтальмогіпертензії, переднього неінфекційного увеїту та їх поєднання на різних етапах дослідження**

*Першим етапом* експерименту було моделювання патології очей, розробка нового методу поєднаного моделювання офтальмогіпертензії (ОГ) та переднього неінфекційного (алергічного) увеїту (ПНУ). На першому етапі було сформовано 4 експериментальні групи і дослідження були проведені на 41 кролику. У першій групі (10 тварин) відтворювали ОГ, у другій групі (10

тварин) моделювали ПНУ, в третій (12 тварин) перед моделюванням ПНУ викликали ОГ, четверта група (9 тварин) - контрольна група тварин, які не піддавалися ніякому впливу.

Для моделювання офтальмогіпертензії в передню камеру очей експериментальним тваринам (перша і третя групи) робили одноразові ін'єкції 0,1 мл 0,3 % розчину карбомеру. Карбомер розчиняли у фізіологічному розчині. Тваринам другої та контрольної групи робили ін'єкції 0,1 мл розчинника без карбомеру [171, 172] Стійка модель ОГ сформувалась через 2 тижні.

При моделюванні переднього неінфекційного увеїту тварини піддавалися загальній анестезії шляхом введення кетаміну 50 мг/кг, місцево застосовували очні краплі 0,5 % розчину прокаїну гідрохлориду, які інстилювали в кон'юнктивальний міхур за 1 хвилину до введення.

Запропонований нами спосіб моделювання увеїту на тлі підвищеного ВОТ здійснювали наступним чином [45]. По-перше, кроликам 3-ої групи індукували ОГ шляхом, який приведено вище. Після моделювання стійкої ОГ через 2 тижні починали моделювання ПНУ. Тваринам проводили загальну сенсibilізацію організму. Для цього зафіксованій тварині двократно підшкірно вводили у верхню частину стегна 150 мг альбуміну з сироватки бика, розчиненого в 2 мл стерильного фосфатного буфера. Інтервал між ін'єкціями складав 5 днів.

Через 5 днів після закінчення загальної сенсibilізації тваринам промивали око фізіологічним розчином, інстилювали 30 % розчин альбуциду, під загальною та місцевою анестезією проводили індукцію увеїту. Для цього очне яблуко фіксували лапчатим пинцетом, кон'юнктивальну порожнину обережно висушували ватним тампоном. В передню камеру ока на 12 годині в 1-2 мм від площини лімба вводили інсуліновим шприцем під кутом в шарах строми рогівки 5 мг альбуміну з сироватки бика, розчиненого в 0,07 мл стерильного фосфатного буфера. Кон'юнктивальну порожнину промивали 30 % розчином альбуциду, місце пункції рогівки оброблялось 1 % розчином бриліантової зелені. На наступний день після введення зазначеної дози

антигену в передню камеру очей у тварин розвивався передній неінфекційний (алергічний) увеїт.

На *другому етапі* експерименту в цих 4 сформованих групах тварин вивчали вплив підвищеного ВОТ на клінічну картину, метаболічний стан і рівень маркерів запалення в очах при передньому неінфекційному увеїті.

На *третьому етапі* дослідження вивчали ефект дипептиду карнозину на клінічну картину та метаболічний стан в очах при передньому неінфекційному увеїті, який моделювали на тлі ОГ. Дослідження були проведені на 34 кроликах в трьох експериментальних групах. В 1-й групі (10 тварин) моделювали ПНУ, в 2-й групі (12 тварин) перед моделюванням ПНУ викликали офтальмогіпертензію, в 3-й групі (12 тварин) після моделювання офтальмогіпертензії і увеїту кроликів лікували дипептидом карнозином.

Введення карнозину здійснювали шляхом інстиляцій 5 % розчину препарату в кон'юнктивальну порожнину обох очей двічі на день протягом 4 тижнів після моделювання увеїту на тлі ОГ.

Усім тваринам проводили біомікроскопію, офтальмоскопію, офтальмотонометрію. Внутрішньоочний тиск (ВОТ) у кроликів вимірювали контактним тонометром Маклакова з плунжером вагою 7,5 г при місцевій анестезії 0,5 % алкаїном. В контрольній групі рівень ВОТ складав  $(13,5 \pm 0,6)$  мм рт. ст., в дослідних групах при моделюванні офтальмогіпертензії -  $(18,7 \pm 1,2)$  мм рт. ст., переднього увеїту -  $(15,3 \pm 1,4)$  мм рт. ст. та офтальмогіпертензії з увеїтом -  $(23,4 \pm 1,3)$  мм рт. ст.

На *четвертому етапі* дослідження вивчали вплив карнозину на показники маркерів запалення в очах у тварин з переднім неінфекційним увеїтом (ПНУ) на тлі ОГ. В якості маркерів використовували рівень загального білку, кількість лейкоцитів у камерній вологі, а також рівень неоптерину в тканинах увеального тракту, камерній волозі та сльозовій рідині.

Четвертий етап дослідження проведено на 44 (88 очей) кроликах. 1-а група (n=10) з ОГ, 2-а група (n=10) увеїт, 3-я група (n=12) ОГ+увеїт, 4-а група (n=12) після моделювання ОГ та увеїту кролики отримували 5% розчин карнозину у

вигляді інстиляцій у кон'юнктивальну порожнину протягом 4 тижнів. Контрольна група (n=9) - інтактні кролі.

## **2.2. Вивчення клінічної картини в очах експериментальних тварин при моделюванні офтальмогіпертензії та переднього неінфекційного увеїту, визначення маркерів запалення в очах**

Біомікроскопічно та офтальмоскопічно у експериментальних тварин оцінювали клінічний стан очного яблука по наявності, характеру та ступеню проявів основних клінічних ознак запалення в передньому та в задньому відділах ока при моделюванні увеїту. В передньому відділі оцінювали ін'єкцію судин кон'юнктиви і склери, преципітати, вміст передньої камери ока. В задньому відділі оцінювали задні преципітати, помутніння скловидного тіла, стан очного дна.

Стан переднього відділу ока також оцінювали з використанням лабораторних показників - маркерів проникності судин ока у відносно віддалені строки перебігу переднього увеїту у кролів (чотири тижні спостереження). В камерній вологі очей експериментальних тварин визначали лейкоцити та вміст білка. Кількість лейкоцитів визначали мікроскопічно. Для цього обчислювали середню кількість лейкоцитів в 5 полях зору. Вміст загального білка досліджували за методом Lowry O.H [173]. Це дослідження базується на здатності мідних похідних білка відновлювати реактив Фоліна з утворенням забарвлених продуктів реакції. Інтенсивність забарвлення, яку оцінювали спектрофотометрично при довжині хвилі 750 нм, пропорційна вмісту білка в розчині.

Крім маркерів проникності судин стан запалення очей експериментальних тварин оцінювали маркером прозапального імунного стану - неоптерину. Цей маркер визначали імуноферментним методом. З енуклеюваних очей тварин, які знаходились на льоду при температурі від 0 °C до 5 °C, відбирали шприцом камерну вологу та виділяли тканину увеального тракту, з якої готували гомогенат. Після центрифугування в надосадовій рідині

визначали рівень неоптерину. Вміст неоптерину визначали за допомогою твердофазного ІФА, застосовуючи набір «Neopterin, ELISA Kit» згідно з протоколом виробника.

### **2.3. Методи досліджень біохімічних показників**

Забір біологічного матеріалу для біохімічних досліджень при оцінці впливу офтальмогіпертензії на стан прооксидантно-антиоксидантної системи в камерній волозі тканині кута передньої камери ока і увеального тракту кролів при увеїті проводили через 4 тижні після закінчення моделювання офтальмогіпертензії та увеїту.

Тварин виводили з експерименту в стані глибокого наркозу (1 мл 10 % розчину тіопенталу натрію на кг маси) методом повітряної емболії. Очі були енуклеювані на льоду при температурі від 0 °С до 5 °С.

Для біохімічних досліджень використовували тканину увеального тракту, кута передньої камери ока, з якої готували гомогенат з 0,9 % розчином хлориду натрію в співвідношенні 1:9 (вага: об'єм), сльозу і камерну вологу. Отримані екстракти центрифугували при 5 °С протягом 10 хв при 1000 об/хв.

Сльозову рідину збирали за допомогою складеної полоски з фільтрувальної бумаги «Фільтрак» шириною 5 мм і довжиною 40 мм, яка знаходилась між повікою та рогівкою протягом 1 хв. Після змочування сльозову рідину з полоски елюювали в фізіологічному розчині. Отриманий елюат центрифугували 10 хв при 3000 об/хв. Для біохімічних досліджень визначення вмісту метаболітів і активності ферментів проводили в надосадової рідині, використовуючи спектрофотометр СФ-26 і Спекол-210.

Визначали активність ферментів антиоксидантної системи: супероксиддисмутази [174], каталази [175], глутатіонпероксидази [176]; активність НАДН-оксидази [177] і ксантинооксидази [178, 179]; вміст продуктів перекисного окислення ліпідів: малоновий діальдегід та дієнові кон'югати [180] і загальний білок [173]. При визначенні активності НАДН-оксидази використовували ресуспендований осад мітохондрій після диференційного

центрифугування гомогенатів.

Принцип методу визначення вмісту малонового діальдегіду МДА полягає в тому, що при температурі 100 °С в кислому середовищі малоновий діальдегід реагує з 2-тіобарбітуровою кислотою, утворюючи забарвлений тріметиновий комплекс з максимумом поглинання при довжині хвилі 532 нм. Коефіцієнт варіації методу - 5,2 %.

Принцип методу визначення вмісту дієнових кон'югатів (ДК) полягає в тому, що при перекисному окисленні на стадії утворення вільних радикалів в молекулах поліненасичених вищих жирних кислот виникає система сполучених подвійних зв'язків, що супроводжується появою нового максимуму в спектрі поглинання 233 нм. Коефіцієнт варіації - 4,2 %.

Принцип методу визначення активності супероксиддисмутази полягає у реєстрації ступеня гальмування досліджуванім ферментом реакції відновлення нітросинього тетразолію супероксидними радикалами. Коефіцієнт варіації методу - 6,2%.

Принцип методу визначення активності каталази засновано на здатності перекису водню утворювати з солями молібдену стійкий забарвлений комплекс. Коефіцієнт варіації методу - 8,7 %.

Активність глутатіонпероксидази визначали спектрофотометрично за швидкістю виникнення окисленого глутатіону за допомогою реакції з НАДФН-залежним ферментом глутатіонредуктазою, реєструючи зміну оптичної щільності при окисленні НАДФН при довжині хвилі 340 нм. Коефіцієнт варіації методу - 1,8 %.

Принцип методу визначення активності ксантиноксидази полягав в реєстрації підвищення оптичної щільності розчину при довжині хвилі 540 нм, пов'язаного з накопиченням продукту реакції формагану в результаті реакції ксантину з тетразолієвим нітросинім. Коефіцієнт варіації - 3,4%.

Принцип методу визначення активності НАДН-оксидази засновано на визначенні зміни оптичної щільності реакційного розчину при окисленні НАДН при довжині хвилі 340 нм. Коефіцієнт варіації - 2,7%.

Принцип методу визначення загального білка базується на здатності мідних похідних білка відновлювати реактив Фоліна з утворенням забарвлених продуктів реакції. Інтенсивність забарвлення пропорційна вмісту білка в розчині. Коефіцієнт варіації методу - 1,2 %

#### **2.4. Методи статистичних досліджень**

Отримані на всіх етапах досліджень результати оцінювали параметричними та непараметричними методами статистичного аналізу за допомогою пакета SPSS 11 та Statistica 5 [181, 182].

Оцінюючи кількісні показники патологічних змін в передньому відділі очей експериментальних тварин, виражених в балах, більше, ніж в двох групах, використовували критерій Крускала-Уолліса, а також непараметричний критерій Вілкоксона для залежних та Мана-Уїтні для незалежних вибірок.

При аналізі кількісних біохімічних показників розраховували значення середніх величин ( $M$ ) та стандартних похибок середніх значень ( $m$ ). Для оцінки відмінностей в двох групах був використаний  $t$  критерій Ст'юдента для незалежних вибірок. До цього проводили оцінку нормальності розподілу даних за допомогою критерію Колмогорова-Смирнова.

В усіх випадках вірогідний рівень значення « $p$ » вважали рівним або меншим за 0,05.

## РОЗДІЛ 3.

### **ВПЛИВ ПІДВИЩЕНОГО ВНУТРІШНЬО ОЧНОГО ТИСКУ НА ОСОБЛИВОСТІ КЛІНІЧНОЇ КАРТИНИ ТА ПАТОХІМІЧНИХ ПОРУШЕНЬ В ОЧАХ ЕКСПЕРИМЕНТАЛЬНИХ ТВАРИН З ПЕРЕДНІМ НЕІНФЕКЦІЙНИМ УВЕЇТОМ**

#### **3.1. Розробка методу поєднаного моделювання офтальмогіпертензії та переднього неінфекційного увеїту у кроликів**

На сьогоднішній день практично не з'ясовані особливості патогенезу та клінічного протікання неінфекційного увеїту, який розвинувся на фоні офтальмогіпертензії (ОГ) або глаукоми. Для вирішення цієї проблеми першочерговою задачею було створення моделі, яка б поєднувала ці два патологічних процеси у експериментальних тварин: підвищений очний тиск, на тлі якого буде відтворено запалення увеального тракту. Нами було розроблено таку модель у кроликів [45].

Було проведено спочатку моделювання офтальмогіпертензії. Для досягнення цієї мети у передню камеру ока одноразово вводили 0,1 мл 0,3 % розчину карбомеру. Підвищення внутрішньо очного тиску (ВОТ) спостерігали в динаміці моделювання. На рисунку 3.1.1 графічно наведено дані стосовно рівня ВОТ в різних експериментальних групах.

Формування стійкої офтальмогіпертензії спостерігали через 10 діб від початку моделювання. Після формування офтальмогіпертензії почали індукувати неінфекційний (алергічний) увеїт. Спочатку було проведено загальну сенсibiliзацію тварин двократним підшкірним введенням альбуміну з сироватки бика після чого у передню камеру ока вводили антиген (альбуміну з сироватки бика, розчиненого в фосфатному буфері).

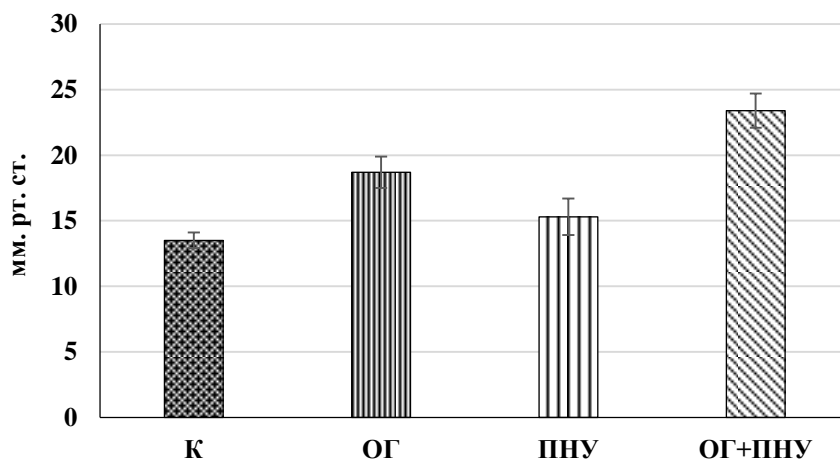


Рис.3.1.1 Внутрішньоочний тиск (мм. рт. ст.) у кроликів різних експериментальних груп через 4 тижні спостереження

Алгоритм цих дій був наступним: тварині проводили загальну сенсibilізацію організму двократним підшкірним введенням у верхню частину стегна 150 мг альбуміну з сироватки бика, розчиненого в 2 мл стерильного фосфатного буфера. Інтервал між ін'єкціями складав 5 днів. Через 5 днів після закінчення загальної сенсibilізації тваринам промивали око фізіологічним розчином, інстилювали 30 % розчин альбуциду та проводили індукцію алергічного увеїту під загальною та місцевою анестезією. Для цього очне яблуко фіксували лапчатим пинцетом, кон'юнктивальну порожнину обережно висушували ватним тампоном. В передню камеру ока на 12 годині в 1-2 мм від площини лімбу вводили інсуліновим шприцем під певним кутом в шарах строми рогівки 5 мг альбуміну з сироватки бика, розчиненого в 0,07 мл стерильного фосфатного буферу. Кон'юнктивальну порожнину промивали 30 % розчином альбуциду, місце пункції рогівки в оброблялось 1 % розчином бриліантової зелені. На наступний день після введення зазначеної дози антигену в передню камеру очей у тварин розвивався неінфекційний передній увеїт на тлі офтальмогіпертензії.

На рис 3.1.2 - 3.1.3 наведено приклади формування моделі переднього неінфекційного увеїту на тлі офтальмогіпертензії на різних етапах патологічного процесу.

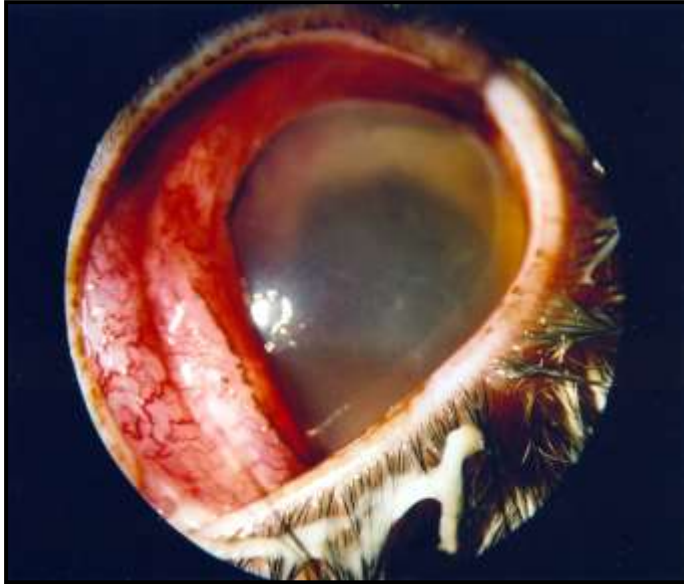

Рис. 3.1.2 Фото ока кролика при моделюванні ПНУ в початковий період

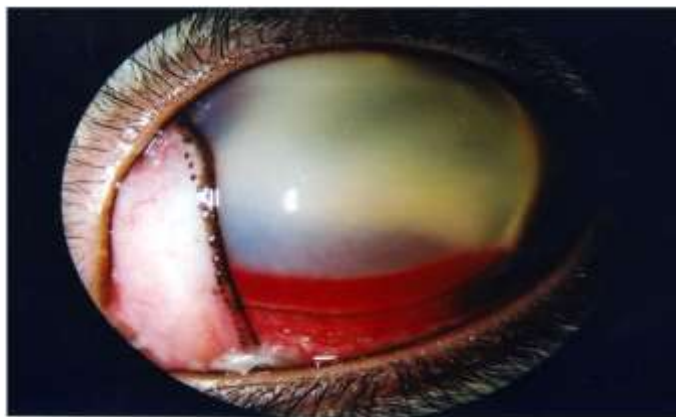

Рис. 3.1.3. Фото ока кролика в групі ПНУ на тлі ОГ в період розпалу запалення

Ми спостерігали в групі з моделюванням увеїту на тлі індукованої очної гіпертензії більш виражену картину формування переднього увеїту ніж в групі без ОГ.

### **3.2. Особливості клінічного перебігу переднього неінфекційного увеїту, який розвинувся на тлі підвищеного внутрішньоочного тиску**

При моделюванні у кроликів неінфекційного (алергічного) увеїту на тлі модельованої очної гіпертензії ми спостерігали особливу клінічну картину запалення, яка відрізнялась від картини увеїту з нормотензією [52].

Вивчення показника ін'єкції судин кон'юнктиви і склери при передньому увеїті свідчить, що у 10 % очей тварин цієї групи були відсутні патологічні зміни, у 60 % очей була виявлена перікорнеальна ін'єкція і тільки у 30 % змішана (табл. 3.2.1). У тварин при моделюванні переднього увеїту на тлі офтальмогіпертензії зміни у всіх тварин були більш виражені, у 17 % очей була виявлена перікорнеальна ін'єкція, у 25 % змішана, а застійна у 58 % очей.

Оцінюючи такий показник, як наявність преципітатів в очах дослідних тварин, слід зазначити, що у тварин при моделюванні переднього увеїту на тлі офтальмогіпертензії преципітати були в більшій кількості та більш виражені, наприклад, при увеїті сильно виражених помірної кількості було в 10 %, а при увеїті з офтальмогіпертензією вже у 33 %. При цьому сильно виражені в великій кількості преципітати (17 %) були тільки при поєднанні увеїту з офтальмогіпертензією.

Порівняння вмісту передньої камери теж свідчить про більш виражені зміни в процентному відношенні очей тварин з переднім увеїтом на тлі офтальмогіпертензії відносно тварин тільки з переднім увеїтом: при передньому увеїті опалесценція відсутня у 60 % проти 8 % при поєднаному впливу; опалесценція присутня - 20 % проти 42 %; наявний серозний ексудат – 10 % проти 33 % та фібринозний ексудат – 10 % проти 17 %, відповідно.

Дані стосовно особливостей клінічної картини основних патологічних змін в очах тварин при моделюванні переднього неінфекційного увеїту, який розвинувся на тлі підвищеного внутрішньоочного тиску, наведена у таблицях 3.2.1 - 3.2.2.

Таблиця 3.2.1.

Вплив офтальмогіпертензії на основні клінічні прояви переднього увеїту в передньому відділі ока кроликів

Група	ПНУ, n=20	ОГ+ПНУ, n=24
Ін'єкція судин кон'юнктиви і склери		
1. Відсутня	2(10 %)	-
2. Перікорнеальна	12 (60 %)	4 (17 %)
3. Змішана	6 (30 %)	6 (25 %)
4. Застійна	-	14 (58 %)
Критерій Мана-Уїтні, U	66,00	
Рівень вірогідності, p	0,0001	
Преципітати		
1. Одиначні серозні	2 (10 %)	-
2. Серозні, помірна кількість	8 (40 %)	2 (8 %)
3. Серозні, велика кількість	4 (20 %)	6 (25 %)
4. Одиначні сильні	4 (20 %)	4 (17 %)
5. Сильні, помірна кількість	2 (10 %)	8 (33 %)
6. Сильні, велика кількість	-	4 (17 %)
Критерій Мана-Уїтні, U	100,00	
Рівень вірогідності, p	0,0009	
Вміст передньої камери		
1. Опалесценція відсутня	12 (60 %)	2 (8 %)
2. Опалесценція присутня	4 (20 %)	10 (42 %)
3. Серозний ексудат	2 (10 %)	8 (33 %)
4. Фібринозний ексудат	2 (10 %)	4 (17 %)
Критерій Мана-Уїтні, U	116,00	
Рівень вірогідності, p	0,0034	

Примітка: n- кількість очей.

Таблиця 3.2.2

Вплив офтальмогіпертензії на основні клінічні прояви переднього увеїту в задньому відділі ока кроликів

Група	ПНУ, n=20	ОГ+ПНУ, n=24
Задні сінехії		
1. Відсутні	4 (20 %)	-
2. Одиначні	10 (50 %)	4 (17 %)
3. Множинні	4 (20 %)	16 (66 %)
4. Кругові	2 (10 %)	4 (17 %)
Критерій Мана-Уїтні, U	112,00	
Рівень вірогідності, p	0,0025	
Помутніння скловидного тіла		
1. Відсутні	–	–
2. Одиначні	12 (60 %)	6 (25 %)
3. Помірні	6 (30 %)	12 (50 %)
4. Виразні	2 (10 %)	6 (25 %)
Критерій Мана-Уїтні, U	150,00	
Рівень вірогідності, p	0,0338	
Патологія очного дна		
1. Відсутня	18 (90 %)	2 (8 %)
2. Нейроретинальна	2 (10 %)	12 (50 %)
3. Глаукомна нейропатія	-	10 (42 %)
Критерій Мана-Уїтні, U	34,00	
Рівень вірогідності, p	0,0001	

Примітка: n- кількість очей

При моделюванні переднього увеїту на тлі офтальмогіпертензії переважали, як правило, задні синехії множинної природи (66 % проти 20 % тільки при увеїті) та кругові (17 % проти 10 % при увеїті).

Слід зазначити, що у тварин з переднім увеїтом при офтальмогіпертензії теж були виявлені більш виразні зміни в скловидному тілі: одиничні помутніння у 25 % випадків при передньому увеїті з офтальмогіпертензією проти 60 % при увеїті; помірні - в 50 % випадках проти 30 % та виразні – в 25 % проти 10%, відповідно.

При моделюванні переднього увеїту у 90 % очей була взагалі відсутня патологія очного дна, а нейроретинальні зміни відзначалися в 10 % випадків. При вивченні впливу офтальмогіпертензії на перебіг переднього увеїту було виявлено, що тільки у 8 % очей була взагалі відсутня патологія очного дна, нейроретинальні зміни спостерігали у 50 % очей, в 42 % випадків виявлені ознаки глаукомної нейропатії.

Статистична оцінка показала наявність вірогідних змін основних клінічних ознак при порівнянні переднього увеїту та переднього увеїту з офтальмогіпертензією між собою: за ін'єкцією судин кон'юнктиви і склери ( $p=0,0001$ ), характером преципітатів ( $p=0,0009$ ), вмісту передньої камери ( $p=0,0034$ ), характеру задніх синехій ( $p=0,0025$ ), помутнінням скловидного тіла ( $p=0,0338$ ), патологією очного дна ( $p=0,0001$ ).

Таким чином, порівняння характеру та ступеня проявів основних клінічних ознак запалення в передньому та навіть в задньому відділах ока показало, що перебіг запального процесу при експериментальному увеїті у кроликів на тлі первинної офтальмогіпертензії був значно тяжчим, ніж при передньому увеїті з нормотензією. Таким чином підвищений очний тиск є фактором ризику, який обтяжує клінічну картину запалення увеального тракту неінфекційної етіології.

### 3.3. Вплив підвищеного внутрішньо очного тиску на рівень маркерів запалення в тканинах увеального тракту ока та камерній волозі тварин при моделюванні неінфекційного переднього увеїту

Стан переднього відділу ока щодо картини запалення було оцінено також з використанням лабораторних показників - маркерів проникності судин ока, а саме кількості лейкоцитів та вмісту загального білка в камерній волозі. Як відомо, рівень цих маркерів збільшується при запальних процесах [183, 184].

Треба зауважити, що навіть у відносно віддалені строки перебігу переднього увеїту у кролів, які представлені на рисунку (чотири тижні спостереження) в камерній волозі спостерігали підвищену кількість лейкоцитів, які у здорових тварин і при моделюванні ОГ були відсутні. В групі з увеїтом на тлі ОГ кількість лейкоцитів в камерній волозі зростала на 14,3% порівняно з тваринами тільки з увеїтом ( $p > 0,05$ ).

Дані про зміни лейкоцитів та рівню білку в камерній волозі представлені в таблиці 3.3.1 та на рисунках 3.3.1

Таблиця 3.3.1.

Кількість лейкоцитів та вміст загального білка в камерній волозі ока в групах тварин з переднім неінфекційним увеїтом (через 4 тижні спостереження)

Статистичні показники	ПНУ, n=20	ОГ+ПНУ, n=24
Кількість лейкоцитів (середня у 5 полях зору)		
M±m	2,1±0,2	2,4±0,3
Рівень вірогідності p	p>0,05	
Загальний білок, мг/мл		
M±m	27,08±2,14	34,52±2,87
Рівень вірогідності p	p<0,05	
	-	

Примітка: n- кількість очей.

Рівень загального білка в камерній волозі через 4 тижні експерименту при моделюванні переднього увеїту був підвищеним в 44 рази відносно контрольної (здорової) групи ( $0,62 \pm 0,05$ ) мг/мл. При моделюванні переднього увеїту на тлі ОГ вміст загального білка в камерній волозі вірогідно підвищувався на 27,5%, порівнюючи з групою тварин з увеїтом.

Наявність як лейкоцитів, так і значне підвищення вмісту загального білка в камерній волозі через чотири тижні після моделювання переднього увеїту, особливо на тлі ОГ, свідчить про збільшення проникності судинної системи тканин переднього відділу ока (радужка, циліарне тіло) та прогресування запального процесу в органі зору. Крім маркерів, які характеризують проникливість судин, запальний процес в очах різних експериментальних груп оцінювали за рівнем стабільного маркера внутрішньоочного запалення неоптерину [46]. Рівень цього маркера вивчали в тканині увеального тракту і очних рідинах – камерній волозі та сльозі.

На рисунку 3.3.1 представлено відносні зміни (% відносно контролю) кількості лейкоцитів (а) та вмісту загального білка в камерній волозі ока (б) в групах тварин з переднім неінфекційним увеїтом.

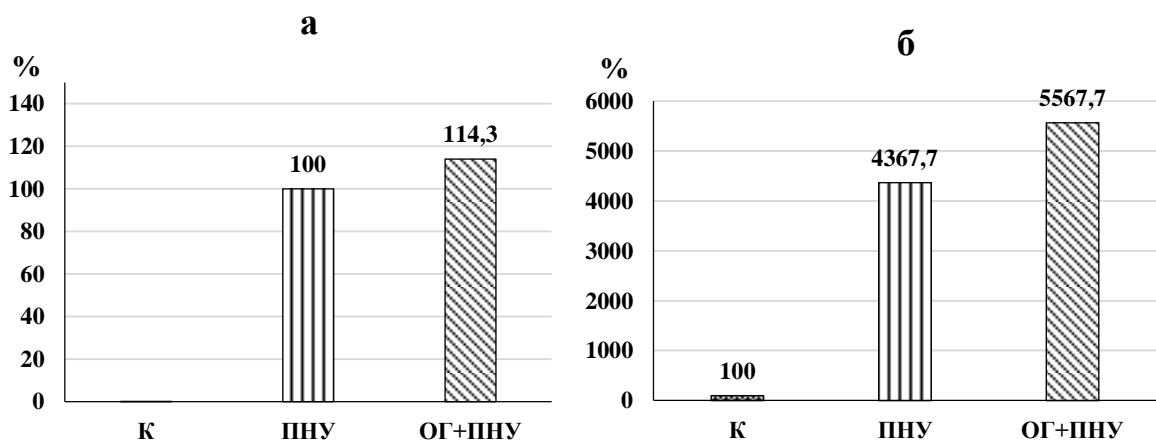


Рис. 3.3.1. Відносні зміни кількості лейкоцитів ( % відносно ПНУ) (а) та вмісту загального білка ( % відносно контролю) (б) в камерній волозі ока в групах тварин з переднім неінфекційним увеїтом.

Дані про вміст неоптерину в тканині увеального тракту представлені в таблиці 3.3.2.

Таблиця 3.3.2

Вміст неоптерину в тканині увеального тракту та рідинах ока тварин з переднім неінфекційним увеїтом на тлі очної гіпертензії.

Статистичні показники	Контроль n=9	ОГ n=10	ПНУ n=10	ОГ+ПНУ, n=12
Тканина увеального тракту, нмоль/г				
M	226,72	293,48	827,46	1179,13
m	17,14	25,53	72,54	104,32
p	-	<0,05	<0,001	<0,001
%	100,0	129,4	365,0	520,1
p <sub>1</sub>	-	-	-	<0,05
% <sub>1</sub>	-	-	100,0	142,5
p <sub>2</sub>	-	-	-	-
% <sub>2</sub>	-	-	-	100,0
Камерна волога, нмоль/л				
M	4,78	5,92	13,58	17,45
m	0,34	0,40	1,13	1,42
p	-	<0,05	<0,001	<0,001
%	100,0	123,8	284,1	365,1
p <sub>1</sub>	-	-	-	<0,05
% <sub>1</sub>	-	-	100,0	128,5
p <sub>2</sub>	-	-	-	-
% <sub>2</sub>	-	-	-	100,0
Сльоза, нмоль/л				
M	1,34	1,59	2,63	3,25
m	0,10	0,14	0,23	0,29
p	-	<0,05	<0,001	<0,001
%	100,0	118,7	196,3	242,5
p <sub>1</sub>	-	-	-	<0,05
% <sub>1</sub>	-	-	100,0	123,6
p <sub>2</sub>	-	-	-	-
% <sub>2</sub>	-	-	-	100,0

Примітки: n- кількість тварин; p – рівень вірогідності по відношенню до контролю; p<sub>1</sub> - рівень вірогідності по відношенню до групи «увеїт»; p<sub>2</sub> - рівень вірогідності по відношенню до групи «ОГ+увеїт».

В експериментальних групах при моделюванні переднього неінфекційного увеїту, очної гіпертензії та їх поєднання було виявлено підвищення маркера запалення неоптерину різного ступеня виразності. Після моделювання очної гіпертензії було встановлено деяке підвищення рівня неоптерину у кроликів в тканинах увеального тракту (на 29,4%), а також в біологічних рідинах – камерній волозі (на 23,8%) та сльозовій рідині (на 18,7%) відносно контролю.

Моделювання переднього увеїту призвело до суттєвого зростання вмісту неоптерину - на 265,0% в тканині увеального тракту, на 184,1% в камерній волозі та на 96,3% в сльозовій рідині по відношенню до контрольної групи тварин ( $p < 0,001$ ).

Графічно відносні зміни вмісту неоптерину в увеальній тканині та рідинах ока кроликів з увеїтом, ОГ та увеїтом на тлі ОГ відображено на рис.3.3.2.

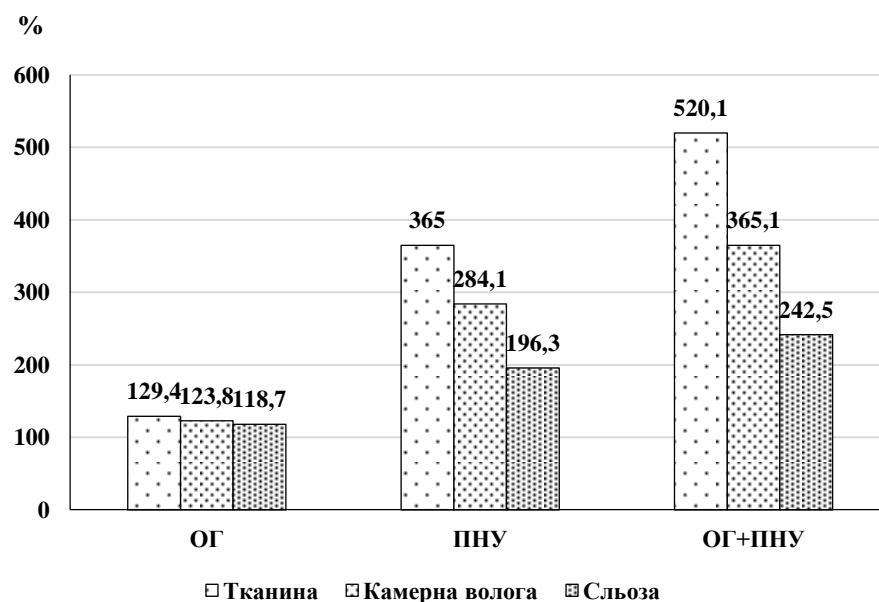


Рис.3.3.2. Відносні зміни ( % від контролю) вмісту неоптерину в тканині увеального тракту, камерній волозі та сльозі тварин з очною гіпертензією, переднім неінфекційним увеїтом та увеїтом на тлі очної гіпертензії.

Оцінюючи зміни рівня неоптерину в досліджуваних зразках (тканина увеального тракту, камерна волога, слъозова рідина) у тварин після моделювання переднього увеїту на тлі очної гіпертензії слід зазначити ще більш виражене підвищення цього показника як по відношенню до контрольної групи (в тканині увеального тракту в 5,2 рази, в камерній волозі в 3,7 раз і в слъозовій рідині в 2,4 рази), так і по відношенню до групи тварин з увеїтом – на 42,5% ( $p < 0,05$ ), на 28,5% ( $p < 0,05$ ) та на 23,6% ( $p < 0,05$ ), відповідно.

Наведені дані щодо рівню маркерів запалення в очах експериментальних тварин підтверджують наведені вище дані про вплив офтальмогіпертензії на клінічні прояви запалення увеального тракту при моделюванні алергічного увеїту. Таким чином в експерименті було встановлено, що базово підвищений очний тиск у кроликів значною мірою погіршував клінічну картину запалення очей та посилював накопичення маркерів запалення в тканині увеального тракту та очних рідинах при моделюванні у них переднього неінфекційного увеїту.

#### **3.4. Вплив підвищеного внутрішньоочного тиску на активність антиоксидантних і прооксидантних ферментів у тканинах увеального тракту та камерній волозі очей тварин при моделюванні неінфекційного переднього увеїту**

Крім дослідження впливу базово підвищеного ВОТ на перебіг запального процесу в передньому відділі ока кроликів та формування експериментального неінфекційного переднього увеїту, нами було вивчено як цей фактор впливав на метаболізм очей, а саме оксидантно-антиоксидантний стан [51].

В даному підрозділі представлені дані активності ферментативної антиоксидантної системи як у камерній волозі, так і в тканинах увеального тракту ока кроликів при моделюванні офтальмогіпертензії та неінфекційного (алергічного) переднього увеїту.

Дані про активність глутатіонпероксидази і супероксиддисмутази в камерній волозі ока кролів різних експериментальних груп представлені у таблиці 3.4.1

Таблиця 3.4.1

Вплив офтальмогіпертензії на активність глутатіонпероксидази і супероксиддисмутази в камерній волозі ока при алергічному увеїті у кролів

Досліджувані показники	Статистич. показники	Контроль	Умови експерименту		
			ОГ	ПНУ	ОГ+ПНУ
Глутатіон-пероксидаза (нкат/мг білка)	n	9	10	10	12
	M	0,152	0,129	0,106	0,079
	m	0,013	0,009	0,008	0,006
	p1	-	>0,05	<0,01	<0,001
	%1	100	84,9	69,7	52,0
	p2	-	-	>0,05	<0,001
	%2	-	100	82,2	61,2
	p3	-	-	-	<0,05
	%3	-	-	-	100
Супероксид-дисмутаза (ум. од./мг білка)	n	9	10	10	12
	M	16,04	12,59	11,26	9,07
	m	1,20	0,84	0,75	0,70
	p1	-	<0,05	<0,01	<0,001
	%1	100	78,5	70,2	56,5
	p2	-	-	>0,05	<0,01
	%2	-	100	89,4	72,0
	p3	-	-	-	<0,05
	%3	-	-	-	100

Примітки: p1- рівень вірогідності відмінностей даних по відношенню до групи "Контроль"; p2- рівень вірогідності відмінностей даних по відношенню до групи "Офтальмогіпертензія"; p3- рівень вірогідності відмінностей даних по відношенню до групи "Увеїт".

В групі «офтальмогіпертензія» активність глутатіонпероксидази в камерній волозі ока знижується на 15,1 % ( $p>0,05$ ), а в групі «увеїт» - на 30,3 % ( $p<0,01$ ) при порівнянні з контролем. Визначення активності глутатіонпероксидази в камерній волозі при розвитку офтальмогіпертензії та увеїті показало більш виражене зменшення на 48,0 % ( $p<0,001$ ) відносно контрольних даних, на 38,8 % ( $p<0,001$ ) при порівнянні з групою «офтальмогіпертензія» і на 25,5 % ( $p<0,05$ ) по відношенню до групи «увеїт».

Активність супероксиддисмутази в камерній волозі ока кролів з офтальмогіпертензією зменшується на 21,5 % ( $p<0,05$ ), з увеїтом - на 29,8 % ( $p<0,01$ ), а при гіпертензії з увеїтом - на 43,5 % ( $p<0,001$ ) при порівнянні з контролем.

В групі тварин «офтальмогіпертензія+увеїт» активність супероксиддисмутази в камерній волозі суттєво зменшується на 43,5 % ( $p<0,001$ ) порівняно з контролем, на 28 % по відношенню до групи «офтальмогіпертензія» ( $p<0,01$ ), а по відношенню до групи «увеїт» активність ферменту була знижена 19,4 % ( $p<0,05$ ).

При офтальмогіпертензії активність каталази в камерній волозі мало лише тенденцію до зниження, суттєво не змінюючись, а при моделюванні увеїту слід зазначити вірогідне зниження на 25,6 % ( $p<0,01$ ), порівнюючи з контрольними даними. Визначення активності каталази в камерній волозі ока кролів при експериментальній гіпертензії і увеїті показало значне зменшення на 36,2 % ( $p<0,001$ ) відносно контролю, на 29,7 % ( $p<0,001$ ) відносно групи «офтальмогіпертензія» і на 14,3 % ( $p>0,05$ ) по відношенню до групи «увеїт».

При визначенні впливу офтальмогіпертензії на активність глутатіонпероксидази, супероксиддисмутази і каталази в тканинах увеального

тракту ока при алергічному увеїті у кролів було виявлено ще більш виражені зміни активності антиоксидантних ферментів, ніж у камерній волозі (табл.3.4.3 і 3.4.4).

Таблиця 3.4.2

Вплив офтальмогіпертензії на активність каталази в камерній волозі ока при алергічному увеїті у кролів

Досліджува- ний показник	Статистич. показники	Контроль	Умови експерименту		
			ОГ	ПНУ	ОГ+ПНУ
Каталаза (нкат / мг білка)	n	9	10	10	12
	M	0,160	0,145	0,119	0,102
	m	0,012	0,009	0,007	0,008
	p1	-	>0,05	<0,01	<0,001
	%1	100	90,6	74,4	63,8
	p2	-	-	>0,05	<0,01
	%2	-	100	82,1	70,3
	p3	-	-	-	>0,05
%3	-	-	-	100	85,7

Примітки: p1- рівень вірогідності відмінностей даних по відношенню до групи "Контроль"; p2- рівень вірогідності відмінностей даних по відношенню до групи "Офтальмогіпертензія"; p3- рівень вірогідності відмінностей даних по відношенню до групи "Увеїт".

Активність глутатіонпероксидази у тканинах увеального тракту зменшується на 26,5 % ( $p < 0,01$ ) в групі «гіпертензія», на 35,6 % ( $p < 0,001$ ) в групі «увеїт» і в групі «офтальмогіпертензія+увеїт» на 49,7 % ( $p < 0,001$ ) при порівнянні з контролем (табл. 3.3.3).

При порівнянні активності глутатіонпероксидази в цій тканині ока кролів з експериментальною гіпертензією та увеїтом з відповідними значеннями груп «офтальмогіпертензія» та «увеїт» відзначається вірогідне зниження на 31,6 % ( $p < 0,01$ ) і на 21,9 % ( $p < 0,05$ ) відповідно.

Активність супероксиддисмути в тканинах увеального тракту ока кролів при експериментальній офтальмогіпертензії була суттєво знижена на 34,5 % ( $p < 0,001$ ), при увеїті на 42,2 % ( $p < 0,001$ ), при офтальмогіпертензії та увеїті на 54,3 % ( $p < 0,001$ ) порівняно з контролем (табл.3.4.3). Дані активності супероксиддисмути в тканинах увеального тракту з групи «офтальмогіпертензія+увеїт» знижені на 30,3 % ( $p < 0,01$ ) і на 20,9 % ( $p < 0,05$ ) при порівнянні з активністю цього ферменту груп «офтальмогіпертензія» та «увеїт» відповідно.

В групі тварин з гіпертензією активність каталази в тканинах увеального тракту ока знижена на 21,7 % ( $p < 0,05$ ), а з увеїтом на 31,4 % ( $p < 0,001$ ) при порівнянні з контролем. У тварин групи «офтальмогіпертензія+увеїт» активність каталази була суттєво зменшена на 44,8 % ( $p < 0,001$ ) відносно контролю, на 29,5% ( $p < 0,01$ ), порівнюючи з групою «офтальмогіпертензія» та на 19,6 % ( $p < 0,05$ ) по відношенню до групи «увеїт».

Оцінюючи активність антиоксидантних ферментів в досліджуваних зразках визначили, що найбільш виражені зміни показників, що вивчаються, були характерні для тканин увеального тракту, особливо при моделюванні офтальмогіпертензії з увеїтом. При цьому зміни активності каталази були менш виразними порівняно з іншими ферментами, а активність супероксиддисмути була нижче, ніж глутатіонпероксидази в досліджуваних тканинах всіх експериментальних груп.

Для наочності впливу очної гіпертензії на антиоксидантний статус при передньому увеїті на рисунку 3.4.1. (а,б) показано відносні зміни активності антиоксидантних ферментів в увеальній тканині та камерній вологі очей експериментальних тварин. Наступним етапом дослідження було вивчення активності прооксидантних ферментів, які продукують активні форми кисню в

тканинах увеального тракту ока кролів за умови впливу офтальмогіпертензії та увеїту. Активність цих ферментів визначали у виділених мітохондріях увеальної тканини.

Таблиця 3.4.3

Вплив офтальмогіпертензії на активність глутатіонпероксидази і супероксиддисмутази в тканинах увеального тракту ока при алергічному увеїті у кролів

Досліджувані показники	Статистич. показники	Контроль	Умови експерименту		
			ОГ	ПНУ	ОГ+ПНУ
Глутатіонпероксидаза (нкат/мг білка)	n	9	10	10	12
	M	0,780	0,573	0,502	0,392
	m	0,052	0,040	0,038	0,032
	p1	-	<0,01	<0,001	<0,001
	%1	100	73,5	64,4	50,3
	p2	-	-	>0,05	<0,01
	%2	-	100	87,6	68,4
	p3	-	-	-	<0,05
	%3	-	-	-	100
Супероксиддисмутаза (ум. од./мг білка)	n	9	10	10	12
	M	2,32	1,52	1,34	1,06
	m	0,16	0,12	0,10	0,07
	p1	-	<0,001	<0,001	<0,001
	%1	100	65,5	57,8	45,7
	p2	-	-	>0,05	<0,01
	%2	-	100	88,2	69,7
	p3	-	-	-	<0,05

	%3	-	-	100	79,1
--	----	---	---	-----	------

Примітки: p1- рівень вірогідності відмінностей даних по відношенню до групи "Контроль"; p2- рівень вірогідності відмінностей даних по відношенню до групи "Офтальмогіпертензія"; p3- рівень вірогідності відмінностей даних по відношенню до групи "Увеїт".

Таблиця 3.4.4

Вплив офтальмогіпертензії на активність каталази в тканинах увеального тракту ока при передньому неінфекційному увеїті у кролів

Досліджува- ний показник	Статистичні показники	Контроль	Умови експерименту		
			ОГ	ПНУ	ОГ+ПНУ
Каталаза (нкат/мг білка)	n	9	10	10	12
	M	1,34	1,05	0,92	0,74
	m	0,09	0,07	0,06	0,05
	p1	-	<0,05	<0,001	<0,001
	%1	100	78,3	68,6	55,2
	p2	-	-	>0,05	<0,01
	%2	-	100	87,6	70,5
	p3	-	-	-	<0,05
	%3	-	-	-	100

Примітки: p1- рівень вірогідності відмінностей даних по відношенню до групи "Контроль"; p2- рівень вірогідності відмінностей даних по відношенню до групи "Офтальмогіпертензія"; p3- рівень вірогідності відмінностей даних по відношенню до групи "Увеїт".

Дані про активність НАДН-оксидази і ксантинооксидази в тканинах увеального тракту ока при експериментальній офтальмогіпертензії і увеїті представлені в таблиці 3.4.5 та рисунку 3.4.1.

Таблиця 3.4.5.

Вплив офтальмогіпертензії на активність прооксидантних ферментів в тканинах увеального тракту ока при передньому неінфекційному увеїті у кроликів.

Досліджувані показники	Статистич. показники	Контроль	Умови експерименту		
			ОГ	ПНУ	ОГ +ПНУ
НАДН-оксидаза, нкат/мг білку	n	9	10	10	12
	M	0,092	0,110	0,115	0,139
	m	0,006	0,008	0,007	0,009
	p1	-	>0,05	<0,05	<0,001
	%1	100	119,6	125,0	151,1
	p2	-	-	>0,05	<0,05
	%2	-	100	104,5	126,4
	p3	-	-	-	<0,05
	%3	-	-	-	100
Ксантин-оксидаза, нкат/мг білку	n	9	10	10	12
	M	0,036	0,045	0,048	0,059
	m	0,002	0,003	0,003	0,004
	p1	-	<0,05	<0,01	<0,001
	%1	100	125,0	133,3	163,9
	p2	-	-	>0,05	<0,05
	%2	-	100	106,7	131,1
	p3	-	-	-	<0,05
	%3	-	-	-	100

Примітки: p1- рівень вірогідності відмінностей даних по відношенню до групи "Контроль"; p2- рівень вірогідності відмінностей даних по відношенню до групи "Офтальмогіпертензія"; p3- рівень вірогідності відмінностей даних по відношенню до групи "Увеїт".

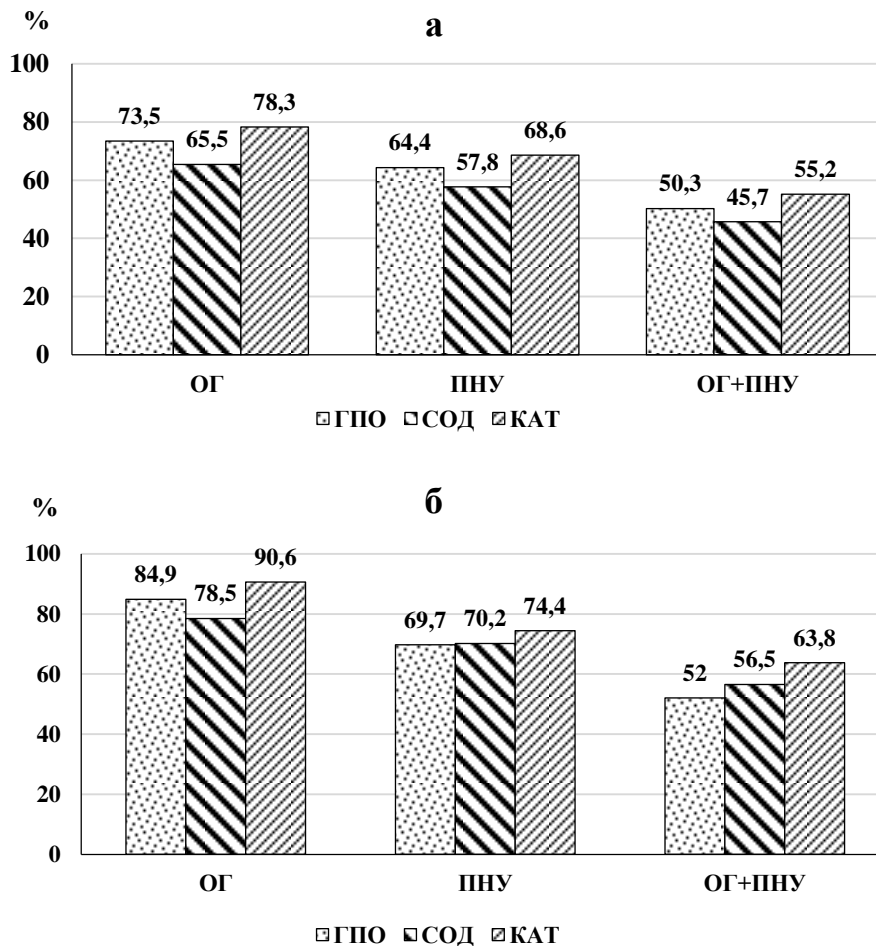


Рис. 3.4.1. Відносні зміни ( % від контролю) активності антиоксидантних ферментів в тканині увеального тракту (а) та камерній волозі (б) очей кролів при ОГ та увеїті.

Зміни активності ксантинооксидази в тканинах увеального тракту ока при офтальмогіпертензії та увеїті були ще більш виразними. Так, активність ксантинооксидази в групі «гіпертензія» була вірогідно підвищена на 24,8 % ( $p < 0,05$ ), в групі «увеїт» - на 32,6 % ( $p < 0,01$ ), а в групі «офтальмогіпертензія+увеїт» - на 64,9 % відносно контролю.

У групі «офтальмогіпертензія+увеїт» відзначається підвищення рівня досліджуваного ферменту на 32,2 % ( $p < 0,01$ ) та на 24,3 % ( $p < 0,05$ ) в порівнянні з даними груп «гіпертензія» та «увеїт» відповідно.

Дані про відносні зміни активності НАДН-оксидази і ксантинооксидази в тканинах увеального тракту ока представлені на рисунку 3.4.2.

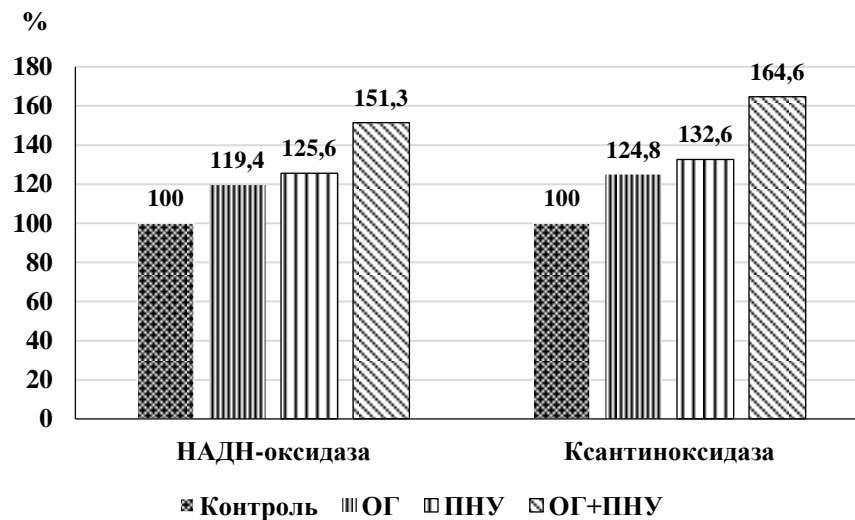


Рис.3.4.2. Відносні зміни ( % від контролю) активності НАДН-оксидази і ксантинооксидази в тканинах увеального тракту ока при експериментальній офтальмогіпертензії та увеїті.

В групі тварин з офтальмогіпертензією відзначається збільшення активності НАДН-оксидази в тканинах увеального тракту ока на 19,4 % ( $p > 0,05$ ), а в групі з увеїтом на 25,6 % ( $p < 0,05$ ) порівнюючи з контрольною групою. Активність НАДН-оксидази в цих тканинах ока у тварин з офтальмогіпертензією та увеїтом була вірогідно збільшене на 51,3% ( $p < 0,001$ ) по відношенню до контролю, на 26,7 % ( $p < 0,05$ ) порівняно з групою «офтальмогіпертензія» та на 20,4 % ( $p < 0,05$ ) відносно групи «увеїт». Таким чином, можна зробити висновок, що активність ксантинооксидази і НАДН-оксидази в тканинах увеального тракту ока кроликів підвищується як за умови дії підвищеного внутрішньоочного тиску, так і при моделюванні алергічного увеїту. Але важливо підкреслити, що особливо виразні зміни були виявлені

саме при відтворенні офтальмогіпертензії з увеїтом. Тобто підвищений очний тиск був фактором, який підсилював активацію прооксидантних ферментів, що викликана запальними процесами в очах тварин при моделюванні неінфекційного увеїту.

### **3.5. Вплив підвищеного внутрішньоочного тиску на стан пероксидації ліпідів в тканинах увеального тракту і камерній вологі очей тварин при моделюванні неінфекційного переднього увеїту**

У попередньому підрозділі було показано, що за умов моделювання переднього увеїту при підвищеному базовому рівні внутрішньоочного тиску виявляються значні порушення у ферментативній антиоксидантно-прооксидантній системі як в тканинах увеального тракту, так і в камерній волозі ока тварин.

Далі нами був вивчений рівень вираженості процесів пероксидації ліпідів в передньому відділі очей експериментальних тварин [50], а саме накопичення в цій структурі ока продуктів перекисного окислення ліпідів – малонового діальдегіду і дієнових кон'югатів (табл. 3.5.1 і 3.5.2).

Визначення вмісту малонового діальдегіду в камерній волозі при розвитку офтальмогіпертензії та увеїті показало значне підвищення його рівня на 23,3 % ( $p < 0,05$ ) при офтальмогіпертензії, на 35,0 % ( $p < 0,01$ ) при увеїті та на 67,0 % ( $p < 0,001$ ) при офтальмогіпертензії з увеїтом в порівнянні з контрольними даними.

Вміст малонового діальдегіду в камерній волозі кролів з офтальмогіпертензією та увеїтом зростав на 35,5 % ( $p < 0,01$ ) відносно відповідних даних групи «гіпертензія», та на 23,6 % ( $p < 0,05$ ) по відношенню до групи «увеїт».

Рівень дієнових кон'югатів в камерній волозі кроликів з гіпертензією був підвищений на 15,8 % ( $p > 0,05$ ), а в групі «увеїт» - на 26,5 % ( $p < 0,05$ ) при порівнянні з контролем.

Дані про вміст малонового діальдегіду і дієнових кон'югатів в камерній вологі кролів при експериментальній офтальмогіпертензії та увеїті представлено в таблиці 3.5.1.

Таблиця 3.5.1

Вміст малонового діальдегіду і дієнових кон'югатів в камерній вологі кролів при експериментальній офтальмогіпертензії та увеїті

Досліджувані показники	Статистич. показники	Контроль	Умови експерименту		
			ОГ	ПНУ	ОГ+ ПНУ
Малоновий діальдегід нмоль/л	n	9	10	10	12
	M	53,40	65,83	72,14	89,20
	m	3,62	3,45	5,08	6,14
	p1	-	<0,05	<0,01	<0,001
	%1	100	123,3	135,0	167,0
	p2	-	-	>0,05	<0,01
	%2	-	100	109,6	135,5
	p3	-	-	-	<0,05
	%3	-	-	-	100
Дієнові кон'югати нмоль/л	n	9	10	10	12
	M	26,15	30,28	33,08	40,36
	m	1,50	2,03	2,15	2,46
	p1	-	>0,05	<0,05	<0,001
	%1	100	115,8	126,5	154,3
	p2	-	-	>0,05	<0,01
	%2	-	100	109,2	133,3
	p3	-	-	-	<0,05

	%	-	-	100	122,0
--	---	---	---	-----	-------

Примітки: p1- рівень вірогідності відмінностей даних по відношенню до групи "Контроль"; p2- рівень вірогідності відмінностей даних по відношенню до групи "Офтальмогіпертензія"; p3- рівень вірогідності відмінностей даних по відношенню до групи "Увеїт".

В групі тварин «офтальмогіпертензія+увеїт» рівень дієнових кон'югатів суттєво підвищився на 54,3 % ( $p < 0,001$ ) по відношенню до контрольної групи, на 33,3 % ( $p < 0,05$ ) при порівнянні з даними групи «офтальмогіпертензія» та на 22,0 % ( $p < 0,05$ ) відносно групи «увеїт».

Вміст малонового діальдегіду в групі тварин з офтальмогіпертензією був підвищений на 34,3 % ( $p < 0,05$ ), а при увеїті на 47,6 % ( $p < 0,01$ ), порівнюючи з контролем. У тварин в групі «офтальмогіпертензія+увеїт» рівень малонового діальдегіду зростав на 93,1 % ( $p < 0,001$ ) відносно контролю, на 43,7 % ( $p < 0,01$ ) відносно групи «офтальмогіпертензія», а по відношенню до групи «увеїт» на 30,8 % ( $p < 0,05$ ).

Дослідження вмісту дієнових кон'югатів в увеальному тракті ока кроликів при експериментальній офтальмогіпертензії показало, що їх рівень підвищений на 27,8 % ( $p < 0,05$ ), при увеїті – на 34,8 % ( $p < 0,05$ ), а при гіпертензії з увеїтом на 69,1 % ( $p < 0,001$ ) при порівнянні з контрольними даними. Вміст ДК в цій тканині зростав в групі ОГ+увеїт на 25,5 % ( $p < 0,05$ ) в порівнянні з показниками в групі тільки з увеїтом.

Оцінюючи вміст продуктів пероксидації ліпідів в досліджуваних тканинах, слід зазначити, що рівень кінцевого продукту перекисного окислення ліпідів малонового діальдегіду був значно вище, ніж проміжних - дієнових кон'югатів в усіх експериментальних групах. До того ж, найбільш суттєві зміни досліджуваних показників були характерні для групи тварин при моделюванні увеїту на тлі офтальмогіпертензії як в камерній волозі, так і в тканинах увеального тракту ока кролів.

Дані про вміст малонового діальдегіду і дієнових кон'югатів (ДК) в тканинах увеального тракту ока кролів при експериментальній офтальмогіпертензії та увеїті представлено в таблиці 3.5.2.

Таблиця 3.5.2

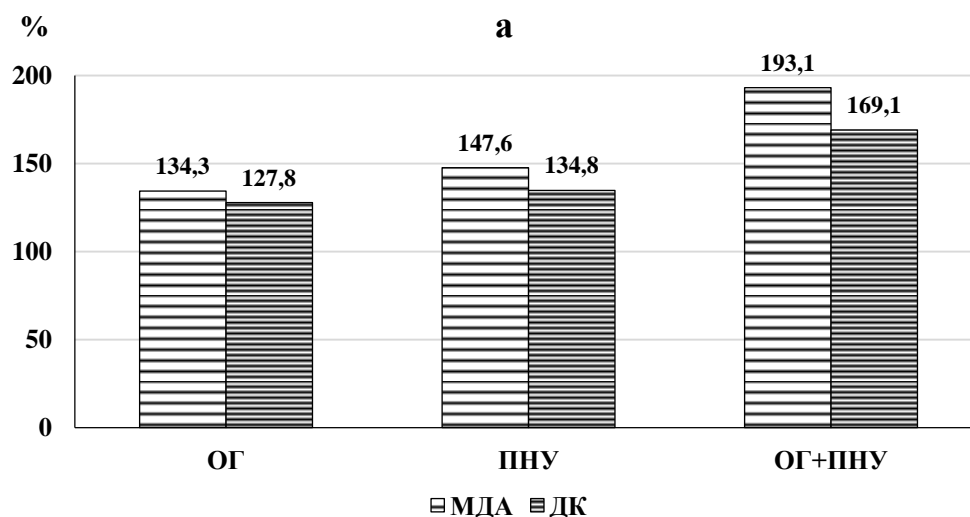
Вміст малонового діальдегіду і дієнових кон'югатів в тканинах увеального тракту ока кролів при експериментальній офтальмогіпертензії та увеїті

Досліджувані показники	Статистич. показники	Контроль	Умови експерименту		
			ОГ	ПНУ	ОГ+ ПНУ
Малоновий діальдегід нмоль/л	n	9	10	10	12
	M	428,23	575,12	632,06	826,73
	m	30,47	42,25	45,23	57,12
	p1	-	<0,05	<0,01	<0,001
	%1	100	134,3	147,6	193,1
	p2	-	-	>0,05	<0,01
	%2	-	100	109,9	143,7
	p3	-	-	-	<0,05
	%3	-	-	-	100

Дієнові кон'югати	n	9	10	10	12
	M	85,46	109,23	115,20	144,52
нмоль/л	m	6,78	8,14	9,47	10,03
	p1	-	<0,05	<0,05	<0,001
	%1	100	127,8	134,8	169,1
	p2	-	-	>0,05	<0,05
	%2	-	100	105,5	132,3
	p3	-	-	-	<0,05
	%3	-	-	100	125,5

Примітки: p1- рівень вірогідності відмінностей даних по відношенню до групи "Контроль"; p2- рівень вірогідності відмінностей даних по відношенню до групи "Офтальмогіпертензія"; p3- рівень вірогідності відмінностей даних по відношенню до групи "Увеїт".

На рисунку 3.5.1 представлені дані відносної зміни продуктів перекисного окислення ліпідів (МДА та ДК) в увеальній тканині та камерній вологі очей експериментальних тварин різних груп при моделюванні ОГ та увеїту.



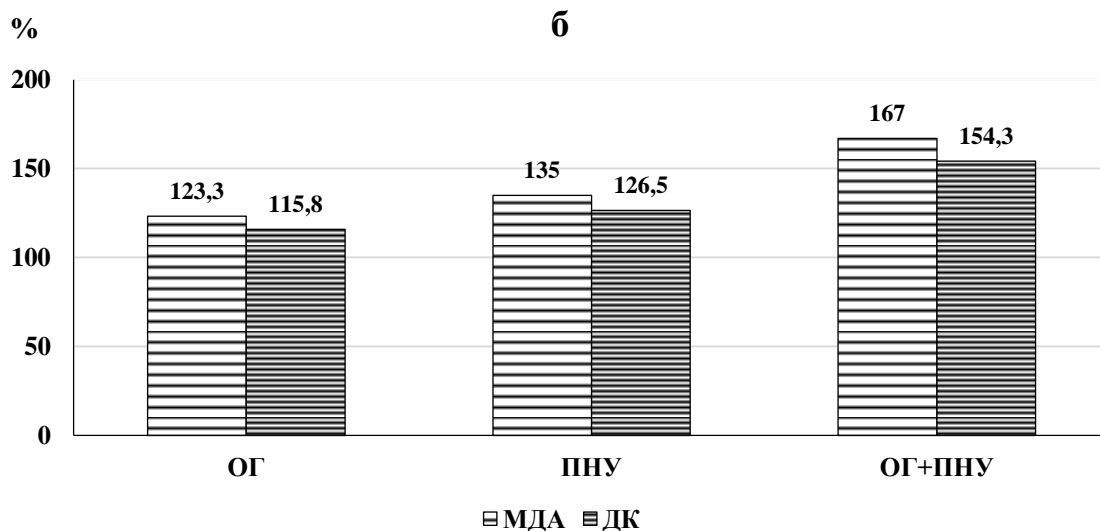


Рис. 3.5.1. Відносні зміни ( % від контролю) вмісту продуктів ПОЛ в тканині увеального тракту (а) та камерній волозі (б) очей кролів при ОГ та увеїті.

Отриманні дані про рівень продуктів пероксидації ліпідів в камерній волозі і в тканині увеального тракту ока кроликів свідчать, що підвищений внутрішньоочний тиск при моделюванні увеїту сприяє суттєвому зростанню патогенної дії цих метаболітів на тканини переднього відділу ока.

### Узагальнення до Розділу 3

Резюмуючи представлені в цьому розділі результати можна підкреслити наступне. Експериментальні дослідження на кроликах довели, що наявність при моделюванні неінфекційного переднього увеїту такого фактору як первинний підвищений ВОТ значною мірою обтяжує перебіг патологічного процесу у тварин. Доведено, що клінічна картина переднього увеїту в групі з первинно модельованою очною гіпертензією була більш виразною і мала певні особливості. Продемонстровано наявність вірогідних змін основних клінічних ознак при порівнянні переднього увеїту з нормотензією та з ОГ, а саме за

ін'єкцією судин кон'юнктиви і склери ( $p=0,0001$ ), характером преципітатів ( $p=0,0009$ ), вмісту передньої камери ( $p=0,0034$ ), характеру задніх сінехій ( $p=0,0025$ ), помутнінням скловидного тіла ( $p=0,0338$ ), патологією очного дна ( $p=0,0001$ ).

Первинна ОГ викликала обтяження запального процесу в передньому відділі ока за оцінками по лабораторним показникам - маркерами проникності судин ока (кількість лейкоцитів та вміст загального білка) в камерній вологі, а також маркера запалення неоптерину. Наявність як лейкоцитів, так і значне підвищення вмісту загального білка в камерній волозі через чотири тижні після моделювання переднього увеїту, особливо на тлі ОГ, свідчить про збільшення проникності судинної системи тканин переднього відділу ока та прогресування запального процесу в органі зору. Встановлено суттєве збільшення маркера запалення неоптерину в групі з ОГ, яке спостерігали як в тканині увеального тракту так і в біологічних рідинах ока – камерній та слъзовій. Максимальне накопичення неоптерину відмічене в увеальній тканині - на 265% відносно контролю. Різниця вмісту цього маркера в увеальному тракті тварин в групах ПНУ з нормотензією та ОГ була 42,5%.

В роботі було встановлено зменшення активності ключових ферментів антиоксидатного захисту переднього відділу ока при моделюванні увеїту. При тому доведено, що в групі з первинною ОГ і ПНУ показники були нижче, ніж в групі тільки з увеїтом. Активність каталази в тканині увеального тракту зменшена на 19,6 % по відношенню до групи «увеїт», СОД – на 20,9 %, ГПО- на 22 %. В камерній вологі експериментальних тварин спостерігались подібні зміни ферментів антиоксидантного захисту. Але при визначенні впливу офтальмогіпертензії на активність глутатіонпероксидази, супероксиддисмутази і каталази встановлено, що у кролів з НПУ більш виражені зміни активності антиоксидантних ферментів спостерігались в тканинах увеального тракту ока, ніж у камерній вологі.

Активність прооксидантних ферментів, які продукують активні форми кисню, в тканинах увеального тракту ока кролів за умови впливу

офтальмогіпертензії та увеїту також змінювалась. Показано, що активність НАДН-оксидази у виділених мітохондріях увеальної тканини у тварин з ОГ та ПНУ була вірогідно збільшене на 51,3% по відношенню до контролю та перевищувала показники в групі ПНУ з нормотензією на 20,4%, ксантинооксидаза на 64,9 % та 24,3% відповідно.

Вивчення стану пероксидації ліпідів в передньому відділі очей експериментальних тварин, а саме накопичення в цій структурі ока продуктів ПОЛ показало, що підвищений ВОТ сприяв підвищенню вмісту МДА та ДК в увеальному тракті та камерній вологі тварин з ПНУ. В увеальній тканині групи ОГ і ПНУ рівень МДА зростав на 93,1 % відносно контролю та на 30,8 % по відношенню до групи ПНУ.

Таким чином, первинний підвищений внутрішньоочний тиск сприяв погіршенню як клінічної картини протікання запальних процесів в увеальному тракті при експериментальному ПНУ так і метаболічного стану і поглибленню оксидативного стресу в очах цих тварин.

### **Публікації за матеріалами 3 розділу:**

1. Михейцева, І. М., Бондаренко, Н. В., Коломійчук, С. Г., Сіроштаненко, Т. І., Сторожук, Н. В., Кузнецов, М. К. (2023, 24 - 26 травня). *Оксидативний стрес як фактор розвитку дегенеративних та запальних процесів очей*, Матеріали науково-практичної конференції з міжнародною участю «Філатовські читання-2023». Одеса: Чорномор'я, 270; 228-230.

2. Михейцева, І.М., Бондаренко, Н.В., Коломійчук, С.Г., & Сіроштаненко, Т.І. (2019). Стан процесів оксидації і пероксидації в тканинах увеального тракту ока кроликів при моделюванні увеїту і офтальмогіпертензії. *Офтальмологічний журнал*, 2, 55-60

3. Михейцева, І. М., Бондаренко, Н. В., Коломійчук, С. Г. (2019). *Вплив високого внутрішньоочного тиску на ферментативну антиоксидантну*

*систему тканин увеального тракту ока кроликів при експериментальному алергічному увеїті. Офтальмологічний журнал, (4) 57-63.*

4. Михейцева, І. М., Бондаренко, Н. В., & Коломійчук, С. Г. (2021). *Клінічна картина увеїту на тлі офтальмогіпертензії у кроликів та корекція його перебігу дипептидом карнозин. Офтальмологічний журнал, 1, 55-61.*

5. Михейцева, І. М., Бондаренко, Н. В., Коломійчук, С. Г., Курильців, Н. Б. (2021). *Рівень неоптерину в передньому відділі ока при експериментальному увеїті, обтяженому очною гіпертензією, за умови впливу дипептиду карнозину. Офтальмологічний журнал, (5) 64-70.*

6. Михейцева, І. М., Бондаренко, Н. В., Коломійчук, С. Г., Сіроштаненко, Т. І. (2019.01) Патент України 137107, МПК А61К 9/00 Спосіб моделювання неінфекційного увеїту на тлі офтальмогіпертензії. Державна установа «Інститут очних хвороб і тканинної терапії ім. В. П. Філатова НАМН України», 00513; заявлено 17.01.2019; опубліковано 10.10.2019, Бюлетень 19.

7. Михейцева, І. Н., Бондаренко, Н. В., Коломійчук, С. Г. (2018, 23 - 25 травня). *Исследование процессов перекисного окисления липидов в тканях глаза кроликов при офтальмогипертензии и аллергическом увеите, XIV З'їзд офтальмологів України з міжнародною участю. Одеса: Україна.*

8. Михейцева, І. М., Бондаренко, Н. В., Коломійчук, С. Г. (2018, 12 - 13 вересня). *Вплив офтальмогіпертензії на активність ферментів, продукуючих активні форми кисню, в тканині кута передньої камери ока тварин при моделюванні алергічного увеїта, Матеріали Всеукраїнської науково-практичної конференції офтальмологів, присвяченої 80-річчю заснування Товариства офтальмологів України. Вінниця: Україна*

9. Михейцева, І. Н., Коломійчук, С. Г., Сіроштаненко, Т. І., Абдулхади Мохаммад, Бондаренко, Н. В. (2018, 10 - 12 жовтня). *Моделирование патологических состояний глаза для исследования вопросов патогенеза и лечения сочетанных глазных заболеваний, Матеріали VII Пленума Українського наукового товариства патофізіологів та науково-практичні конференції з*

міжнародним представництвом «Інтегративні механізми патологічних процесів: від експериментальних досліджень до клінічної практики». Полтава.

10. Михейцева, І. М., Бондаренко, Н. В., Коломійчук, С. Г. (2019, 23 - 24 травня). *Влияние офтальмогипертензии на развитие патологических изменений в глазах кроликов при моделированном увеите*, Матеріали науково-практичної конференції з міжнародною участю «Філатовські читання – 2019». Одеса: Україна.

11. Михейцева, І. М., Коломійчук, С. Г., Сіроштаненко, Т. І., Абдулхаді Мохаммад, Бондаренко, Н. В., Мотасім, В. А. Р. Альдахдух. (2019, 27 - 30 травня). *Роль оксидативно – карбонільного стресу та порушень енергетичного обміну в патогенезі запальних та дегенеративних захворювань органа зору*, Матеріали XX з'їзду Українського фізіологічного товариства імені П.Г. Костюка з міжнародною участю, присвяченого 95-річчю від дня народження П.Г. Костюка. Київ: Україна.

12. Михейцева, І. М., Коломійчук, С. Г., Сіроштаненко, Т. І., Абдулхаді Мохаммад., Бондаренко, Н. В., Альдахдух Мотасім В. А. Р., Загородська, Л. В. (2019, 30 вересня - 4 жовтня). *Роль порушень показників про/ антиоксидантної системи та енергетичного обміну в патогенезі запальних та дегенеративних захворювань органів зору*, Матеріали XII Українського біохімічного конгресу. Медична та клінічна хімія, 21: 3. Тернопіль.

13. Михейцева, І. М., Бондаренко, Н. В., Коломійчук, С. Г., Сіроштаненко, Т. І. (2019, 9 - 10 жовтня). *Порушення прооксидантно – антиоксидантного балансу в розвитку патологічних змін в очах кроликів при модельованому увеїті на тлі підвищеного внутрішньоочного тиску*, Матеріали Всеукраїнської науково-практичної конференції «Актуальні питання офтальмології». Івано – Франківськ: Україна.

14. Михейцева, І. М., Бондаренко, Н. В., Коломійчук, С. Г., Сіроштаненко, Т. І. (2021, 20-21 травня). *Взаємозв'язок між показниками прооксидантно-антиоксидантної системи і клінічними ознаками патологічних змін в тканинах*

*ока при експериментальному увеїті з очною гіпертензією, Філатовські читання-2021: науково-практична конференція з міжнародною участю, 153-154. Одеса*

15. Михейцева, І. М., Бондаренко, Н. В., Коломійчук, С. Г. (2021, 22 - 23 вересня). *Оцінка стану про-оксидантно - антиоксидантної системи переднього відділу ока кролів по біохімічним показникам сльозової рідини при експериментальному неінфекційному увеїті з очною гіпертензією, Актуальні питання офтальмології : Всеукраїнська науково-практична конференція, 27 - 29. Одеса.*

16. Михейцева, І. М., Бондаренко, Н. В., Коломійчук, С. Г., Сіроштаненко, Т. І., Сторожук, Н. В., Кузнецов, М. К. (2023, 24 - 26 травня). *Оксидативний стрес як фактор розвитку дегенеративних та запальних процесів очей, Матеріали науково-практичної конференції з міжнародною участю «Філатовські читання-2023».* Одеса: Чорномор'я, 270; 228-230.

## РОЗДІЛ 4.

### **ВПЛИВ ДИПЕПТИДУ КАРНОЗИНУ НА ПЕРЕБІГ ПАТОЛОГІЧНОГО ПРОЦЕСУ ТА МЕТАБОЛІЧНИЙ СТАН В ОЧАХ ТВАРИН ПРИ ЕКСПЕРИМЕНТАЛЬНОМУ НЕІНФЕКЦІЙНОМУ УВЕЇТІ, ЯКИЙ РОЗВИНУВСЯ НА ТЛІ ОФТАЛЬМОГІПЕРТЕНЗІЇ**

Враховуючи низку властивостей природньої речовини карнозин, а саме антиоксидантну та протизапальну його спроможність, було проведене експериментальне дослідження впливу цього дипептиду на клінічні та лабораторні ознаки неінфекційного переднього увеїту, розвинутого на тлі ОГ. В цьому розділі наведені дані щодо дії карнозину на клінічний перебіг захворювання, маркери запалення, стан оксидантно-антиоксидантної ферментативної системи та перекисне окислення ліпідів у експериментальних тварин.

#### **4.1. Вивчення впливу дипептиду карнозин на клінічний перебіг експериментального неінфекційного увеїту, який розвинувся на тлі офтальмогіпертензії**

Було проведено експеримент по вивченню ефективності впливу дипептиду карнозину на перебіг і метаболічний стан тварин з моделлю неінфекційного переднього увеїту, який розвинувся на тлі високого очного тиску. С початку було оцінено дію карнозину на клінічну картину очей експериментальних тварин при розвитку неінфекційного увеїту в групі з моделюванням увеїту на тлі підвищеного очного тиску. Було вивчено стан переднього відділу ока, вміст передньої камери, наявність задніх сінехій, стан заднього відділу ока [52].

Дані про вплив карнозину на основні клінічні прояви переднього увеїту на тлі ОГ представлені у таблицях 4.1.1 - 4.1.3.

Таблиця 4.1.1

Вплив карнозину на основні клінічні прояви переднього увеїту в передньому відділі ока тварин на тлі офтальмогіпертензії

Група	ОГ+ПНУ, n=24	ОГ+ПНУ+карнозин, n=24
Ін'єкція судин кон'юнктиви і склери		
1. Відсутня	-	3 (12,5%)
2. Перікорнеальна	4 (17,0%)	13 (54,2%)
3. Змішана	6 (25,0%)	3 (12,5%)
4. Застійна	14 (58,0%)	5 (20,8%)
Критерій Мана-Уїтні	U=66,00, p<0,0001	-
U, рівень вірогідності	-	U=132,00, p<0,01
p		
Преципітати		
1. Одиничні серозні	-	5 (20,8%)
2. Серозні, помірна кількість	2 (8,0%)	8 (33,4%)
3. Серозні, велика кількість	6 (25,0%)	3 (12,5%)
4. Одиничні сильні	4 (17,0%)	5 (20,8%)
5. Сильні, помірна кількість	8 (33,0%)	3 (12,5%)
6. Сильні, велика кількість	4 (17,0%)	-
Критерій Мана-Уїтні	U=100,00, p<0,001	-
U, рівень вірогідності	-	U=121,00, p<0,001
p		

Примітка: n- кількість очей.

При застосуванні в експериментальній групі кроликів з неінфекційним увеїтом, який моделювали на тлі підвищеного внутрішньо очного тиску,

речовини карнозин було виявлено, що у 54,2 % очей була перікорнеальна ін'єкція і, на відміну від групи тварин без медикаментозного впливу, суттєво зменшилась частка очей зі змішаною ін'єкцією (12,5% очей), застійна – становила 20,8%, а у 12,5% очей ці патологічні зміни були відсутні.

Частка преципітатів, які спостерігались в великій кількості в очах тварин, які отримували карнозин, була зменшена, а кількість одиничних – збільшена в порівнянні з групою ОГ+увеїт без лікування (табл. 4.1.1).

Таблиця 4.1.2.

Вплив карнозину на вміст передньої камери та на наявність задніх синеній при передньому увеїті тварин на тлі офтальмогіпертензії

Група	ОГ+ПНУ, n=24	ОГ+ПНУ+канозин, n=24
Вміст передньої камери		
1. Опалесценція відсутня	2 (8,0%)	15 (62,5%)
2. Опалесценція присутня	10 (42,0%)	5 (20,8%)
3. Серозний ексудат	8 (33%)	3 (12,5%)
4. Фібринозний ексудат	4 (17%)	1 (4,2%)
Критерій Мана-Уїтні U, рівень вірогідності, p	U=116,00, p<0,01	-
	U=120,00, p<0,001	
Задні сінехії		
1. Відсутні	-	5 (20,8%)
2. Одиничні	4 (17,0%)	12 (50,0%)
3. Множинні	16 (66,0%)	6 (25,0%)
4. Кругові	4 (17,0%)	1 (4,2%)
Критерій Мана-Уїтні U, рівень вірогідності, p	U=112,00, p<0,01	-
	U=118,00, p<0,001	

Примітка: n- кількість очей.

Статистична оцінка показала, що зміни цих клінічних ознак при

порівнянні відповідних даних тварин в групі з лікуванням карнозином та без нього носили вірогідний характер: за ін'єкцією судин кон'юнктиви і склери ( $p < 0,05$ ) та характером преципітатів ( $p < 0,05$ ).

Дослідження вмісту передньої камери показало, що застосування карнозину сприяло значному зменшенню частки очей з серозним та фіброзним ексудатом, а також з опалесценцією відносно тварин без медикаментозного впливу, при цьому відсутня опалесценція була характерна для 62,5% очей проти 8,0% (табл. 4.1.2).

Крім того, в групі з застосуванням карнозину при передньому увеїті на тлі ОГ відмічене зниження частки кругових та множинних синехій, збільшення частки одиничних та появу очей взагалі без синехій (20,8%). Вірогідність змін між групами становила – для вмісту передньої камери ( $p < 0,05$ ), характеру задніх синехій ( $p < 0,03$ ).

Таблиця 4.1.3.

Вплив карнозину на основні клінічні прояви переднього увеїту у тварин в задньому відділі ока тварин на тлі офтальмогіпертензії

Група	ОГ + ПНУ, n=24	ОГ+ПНУ+карнозин, n=24
Помутніння скловидного тіла		
1. Відсутні	-	5 (20,8%)
2. Одиничні	6 (25,0%)	12 (50,0%)
3. Помірні	12 (50,0%)	7 (29,2%)
4. Виразні	6 (25,0%)	-
Критерій Мана-Уїтні U, рівень вірогідності, p	U=150,00, p<0,04	-
	-	U=120,00, p<0,01
Патологія очного дна		
1. Відсутня	2 (8,0%)	15 (62,5%)
2. Нейроретинальна	22 (92,0%)	9 (37,5%)
Критерій Мана-Уїтні U, рівень вірогідності, p	U=44,00, p<0,00001	U=132,00, p<0,01

Примітка: n- кількість очей

В попередньому відділі було представлено також дані про клінічний стан заднього відділу ока у тварин при моделюванні неінфекційного увеїту. Тому на слідуєчому етапі було вивчено вплив речовини, що досліджується – карнозину, також і на задній відділ ока при увеїті з офтальмогіпертензією. В таблиці 4.1.3 наведені ці дані. Так, за умови впливу карнозину в очах з моделюванням увеїту і ОГ виразні помутніння скловидного тіла взагалі відсутні, тоді як в групі тварин з увеїтом і ОГ без лікування вони були в 25% випадків.

Виявлено також зниження частки помірних помутнень (29,2% в групі з карнозином проти 50% в групі без лікування), збільшення одиничних помутнень (50% проти 25% відповідно) та поява очей взагалі без помутнень (20,8%). В групі тварин, які були ліковані карнозином, патологія очного дна була відсутня в 62,5% очей, тоді як у решти 37,5% очей спостерігали нейроретинальні зміни.

#### **4.2. Вивчення впливу дипептиду карнозину на рівень маркерів запалення в тканинах увеального тракту ока та камерній волозі тварин при моделюванні неінфекційного переднього увеїту на тлі офтальмогіпертензії**

Покращення клінічної картини в очах експериментальних тварин з неінфекційним переднім увеїтом після застосування карнозину супроводжувалось змінами маркерів запалення в тканинах ока та біологічних рідинах. Було вивчено вплив лікування цією активною речовиною на такі лабораторні показники як кількість лейкоцитів та рівень загального білка в камерній волозі, а також вміст неоптерину в тканинах увеального тракту, камерній та слъзовій рідині очей кроликів з модельованими патологіями [46].

Дані про вміст лейкоцитів та загального білку у камерній волозі кроликів з неінфекційним увеїтом при лікуванні карнозином та без лікування наведені в таблиці 4.2.1 та рисунках 4.2.1 - 4.2.2.

Таблиця 4.2.1.

Вплив карнозину на кількість лейкоцитів та вмісту загального білка в камерній волозі ока тварин з переднім увеїтом на тлі офтальмогіпертензії

Статистичні показники	ОГ+ПНУ, n=24	ОГ+ПНУ+карнозин, n=24
Кількість лейкоцитів		
M±m	2,4±0,3	1,3±0,2
Рівень вірогідності	p>0,05	-
p	p<0,01	
Загальний білок, мг/мл		
M±m	34,52±2,87	23,60±2,16
Рівень вірогідності	p<0,05	-
p	p<0,01	

Примітка: n- кількість очей.

Показано, що при застосуванні карнозину у кроликів в групі з увеїтом на тлі ОГ відносна кількість лейкоцитів в камерній волозі знижувалась на 45,8% відносно групи без лікування препаратом (p<0,01). В той же час, карнозин сприяв зниженню рівня загального білка в камерній волозі очей тварин цієї групи на 31,6% (p<0,01) відносно групи без лікування.

На рисунках 4.2.1 - 4.2.2 графічно відображено цю інформацію.

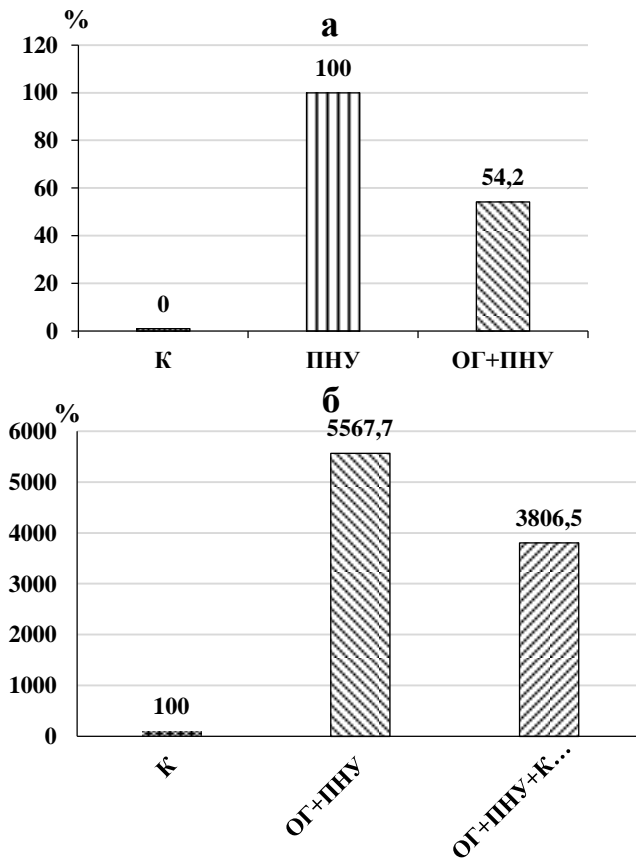


Рис. 4.2.1. Вплив карнозину на відносні зміни кількості лейкоцитів (у % відносно ПНУ) (а) та вмісту загального білка (у % відносно контролю) (б) в камерній вологі ока в групах тварин з переднім неінфекційним увеїтом.

В ході експерименту було встановлено, що застосування карнозину при моделюванні увеїту та ОГ в значній мірі сприяло зниженню в цій групі рівня маркера запалення неотропіну у зразках, що вивчались, а саме, у тканинах увеального тракту, камерній та слъзовій вологі очей кроликів. Ці дані наведені у таблиці 4.2.2.

При лікуванні карнозином в тканинах увеального тракту неоптерін було знижено на 39,4%, в камерній волозі - на 38,9% та слъзовій рідині - на 30,2%

відносно групи з переднім увеїтом та очною гіпертензією без лікування ( $p < 0,01$ ).

Таблиця 4.2.2.

Вплив карнозину на вміст неоптерину в тканині увеального тракту, камерній волозі та слъзовій рідині ока тварин з переднім увеїтом на тлі очної гіпертензії.

Статистичні показники	Контроль n=9	ОГ+ПНУ, n=12	ОГ+ПНУ+Карнозин, n=12
Тканина увеального тракту, нмоль/г			
М	226,72	1179,13	714,52
m	17,14	104,32	70,23
p	-	<0,001	<0,001
%	100,0	520,1	325,7
p <sub>1</sub>	-	<0,05	>0,05
% <sub>1</sub>	-	142,5	86,4
p <sub>2</sub>	-	-	<0,01
% <sub>2</sub>	-	100,0	60,6
Камерна волога, нмоль/л			
М	4,78	17,45	10,67
m	0,34	1,42	1,03
p	-	<0,001	<0,001
%	100,0	365,1	223,2
p <sub>1</sub>	-	<0,05	>0,05
% <sub>1</sub>	-	128,5	78,6
p <sub>2</sub>	-	-	<0,01
% <sub>2</sub>	-	100,0	61,1
Слъза, нмоль/л			
М	1,34	3,25	2,27
m	0,10	0,29	0,18
p	-	<0,001	<0,001
%	100,0	242,5	169,4
p <sub>1</sub>	-	<0,05	>0,05
% <sub>1</sub>	-	123,6	86,3
p <sub>2</sub>	-	-	<0,01
% <sub>2</sub>	-	100,0	69,8

Примітки до таблиці 4.2.2.: n- кількість тварин; p – рівень вірогідності по відношенню до контролю;  $p_1$  - рівень вірогідності по відношенню до групи «увеїт»;  $p_2$  - рівень вірогідності по відношенню до групи «ОГ+увеїт».

На рисунку 4.2.2. графічно представлено різницю зміни вмісту неоптерину в передньому відділі ока у тварин з увеїтом на тлі очної гіпертензії при лікуванні карнозином і без лікування.

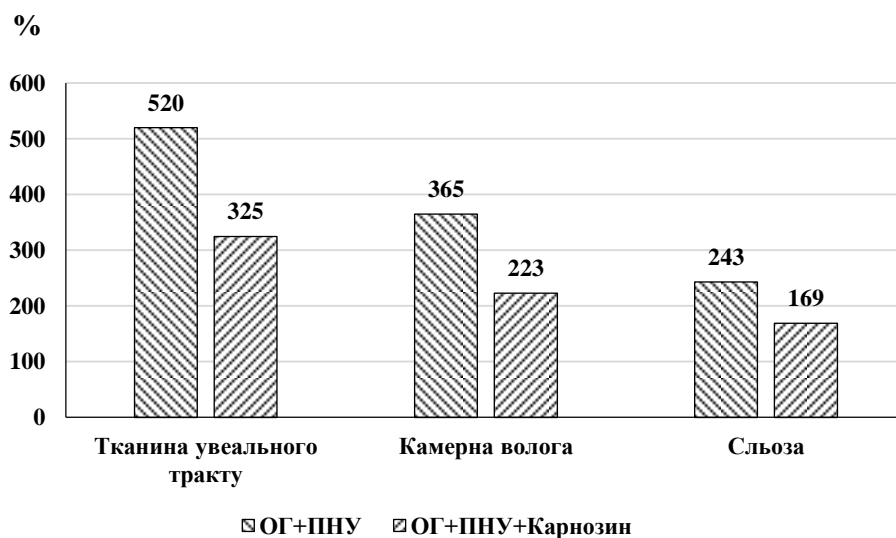


Рис.4.2.2. Відносні зміни (% від контролю) неоптерину в групах з ОГ+увеїт при інстиляціях карнозину та без лікування.

При цьому, незважаючи на суттєве зниження вмісту неоптерину в тканинах увеального тракту, в камерній волозі та слъозовій рідині при застосуванні карнозину на тлі запального процесу в передньому відділі ока, який супроводжувався очною гіпертензією, рівень досліджуваного показника залишався вірогідно підвищеним відносно контролю, а саме: в 3,2, в 2,2 та в 1,7 разів відповідно ( $p < 0,001$ ).

### **4.3. Вивчення впливу дипептиду карнозину на активність антиоксидантних і прооксидантних ферментів в тканині увеального тракту та камерній волозі ока тварин при моделюванні неінфекційного переднього увеїту на тлі офтальмогіпертензії**

Природна речовина карнозин має багатопрофільні властивості. Крім протизапальних ефектів, які було показано вище, це дуже активний антиоксидант. Тому на наступному етапі дослідження нами було вивчено, як карнозин впливав на оксидативний стан в очах експериментальних тварин.

Було оцінено ефект впливу карнозину на активність антиоксидантних і прооксидантних ферментів при моделюванні переднього увеїту і ОГ. Ці показники вивчали в тканині увеального тракту і камерній волозі очей різних експериментальних груп [53].

З даних таблиці видно, якщо в групі «ОГ + увеїт» активність глутатіонпероксидази в тканині увеального тракту була знижена і становила 50,3% від контролю (інтактні тварини), то в групі тварин, які отримували карнозин, активність цього антиоксидантного ферменту становила вже 67,7% від контрольних значень. Ці показники в групі з карнозином, таким чином, підвищувались на 34,7% в порівнянні зі значеннями в групі «ОГ+увеїт» без лікування.

Активність ферменту супероксиддисмутаза в тканині увеального тракту очей кроликів групи «ОГ + увеїт» становила 45,7% від контрольних значень. Тоді як в групі з карнозином ця активність була на рівні 63,8% від контролю. Тобто під впливом антиоксидантного препарату у тварин з увеїтом у супроводі з очною гіпертензією активність СОД підвищувалась в увеальній тканині на 39,6%.

Дані щодо стану активності антиоксидантних ферментів наведено в таблиці 4.3.1.

Таблиця 4.3.1.

Вплив карнозину на активність антиоксидантних ферментів в тканині увеального тракту ока при передньому увеїті та офтальмогіпертензії у кролів

Досліджувані показники	Контроль	Умови експерименту	
		ОГ+ПНУ	ОГ+ПНУ+ Карнозин
Глутатіон-пероксидаза (нкат/мг білка)	9	12	12
	0,780	0,392	0,528
	0,052	0,032	0,047
	-	<0,001	<0,01
	100,0	50,3	67,7
	-	-	<0,05
Супероксид-дисмутаза (ум. од./мг білка)	9	12	12
	2,32	1,06	1,48
	0,16	0,07	0,12
	-	<0,001	<0,001
	100,0	45,7	63,8
	-	-	<0,01
Каталаза (нкат/мг білка)	9	12	12
	1,34	0,74	0,95
	0,09	0,05	0,07
	-	<0,001	<0,01
	100,0	55,2	70,9
	-	-	<0,05
	-	100,0	128,4

Примітки: p1- рівень вірогідності відмінностей даних по відношенню до групи "Контроль"; p2- рівень вірогідності відмінностей даних по відношенню до групи "Офтальмогіпертензія+увеїт".

Схожа картина змін, але декілька менш виражена, спостерігалась і для фермента каталаза. Його активність в тканині увеального тракту в групі «ОГ + увеїт» була на рівні 55% від контролю. При застосуванні карнозину активність

каталази збільшувалась до 70,9 відносно контрольної групи. Зіставляючи дані експериментальних груп з лікуванням і без видно, що карнозин підвищив активність каталази в тканині увеального тракту при моделюванні увеїту на тлі очної гіпертензії на 28,4%. Вплив антиоксиданту карнозину на ферменти антирадикального захисту в камерній вологі кроликів при моделюванні увеїту на тлі офтальмогіпертензії представлені в таблиці 4.3.2.

Таблиця 4.3.2.

Вплив карнозину на активність антиоксидантних ферментів в камерній вологі ока при передньому увеїті та офтальмогіпертензії у кролів

Досліджувані показники	Статистичні показники	Контроль (n=9)	Умови експерименту	
			ОГ + ПНУ (n=12)	ОГ+ПНУ+ Карнозин (n=12)
Глутатіон-пероксидаза (нкат/мг білка)	M±m	0,152±0,013	0,079±0,006	0,114±0,009
	p1	-	<0,001	<0,05
	%1	100	52,0	75,0
	p2	-	-	<0,01
	%2	-	100,0	144,3
Супероксид-дисмутаза (ум. од./мг білка)	M±m	16,04±1,20	9,07±0,70	11,60±0,85
	p1	-	<0,001	<0,01
	%1	100	56,5	72,3
	p2	-	-	<0,05
	%2	-	100,0	127,9
Каталаза (нкат/мг білка)	M±m	0,160±0,012	0,102±0,008	0,132±0,010
	p1	-	<0,001	>0,05
	%1	100	63,8	82,5
	p2	-	-	<0,05
	%2	-	100,0	129,4

Примітки: p1- рівень вірогідності відмінностей даних по відношенню до групи "Контроль"; p2- рівень вірогідності відмінностей даних по відношенню до групи "Офтальмогіпертензія+увеїт".

З таблиці 4.3.2. можемо судити, що в камерній вологі ока тварин з ОГ і увеїтом отримані зміни активності антиоксидантних ферментів були аналогічні увеальній тканині.

Порівнюючи показники активності ферменту глутатіонпероксидази в групі «ОГ+увеїт» з контролем, відмічене її зниження до 52%. При карнозиновому впливі цей показник підвищився до 75% від контролю. Активність глутатіонпероксидази в групі з карнозином була вище на 44,3%. Активність супероксиддисмутази в камерній вологі в групі «ОГ+увеїт» становила 56,5% від контрольних значень. А в групі з лікуванням карнозином цей показник по відношенню до контролю підвищувався до 72,3%. Порівнюючи групи ОГ+увеїт з лікування і без встановили, що під впливом карнозину активність СОД в камерній вологі була вище на 27,9%.

На рисунку 4.3.1 (а,б) графічно представлено різницю активності ферментів антиоксидантного захисту в передньому відділі ока кролів груп ОГ+УВ з лікуванням карнозином та без лікування.

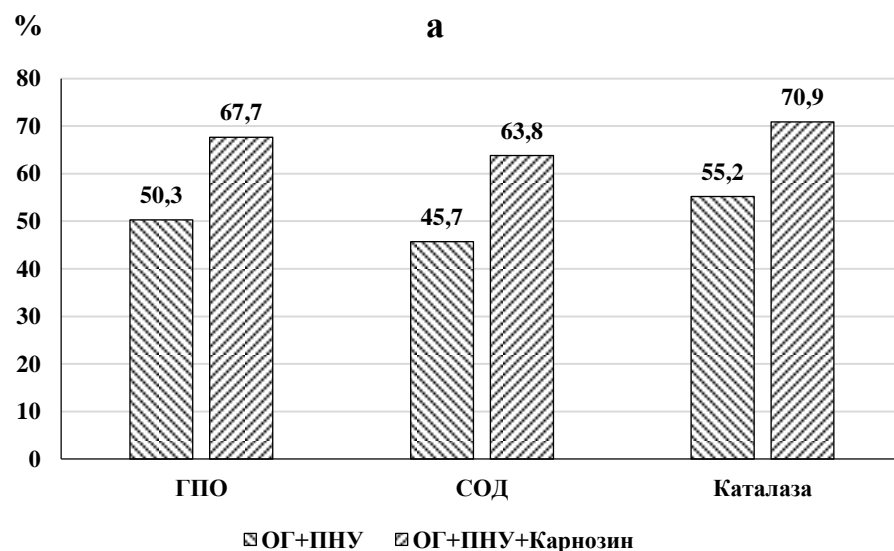


Рис. 4.3.1. (а) Відносні зміни (% від контролю) активності антиоксидантних ферментів в тканині увеального тракту (а) при передньому увеїті та ОГ у кролів з лікуванням карнозином та без лікування.

Активність каталази змінювалась в камерній вологі подібно іншим ферментам. Вона становила в групі ОГ+увеїт 63,8% від контрольних значень, а при лікуванні карнозином піднялась до 82,5%. Порівнюючи показники активності цього ферменту між групами з увеїтом і ОГ з лікуванням і без карнозину встановили, що при застосуванні препарату вона була вища на 29,4%.

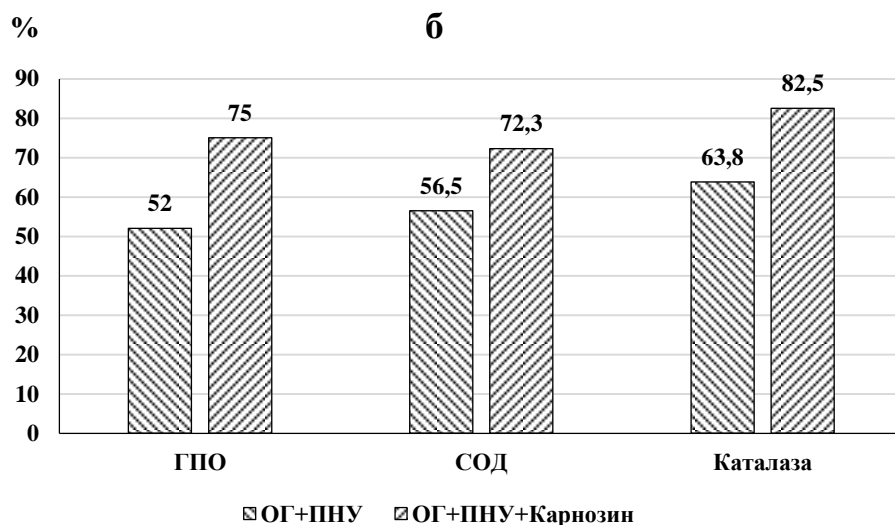


Рис. 4.3.1. (б) Відносні зміни (у % від контролю) активності антиоксидантних ферментів камерної вологи при передньому увеїті та ОГ у кролів з лікуванням карнозином та без лікування.

Оцінюючи вплив карнозину на активність антиоксидантних ферментів в увеальному тракті і камерній вологі тварин з ОГ і увеїтом, зазначили його виразний активуючий ефект. При тривалих інстиляціях карнозину експериментальним тваринам активність ферментів антирадикального захисту переднього відділу ока підвищувалась.

Крім оцінки впливу карнозину на стан системи антиоксидантних ферментів при моделюванні переднього неінфекційного увеїту на тлі очної гіпертензії, було проведено вивчення ферментів прооксидантного напрямку дії,

які продукують активні форми кисню. У виділених мітохондріях увеальної тканини ока кроликів, яким моделювали увеїт на тлі ОГ, вивчали активність ферментів НАДН-оксидази і ксантинооксидази при застосуванні карнозину.

Дані представлені в таблиці 4.3.3.

Таблиця 4.3.3.

Вплив карнозину на активність НАДН-оксидази і ксантинооксидази в тканині увеального тракту ока при передньому увеїті та офтальмогіпертензії у кролів

Дослідж. показники	Статистичні показники	Контроль	Умови експерименту	
			ОГ+ ПНУ	ОГ+ПНУ+ Карнозин
НАДН-оксидаза (нкат/мг білка)	M±m	65,24	98,71	79,56
	p1	5,37	7,15	5,26
	%1	-	<0,001	>0,05
	p2	100,0	151,3	121,9
	%2	-	-	<0,05
		-	100,0	80,6
Ксантинооксидаза (нкат/мг білка)	M±m	43,12	71,12	51,42
	p1	3,20	5,34	4,67
	%1	-	<0,001	>0,05
	p2	100	164,9	119,2
	%2	-	-	<0,05
		-	100,0	72,3

Примітки: p1- рівень вірогідності відмінностей даних по відношенню до групи "Контроль"; p2- рівень вірогідності відмінностей даних по відношенню до групи "Офтальмогіпертензія+увеїт".

Як видно з представлених в таблиці даних при моделюванні увеїту у супроводі з очною гіпертензією активність НАДН-оксидази підвищилась на 51,3% в порівнянні з контролем. В групі з карнозином цей фермент знижував свою активність і був вище контролю на 21,9%. При порівнянні груп ОГ+увеїт з

лікуванням карнозином і без, активність НАДН-оксидази в тканині увеального тракту при лікуванні карнозином становила 80% від групи без лікування.

Активність другого прооксидантного ферменту ксантинооксидази в увеальній тканині очей кроликів при увеїті та очній гіпертензії була вище за контроль на 64,9%. Групі ОГ+увеїт+карнозин ця активність знижувалась до значень, які перевищували контрольні на 19,2%. У разі порівняння показників цього ферменту в групах ОГ+увеїт з лікуванням карнозином та без відмічено, що активність ксантинооксидази при лікуванні становила 72,3% відносно групи без карнозину.

На рисунку 4.3.2 графічно представлено різницю активності прооксидантних ферментів в тканині увеального тракту ока кролів груп ОГ+УВ з лікуванням карнозином та без лікування.

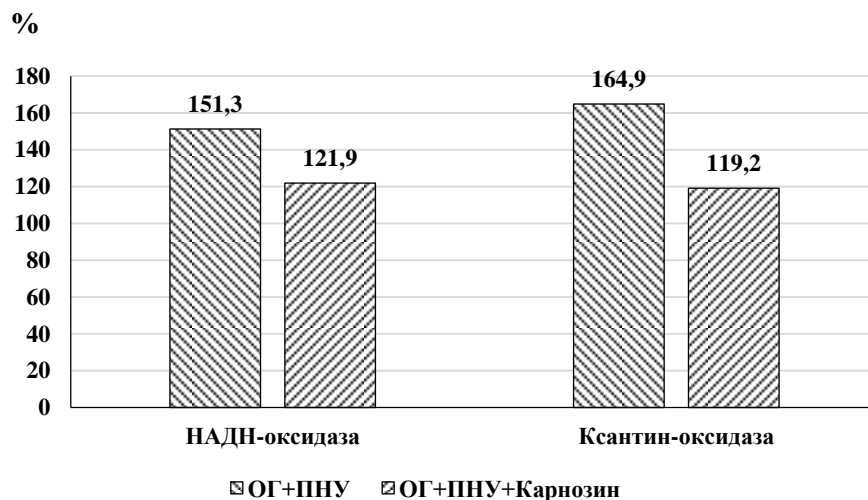


Рис. 4.3.2. Відносні зміни активності ( % від контролю) прооксидантних ферментів в тканині увеального тракту ока при передньому увеїті та ОГ у кролів з лікуванням карнозином та без лікування.

Таким чином, було встановлено, що спроможність продукувати активні форми кисню в тканині увеального тракту очей тварин в групі ОГ+увеїт при інстиляціях карнозину була помітно нижчою, ніж без препарату.

#### 4.4. Вивчення впливу дипептиду карнозину на процеси пероксидації в тканинах увеального тракту та камерній вологі ока при моделюванні неінфекційного переднього увеїту на тлі офтальмогіпертензії

Прооксидантний стан переднього відділу ока при передньому увеїті на тлі офтальмогіпертензії та лікуванні карнозином оцінювали також по накопиченню в тканинах ока та камерній вологі продуктів перекисного окислення ліпідів [53].

Таблиця 4.4.1.

Вплив карнозину на вміст малонового діальдегіду і дієнових кон'югатів в тканині увеального тракту ока при передньому увеїті та офтальмогіпертензії у кролів

Досліджувані показники	Контроль	Умови експерименту	
		ОГ+ ПНУ	ОГ+ПНУ+ Карнозин
Малоновий діальдегід нмоль/л	9	12	12
	428,23	826,73	502,14
	30,47	57,12	48,70
	-	<0,001	>0,05
	100,0	193,1	117,3
	-	-	<0,001
Дієнові кон'югати нмоль/л	9	12	12
	85,46	144,52	96,42
	6,78	10,03	8,43
	-	<0,001	>0,05
	100,0	169,1	112,8
	-	-	<0,01
	-	100,0	66,7

Примітки: p1- рівень вірогідності відмінностей даних по відношенню до групи "Контроль"; p2- рівень вірогідності відмінностей даних по відношенню до групи "Офтальмогіпертензія+увеїт".

В таблиці 4.4.1 та 4.4.2 представлені результати дослідження вмісту малонового діальдегіду (МДА) та дієнових кон'югатів (ДК) в увеальному тракті та камерній вологі експериментальних груп.

Оцінюючи дані цієї таблиці, можна сказати, що тенденція змін цих метаболітів в камерній вологі в досліджуваних групах зберіглась аналогічно показникам в увеальній тканині. При ОГ+увеїт вміст МДА в камерній вологі було збільшено на 67%, а ДК – на 54,3% порівняно з контролем.

В таблиці 4.4.2 представлені дані вмісту малонового діальдегіду і дієнових кон'югатів в камерній вологі ока при передньому увеїті з офтальмогіпертензією при застосуванні карнозину у кролів.

Таблиця 4.4.2.

Вплив карнозину на вміст малонового діальдегіду і дієнових кон'югатів в камерній волозі ока при передньому увеїті та офтальмогіпертензії у кролів

Досліджувані показники	Статистичні показники	Контроль (n=9)	Умови експерименту	
			ОГ + ПНУ (n=12)	ОГ+ПНУ+ Карнозин (n=12)
Малоновий діальдегід нмоль/л	M±m	53,40±3,62	89,20±6,14	61,62±5,24
	p1	-	<0,001	>0,05
	%1	100	167,0	115,4
	p2	-	-	<0,01
Дієнові кон'югати нмоль/л	%2	-	100,0	69,1
	M±m	26,15±1,50	40,36±2,46	28,29±2,37
	p1	-	<0,001	>0,05
	%1	100	154,3	108,2
	p2	-	-	<0,01
	%2	-	100,0	70,1

Примітки: p1- рівень вірогідності відмінностей даних по відношенню до групи "Контроль"; p2- рівень вірогідності відмінностей даних по відношенню до групи "Офтальмогіпертензія+увеїт".

В групі з карнозином це збільшення було помітно меншим і становило 15,4% та 8,2% відповідно. В порівнянні груп ОГ+увеїт з карнозином і без нього рівень МДА становив 69,1%, ДК-70% від групи без лікування.

На рисунку 4.4.1 представлено різницю вмісту продуктів ПОЛ в передньому відділі ока кролів груп ОГ+УВ з лікуванням карнозином та без лікування.

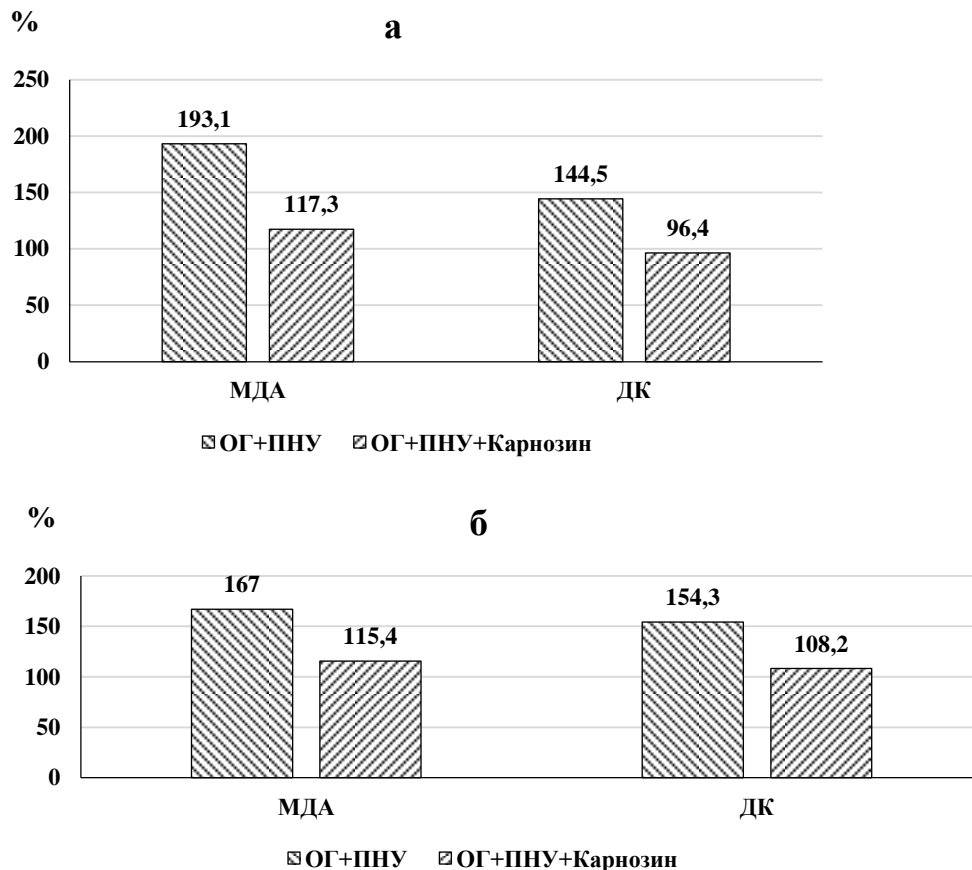


Рис. 4.4.1. Відносні зміни ( % від контролю) продуктів ПОЛ в тканині увеального тракту (а) та камерній волозі (б) при передньому увеїті та ОГ у кролів з лікуванням карнозином та без лікування.

Таким чином результати показали, що інстиляції карнозину при моделюванні переднього увеїту на тлі ОГ суттєво зменшили накопичення в передньому відділі ока цитотоксичних продуктів ПОЛ – малонового діальдегіду та дієнових кон'югатів.

#### Узагальнення до розділу 4

Проведене експериментальне дослідження щодо дії природної сполуки карнозину на клінічну картину очей кроликів при розвитку неінфекційного увеїту на тлі підвищеного очного тиску показало його ефективність.

Отримані результати свідчать про ефективність карнозину на перебіг запального процесу в передньому відділі ока. В групі з застосуванням карнозину при передньому увеїті на тлі ОГ відмічене зниження частки кругових та множинних синехій, збільшення частки одиничних синехій та появу очей взагалі без синехій, значне зменшення частки очей з серозним та фіброзним ексудатом, а також з опалесценцією.

Місцеве введення до кон'юнктивальної попожнини ока протягом 4-х тижнів розчину карнозину викликало суттєве зниження запального процесу в передньому та задньому відділах ока, що сприяло покращенню клінічної картини і відновленню гематоаквального бар'єру та транспортної функції цилиарного тіла (зниження кількості лейкоцитів на 45,8% та рівня загального білка на 31,6% в камерній волозі відносно групи тварин без карнозину,  $p < 0,01$ ).

При лікуванні карнозином в тканинах увеального тракту рівень маркера запалення неоптерину було знижено на 39,4%, в камерній волозі - на 38,9% та слъзовій рідині - на 30,2% відносно групи з переднім увеїтом та очною гіпертензією без лікування ( $p < 0,01$ ).

Карнозин сприяв поліпшенню метаболічного стану в передньому відділі ока у експериментальних тварин. Тривале місцеве введення розчину карнозину викликало збільшення активності антиоксидантних ферментів в тканині увеального тракту і камерній волозі очей з переднім увеїтом на тлі офтальмогіпертензії. Показники активності глутатіонпероксидази в групі з карнозином в увеальній тканині підвищувались на 34,7%, а в камерній волозі - на 44% в порівнянні зі значеннями в групі «ОГ+увеїт» без лікування. Схожим

було збільшення активності інших ферментів антиоксидантного захисту-супероксиддисмутази і каталази в передньому відділі ока під впливом 4-х тижневого лікування карнозином.

Крім впливу на антиоксидантні ферменти, в умовах моделювання переднього увеїту на тлі офтальмогіпертензії карнозин зменшував активність ферментів, які сприяли створенню вільних радикалів – активних форм кисню. Було відмічене зниження в тканині увеального тракту активності НАДН-оксидази і ксантинооксидази. При порівнянні груп ОГ+увеїт з лікуванням карнозином і без, активність НАДН-оксидази в тканині увеального тракту при лікуванні карнозином становила 80% від групи без лікування. Активність ксантинооксидази при лікуванні становила 72,3% відносно групи без карнозину.

Прооксидантний стан переднього відділу ока при передньому увеїті на тлі офтальмогіпертензії та лікуванні карнозином оцінювали також по накопиченню в тканинах ока та камерній вологі продуктів перекисного окислення ліпідів. Карнозин знижував вміст цитотоксичних метаболітів в пробах увеальної тканини та камерної вологи. Зіставляючи ці показники для груп ОГ + ПНУ з карнозином та без лікування, одержано результати, що при інстиляціях карнозином вміст МДА в увеальному тракті становив 60,7%, ДК- 66,7% від таких значень в групі без лікування.

Таким чином, результати дослідження свідчать, що застосування природного антиоксиданта з протизапальною активністю карнозина тваринам з первинною ОГ і ПНУ сприяло покращенню клінічного протікання увеїту, зменшенню вмісту маркерів запалення і оксидативного стресу в увеальному тракті експериментальних тварин.

#### **Публікації за матеріалами 4 розділу:**

1. Михейцева, І. М., Бондаренко, Н. В., & Коломійчук, С. Г. (2021). Клінічна картина увеїту на тлі офтальмогіпертензії у кроликів та корекція його перебігу дипептидом карнозин. *Офтальмологічний журнал*, 1, 55-61.

2. Михейцева, І. М., Бондаренко, Н. В., Коломійчук, С. Г., Курильців, Н. Б. (2021). *Рівень неоптерину в передньому відділі ока при експериментальному увеїті, обтяженому очною гіпертензією, за умови впливу дипептиду карнозину*. Офтальмологічний журнал, (5) 64-70.

3. Михейцева, І. М., Бондаренко, Н. В., Коломійчук, С. Г. (2022). *Вплив карнозину на про-антиоксидантний стан переднього відділу ока при експериментальному увеїті з офтальмогіпертензією*. Офтальмологічний журнал, (4) 33-39.

4. Михейцева, І. Н., Коломійчук, С. Г., Сироштаненко, Т. І., Абдулхади Мохаммад, Бондаренко, Н. В. (2018, 10 - 12 жовтня). *Моделирование патологических состояний глаза для исследования вопросов патогенеза и лечения сочетанных глазных заболеваний*, Матеріали VII Пленума Українського наукового товариства патофізіологів та науково-практичні конференції з міжнародним представництвом «Інтегративні механізми патологічних процесів: від експериментальних досліджень до клінічної практики». Полтава.

5. Бондаренко, Н. В., Михейцева, І. М., Коломійчук, С. Г. (2019, 17 - 19 жовтня). *Дослідження можливості застосування дипептиду В-Аланіл-L-Гістидину для профілактики патологічних змін в тканинах переднього відділу ока при передньому увеїті і офтальмогіпертензії*, Матеріали науково-практичної конференції з міжнародною участю III Українського «Рефракційного пленеру 2019». Київ: Україна.

6. Михейцева, І. Н., Бондаренко, Н. В., Коломійчук, С. Г., Сироштаненко, Т. І. (2020, 22 - 24 вересня). *Влияние дипептида  $\beta$ -аланил-L-гистидина на интенсивность воспалительного процесса при экспериментальном увеите с повышенным офтальмотонусом*, Матеріали Всеукраїнської науково-практичної конференції «Актуальні питання офтальмології». Телеміст Одеса-Тернопіль

7. Михейцева, І. Н., Бондаренко, Н. В., Коломійчук, С. Г. (2020, 1 - 2 жовтня). *Вплив карнозину на активність супероксид-продукуючих ферментів в тканинах ока тварин при увеїті та офтальмогіпертензії*, Матеріали V

міжнародної наукової конференції «Актуальні проблеми сучасної біохімії, клітинної біології та фізіології», 110-111. Дніпро.

8. Бондаренко, Н. В., Михейцева, И. Н., Коломийчук, С. Г., Сироштаненко, Т. И. (2021, 03 - 04 лютого). *Показатели оксидативного стресса как маркеры эффективности лечения экспериментального неинфекционного увеита при сопутствующей глазной гипертензии*, Лютневі зустрічі з офтальмології : науково-практична конференція, 14-15. Одеса.

## РОЗДІЛ 5.

### АНАЛІЗ І УЗАГАЛЬНЕННЯ РЕЗУЛЬТАТІВ ДОСЛІДЖЕННЯ

Наша робота була проведена зважаючи на велику не тільки медичну, але й соціально-економічну напругу, яку викликає у сучасному суспільстві увеїт. Це запальне захворювання судинної оболонки ока, яке частіше зустрічається у осіб молодого віку. Наслідки увеїту призводять до тимчасової непрацездатності, інвалідності і сліпоти [19, 33, 65, 80, 84]. Незважаючи на прогрес сучасної медицини, на увеїти припадає близько 10 % набутої сліпоти [25]. Увеїт може бути викликаний інфекціями та/або аутоімунною відповіддю. Встановлено, що від 70% до 90% увеїтів, що загрожують зору, є неінфекційними [7, 8].

Низка супутніх факторів можуть обтяжувати перебіг увеїтів. Серед них високий внутрішньоочний тиск займає особливе місце. Широко відомо, що запальний процес часто викликає підвищення ВОТ та нерідко розвиток вторинної глаукоми [77, 118, 129, 185]. Але на сьогоднішній день практично не з'ясовані особливості патогенезу та клінічного протікання неінфекційного увеїту, який розвинувся на фоні первинної офтальмогіпертензії або глаукоми.

Тому ми почали наше дослідження з розробки моделі, яка б поєднувала ці два патологічних процеси у експериментальних тварин: підвищений очний тиск, на тлі якого буде відтворено запалення увеального тракту. Нами було розроблено таку модель у кроликів [45]. Алгоритм дій був наступним. Насамперед у тварин індукували ОГ шляхом введення в передню камеру ока розчину карбомеру. На 10 день у цих кролів, після формування стійкого підвищеного ВОТ, викликали експериментальний алергічний увеїт. Для цього спочатку проводили загальну сенсibilізацію організму двократним підшкірним введенням альбуміну з сироватки бика з інтервалом в 5 діб. Далі проводили індукцію алергічного увеїту під загальною та місцевою анестезією шляхом введення антигену (5 мг альбуміну з сироватки бика) в передню камеру очей.

Таким чином, на наступний день у тварин розвивався неінфекційний передній увеїт на тлі офтальмогіпертензії. З даних літератури відомо, що підвищений офтальмотонус може бути одним з важливіших факторів, які ускладнюють протікання переднього увеїту. Herbert (2004) показав, що рівень внутрішньоочного тиску у хворих на увеїт зростає приблизно на 42% [16]. За даними Копаєнко А.И. (2010) із загального числа пацієнтів з хронічним увеїтом число хворих з внутрішньоочною гіпертензією склало 40% [77].

Нашими дослідженнями експериментально було встановлено, що формування переднього увеїту у тварин з первинно підвищеним ВОТ було більш виразним, ніж у нормотензивних тварин. Продемонстровано наявність вірогідних змін основних клінічних ознак при порівнянні переднього увеїту з нормотензією та з ОГ, а саме за ін'єкцією судин кон'юнктиви і склери ( $p=0,0001$ ), характером преципітатів ( $p=0,0009$ ), вмісту передньої камери ( $p=0,0034$ ), характеру задніх сінехій ( $p=0,0025$ ), помутнінням скловидного тіла ( $p=0,0338$ ), патологією очного дна ( $p=0,0001$ ).

Таким чином, порівняння характеру та ступеня проявів основних клінічних ознак запалення в передньому та навіть в задньому відділах ока показало, що перебіг запального процесу при експериментальному увеїті у кроликів на тлі первинної офтальмогіпертензії був значно тяжчим, ніж при передньому увеїті з нормотензією. Офтальмогіпертензія зіграла обтяжуючу роль у розвитку запального процесу в передньому відділі ока. Ми констатуємо, що первинно підвищений ВОТ є фактором ризику, який згодом обтяжує клінічну картину запалення увеального тракту неінфекційної етіології.

Обтяження запального процесу переднього відділу ока кроликів під впливом ОГ було нами зафіксовано також на рівні лабораторних показників - маркерів проникності судин ока (кількість лейкоцитів та вміст загального білка) в камерній вологі, а також маркеру запалення неоптерину. Як було показано, рівень загального білку в камерній вологі збільшується при запальних процесах, а також тут з'являються лейкоцити [183]. В нашому дослідженні навіть у відносно віддалені строки перебігу переднього увеїту у кролів (4 тижні

спостереження) в камерній вологі спостерігали підвищену кількість лейкоцитів, які в нормі і при моделюванні ОГ були відсутні. ОГ статистично значуще підвищувала вміст загального білку порівняно з тваринами тільки з увеїтом (на 27,5%).

Наступним критерієм лабораторної оцінки експериментального запального процесу переднього відділу ока нами було використано неоптерин. Ця сполука є продуктом діяльності клітин імунної системи моноцитів, макрофагів тощо [59, 83].

Враховуючи роль імунних механізмів в патогенезі увеїтів, а також наявність даних щодо кореляції рівня неоптерину та запальним процесом при цьому захворюванні [29, 185], вважається, що визначення рівня неоптерину може бути важливим маркером ступеня запального процесу при увеїті [59, 20, 91, 92, 187].

В роботі було встановлено значне збільшення рівня цього показника в усіх зразках - тканині увеального тракту та біологічних рідинах - експериментальних тварин з індукованим неінфекційним увеїтом. Особливо значне збільшення було виявлено в групі, де увеїт моделювали на тлі ОГ. Оцінюючи зміни рівня НП в тканині увеального тракту, камерній вологі, слъзовій рідині у тварин цієї групи відмічене підвищення цього показника як по відношенню до контрольної групи (в тканині увеального тракту в 5,2 рази, в камерній волозі в 3,7 раз і в слъзовій рідині в 2,4 рази), так і по відношенню до групи тварин тільки з увеїтом - на 42,5%, на 28,5% та на 23,6% відповідно.

Таким чином, встановлено вплив ОГ на підвищення накопичення маркеру запалення НП при увеїті. Оскільки встановлено, що продукція неоптерину активованими моноцитами/макрофагами корелює з продукцією активних форм кисню даними клітинами, цей метаболіт може бути непрямим маркером розвитку оксидативного стресу в організмі при запаленні [84].

Наступним етапом експериментального дослідження було вивчення впливу ОГ при передньому увеїті на баланс прооксидантно-антиоксидантної системи та стан оксидативного стресу в увеальній тканині та камерній вологі

піддослідних тварин. В роботі було встановлено зменшення активності ключових ферментів антиоксидатного захисту переднього відділу ока при моделюванні увеїту. При тому доведено, що в групі з первинною ОГ і увеїтом показники були нижче, ніж в групі тільки з увеїтом. Активність каталази в тканині увеального тракту зменшена на 19,6 % по відношенню до групи «увеїт», СОД - на 20,9 %, ГПО- на 22 %. В камерній вологі експериментальних тварин спостерігались подібні зміни ферментів антиоксидантного захисту. Але при визначенні впливу офтальмогіпертензії на активність глутатіонпероксидази, супероксиддисмутази і каталази встановлено, що у кролів з ПНУ більш виражені зміни активності антиоксидантних ферментів спостерігались в тканинах увеального тракту ока, ніж у камерній вологі.

Суттєве зниження активності СОД в досліджуваних тканинах може сприяти накопиченню хімічно агресивних супероксидних радикалів кисню та свідчить про те, що тканини переднього відділу ока знаходяться в умовах оксидативного стресу. До того ж, виразне зменшення активності глутатіонпероксидази та каталази в камерній волозі та тканинах увеального тракту при моделюванні увеїту на тлі підвищеного внутрішньоочного тиску посилює пошкоджуючу дію органічних та неорганічних пероксидів на структурно-функціональні властивості ферментів та мембранні структури тканин ока. У зв'язку з чим, наявний оксидативний стрес може бути тригером тих процесів, що ініціюють прогресування патологічних змін як дегенеративного, так і запального характеру.

Тому наступним етапом дослідження було вивчення активності прооксидантних ферментів, які продукують активні форми кисню в тканинах увеального тракту ока кролів за умови впливу офтальмогіпертензії та увеїту. Активність цих ферментів визначали у виділених мітохондріях увеальної тканини.

Активність НАДН-оксидази в цих тканинах ока у тварин з офтальмогіпертензією та увеїтом була вірогідно збільшене на 51,3% по відношенню до контролю та перевищувала показники в групі «увеїт» на 20,4%.

Зміни активності ксантинооксидази в тканинах увеального тракту ока при офтальмогіпертензії та увеїті були ще більш виразними, перевищуючи на 64,9 % контрольні значення, та на 24,3% показники в групі «увеїт».

Таким чином, можна зробити висновок, що активність ксантинооксидази і НАДН-оксидази в тканинах увеального тракту ока кроликів підвищується як за умови дії підвищеного внутрішньоочного тиску, так і при моделюванні алергічного увеїту. Але важливо підкреслити, що особливо виразні зміни були виявлені саме при відтворенні офтальмогіпертензії з увеїтом. Тобто підвищений очний тиск був фактором, який підсилював активацію прооксидантних ферментів, що викликана запальними процесами в очах тварин при моделюванні неінфекційного увеїту.

Відомо, що такі ферменти як ксантинооксидаза і НАДН-оксидаза є головними в системі генерації активних форм кисню, в тому числі і супероксидного радикалу, здатного індукувати процеси вільно-радикального окислення з утворенням органічних гідропероксидів [25]. Тому підвищення активності супероксид-продукуючих ферментів на тлі виснаження ферментативної антиоксидатної системи сприяє поглибленню оксидативного стресу в тканинах переднього відділу ока за умови дії підвищеного внутрішньоочного тиску при увеїті.

Враховуючи, що активність НАДН-оксидази регулюється сполуками, які приймають участь і в патогенезі судинних захворювань, не виключна роль супероксид-продукуючих ферментів в генезі ендотеліальної дисфункції при офтальмогіпертензії та увеїті.

Формування стану окисного стресу з посиленням прооксидантних процесів і зниженням антиоксидантних може таким чином бути одним з найзначніших патогенетичних механізмів для запальних захворювань очей. При увеїті відомо два основних напрямку надлишкового утворення вільних радикалів [47, 49, 106]. Один з них виникається при міграції нейтрофілів в запальний осередок з активацією ферменту мієлопероксидази, що каталізує утворення синглетного кисню, який має значний окислювальний вплив. Інший

напрямок пов'язаний зі збільшенням проникності гематофтальмічного бар'єру, в результаті чого в тканини ока потрапляють білки крові - церулоплазмін і трансферин. Підвищений рівень вільно-радикальних сполук, який сприяє інтенсивній взаємодії в реакції з ліпідами мембран клітинами тканин увеального тракту, посилює при цьому активність процесів пероксидації з утворенням і накопиченням його продуктів - дієнових кон'югатів і малонового діальдегіду [24, 28, 97, 101, 102, 184].

Тому на наступному етапі дослідження нами було вивчено стан пероксидації ліпідів в передньому відділі очей експериментальних тварин, а саме накопичення в цій структурі ока продуктів перекисного окислення ліпідів - малонового діальдегіду і дієнових кон'югатів. Було показано, що як в увеальній тканині, так і камерній вологі при моделюванні переднього неінфекційного увеїту (ПНУ) продукти пероксидного окиснення ліпідів (ПОЛ) надлишково накопичувались. В роботі встановлено, що підвищений ВОТ суттєво впливав на ці метаболіти при увеїті. Так було встановлено, що в увеальній тканині очей кролів групи «ОГ+увеїт» рівень МДА зростав на 93,1 % відносно контролю, а по відношенню до групи «увеїт» - на 30,8 % . Дослідження вмісту ДК в увеальному тракту ока кроликів показало, що їх рівень підвищений при увеїті на 34,8 %, а при ОГ з увеїтом на 69,1 % при порівнянні з контрольними даними. Вміст ДК в цій тканині зростав в групі ОГ+увеїт на 25,5 % в порівнянні з показниками в групі тільки з увеїтом. Подібним чином змінювались показники продуктів ПОЛ і в камерній вологі.

Отриманні дані про рівень продуктів пероксидації ліпідів в камерній волозі і в тканині увеального тракту ока кроликів свідчать, що підвищений внутрішньоочний тиск при моделюванні увеїту сприяє суттєвому зростанню патогенної дії цих метаболітів на тканини переднього відділу ока.

Більш високий рівень малонового діальдегіду і дієнових кон'югатів в тканинах увеального тракту ока кролів може бути зумовлений також дифузією продуктів перекисного окислення ліпідів з камерної вологи. Така можливість не виключена тому, що основний відтік внутрішньоочної рідини проходить через

передні шляхи, а саме через трабекулярний (85 %) і увеосклеральний (5-15 %) шляхи і частково через радужку, а також через задні шляхи - скловидне тіло в периневральні простори зорового нерва і периваскулярні простори ретинальної судинної системи [188].

Враховуючи, що внутрішньоочна рідина продукується відростками циліарного тіла, потрапляючи до задньої камери ока і далі вже в передню камеру [188, 189 190], надлишок продуктів пероксидації за умови дії різних патогенних чинників (офтальмогіпертензія, запальні процеси та ін.) можливо потрапляє до внутрішньоочної рідини з тканин циліарного тіла, радужки тощо. В цілому, виявлений в наших експериментах на моделях захворювань дисбаланс в антиоксидантно-прооксидантній системі може свідчити про те, що цей молекулярний механізм відіграє суттєву роль в ускладненні протікання увеїту на тлі підвищеного ВОТ - одного з основних факторів глаукоми. Результати наших досліджень розкривають важливу ланку патогенної дії офтальмогіпертензії на тканини увеального тракту ока і підтверджують припущення, що первинна глаукома високого тиску може бути фактором, що сприяє ускладненню запальних процесів в передньому відділі ока.

Вважаємо, що отримані дані можуть бути підґрунтям для розробки більш ефективних патогенетичних засобів метаболітної дії для профілактики ускладнень і лікування увеїту у хворих з первинною відкритокутовою глаукомою.

Результати наших досліджень розкривають важливу ланку патогенної дії ВОТ на обтяження запалення в тканинах увеального тракту ока шляхом активації оксидативних та перекисних процесів в цих структурах і підтверджують наступне наше припущення: високий внутрішньоочний тиск може бути фактором, що сприяє ускладненню запальних процесів в передньому відділі ока [50]. Виявлені в цих дослідженнях метаболічні порушення свідчать, що оксидативний стрес є патогенетичним чинником дії офтальмогіпертензії як фактору, що сприяє ускладненню запальних процесів в передньому відділі ока.

Приймаючи до уваги особливості метаболізму передніх увеїтів, особливо у супроводі з глаукомою, участь вільно-радикальних процесів в патогенезі цих хвороб, доцільним є застосування препаратів з антиоксидантними властивостями. На сьогоднішній день відомі препарати для лікування увеїту, в тому числі і при офтальмогіпертензії, не достатньо ефективні. Тому пошук нових сполук являється актуальним завданням експериментальної та клінічної офтальмології. Певний інтерес має природна речовина карнозин (дипептид  $\beta$ -аланіл-L-гістидин) [191, 192]. Цей дипептид було запропоновано в якості стратегії для профілактики хронічних захворювань. Вважається, що він здатен запобігати хворобам завдяки багатогранній дії, маючи протизапальну, антиоксидантну, антиглікуючу, антиішемічну та хелатуючу властивість [193]. Тому надалі нами було проведено експериментальне дослідження впливу дипептиду карнозину на клінічні та лабораторні ознаки неінфекційного переднього увеїту, обтяженого підвищеним офтальмотонусом. В цій частині експерименту було використано моделювання спочатку ОГ, на тлі якої індукували ПНУ. Після моделювання ОГ і увеїту введення карнозину здійснювали шляхом інстиляцій 5% розчину препарату в кон'юнктивальну порожнину обох очей двічі на день протягом 4 тижнів. Було отримано дані щодо дії карнозину на клінічний перебіг захворювання, маркери запалення, стан оксидантно-антиоксидантної ферментативної системи та перекисне окислення ліпідів у експериментальних тварин.

Відносно питання, чи є карнозин проникним для тканин ока, існують дані літератури, які свідчать про те, що карнозин, потрапляючи у внутрішньоочну рідину, може діяти як антиоксидант і проникати у тканину кришталика, якщо він присутній у ефективних концентраціях починаючи з 5–15 ммоль/л [194, 195]. У нашому експерименті використовували концентрацію карнозину, яка відповідала 190 ммоль/л.

Відомі також дані досліджень проникності карнозину (дипептиду  $\beta$ -аланіл-L-гістидину) до сітківки та епітеліальних клітин кон'юнктиви, які виконуються різними молекулярними механізмами [196, 197].

Крім того, численні докази щодо позитивного клінічного ефекту карнозину при різних офтальмологічних патологіях (при катаракті, хворобах та травмах рогівки) при місцевому застосуванні у вигляді інстиляцій в кон'юнктивальну порожнину ока можуть свідчити про те, що ця речовина добре проникає у тканини ока при катаракті [44, 198]; хворобах та травмах рогівки [199, 200]. Крім того, розробка очних крапель з цією діючою речовиною передбачає вивчення проникності препарату до очних тканин [201, 195].

У нашому дослідженні перш за все було вивчено вплив цієї біологічно активної речовини на клінічний перебіг ПНУ на тлі ОГ. При застосуванні карнозину у кролів цієї групи виявлено, що у 54,2% очей була перікорнеальна ін'єкція і, на відміну від групи тварин без медикаментозного впливу, суттєво зменшилась частка очей зі змішаною ін'єкцією (12,5% очей), застійна - становила 20,8%, а у 12,5% очей ці патологічні зміни були відсутні. Частка преципітатів у великій кількості в очах тварин, які отримували карнозин, була зменшена, а кількість одиничних - збільшена. Дослідження вмісту передньої камери показало, що карнозин сприяв значному зменшенню частки очей з серозним та фіброзним ексудатом, а також з опалесценцією відносно тварин без медикаментозного впливу, при цьому відсутня опалесценція була характерна для 62,5% очей проти 8,0%. Карнозин викликав зниження частки кругових та множинних синехій, збільшення частки одиничних та появу очей взагалі без синехій (20,8%) .

Крім поліпшення стану в передньому відділі ока, карнозин впливав також на задній відділ ока тварин при передньому увеїті на тлі ОГ. Так, виразні помутніння скловидного тіла взагалі були відсутні, тоді як в групі без лікування вони були в 25% випадків. Виявлено також зниження частки помірних помутніть (29,2% в групі з карнозином проти 50% в групі без лікування), збільшення одиничних помутніть (50% проти 25% відповідно) та поява очей взагалі без помутніть (21%). В групі тварин, які були ліковані карнозином, патологія очного дна була відсутня в 62,5% очей, тоді як у решти 37,5% очей

спостерігали нейроретинальні зміни. Тоді як при розвитку увеїту на тлі ОГ без препарату у 92% очей спостерігали нейроретинальні зміни.

Наші дослідження також довели, що лікування карнозином викликало поліпшення лабораторних показників у камерній волозі експериментальних тварин. При застосуванні карнозину у кролів з увеїтом на тлі ОГ відносна кількість лейкоцитів в камерній волозі знижувалась на 45,8% відносно групи без препарату. Карнозин сприяв зниженню рівня загального білка в камерній волозі очей тварин цієї групи на 31,6% ( $p < 0,01$ ) відносно кролів без лікування. При лікуванні карнозином в тканинах увеального тракту рівень маркеру запалення неоптеріну було знижено на 39,4%, в камерній волозі - на 38,9% та слюзовій рідині - на 30,2% відносно групи з переднім увеїтом та очною гіпертензією без лікування. При цьому, слід підкреслити, що незважаючи на суттєве зниження вмісту неоптеріну в тканинах увеального тракту, в камерній волозі та слюзовій рідині при застосуванні карнозину на тлі запального процесу в передньому відділі ока, який супроводжувався очною гіпертензією, рівень досліджуваного показника НП залишався вірогідно підвищеним відносно контролю, а саме: в 3,2, в 2,2 та в 1,7 разів відповідно.

Таким чином, місцеве введення до кон'юнктивальної порожнини ока протягом 4-х тижнів розчину карнозину викликало суттєве зниження запального процесу в передньому та задньому відділах ока у кролів з ПНУ на тлі ОГ, що сприяло покращенню клінічної картини, відновленню гематоаквального бар'єру та транспортної функції циліарного тіла (зниження кількості лейкоцитів та рівня загального білка), зниженню вмісту в структурах переднього відділу ока маркера запалення неоптерину.

Стосовно протизапальної дії карнозину опубліковані дослідження, які вказують на його ефективне застосування при комплексному лікуванні кератитів, сприяючи прискоренню реепіталізації [199]. Раніше висловлювалася думка, що ця сполука здатна запобігати також хронічному перебігу вікових та діабет-залежних очних захворювань дегенеративного характеру завдяки його антиоксидантним, антиглікатним і хелатуючим властивостям [191].

У більш ранніх роботах було продемонстровано позитивну протизапальну дію карнозина при загоєнні ран рогівки, тканини легень, пародонту [202, 203, 204].

Карнозин це майже ідеальний антиоксидантний засіб, завдяки його високій біодоступності він здатен перетинати гематоенцефалічний бар'єр та стабілізувати клітинні мембрани [103]. Відомо, що дипептид карнозин як антиоксидант захищає клітини тканин від патогенної дії окислювального стресу та підвищує їх стійкість при функціональних навантаженнях зумовлених віком та патологічними змінами [205]. Тому на наступному етапі дослідження нами було вивчено, як карнозин впливав на оксидативний стан в очах експериментальних тварин. Було оцінено ефект впливу цієї сполуки на активність антиоксидантних і прооксидантних ферментів, накопичення продуктів ПОЛ в передньому відділі ока при моделюванні ПНУ і ОГ. Ми вивчали ці показники в тканині увеального тракту і камерній вологі очей експериментальних тварин.

Результати дослідження показали, що тривале місцеве введення розчину карнозину викликало збільшення активності антиоксидантних ферментів в тканині увеального тракту і камерній вологі очей з переднім увеїтом на тлі ОГ. Показники активності глутатіонпероксидази в групі з карнозином в увеальній тканині підвищувались на 34,7%, а в камерній вологі - на 44% в порівнянні зі значеннями в групі «ОГ+увеїт» без лікування. Під впливом антиоксидантного препарату у тварин цієї групи активність СОД підвищувалась в увеальній тканині на 39,6%, в камерній вологі - на 27,9%. Подібною, але дещо менш виразною в увеальній тканині, була зміна активності третього антиоксидантного ферменту - каталази: на 28,4 та 29,4% відповідно.

Оцінюючи вплив карнозину на стан балансу антиоксидантно-прооксидантної системи в експерименті було вивчено активність ферментів прооксидантного напряму дії, які продукують активні форми кисню. У виділених мітохондріях увеальної тканини ока кроликів, яким моделювали

увеїт на тлі ОГ, вивчали активність ферментів НАДН-оксидази і ксантинооксидази при застосуванні карнозину.

В групі тварин з ОГ і увеїтом при інстиляціях карнозину зберігався дещо підвищений вміст НАДН-оксидази на 21,9%, і ксантинооксидази на 19,2% в тканинах увеального тракту ока відносно контролю. Але при порівнянні з даними групи тварин без інстиляцій карнозину рівень активності НАДН-оксидази і ксантинооксидази в тканинах увеального тракту був вірогідно знижений на 19,4% і 27,2% відповідно. Це свідчить про зниження під впливом препарату спроможності продукції активних форм кисню в тканині ока.

При інстиляціях карнозину у кролів з переднім увеїтом і офтальмогіпертензією рівень продуктів ПОЛ малонового діальдегіду та дієнових кон'югатів в тканинах увеального тракту вірогідно зменшувався на 39,3% і 33,3% порівняно з групою без лікування. В камерній волозі ці зміни становили 30,9% та 29,9% відповідно. У порівнянні з контрольними значеннями у здорових тварин ця різниця не була статистично достовірною.

Таким чином, під впливом тривалого введення карнозину в очі експериментальних тварин з ПНУ та ОГ ми спостерігали поліпшення метаболічного стану увеального тракту. Інстиляції розчину карнозину сприяли зниженню рівня накопичення в тканинах переднього відділу ока кролів продуктів перекисного окислення ліпідів та зменшували спроможність створення реакційних вільних радикалів при зменшенні активності прооксидантних ферментів, підвищували активність антиоксидантних ферментів.

Патогенетичні особливості розвитку очних хвороб запального та дегенеративного характеру, в тому числі і неінфекційного увеїту, ускладненому підвищеним офтальмотонусом, свідчать, що активація вільно-радикальних процесів на тлі виснаження антиоксидантної системи в тканинах увеального тракту ока являється суттєвим тригером розвитку метаболічних порушень, функціональних та структурних змін в оці [52, 206, 207, 208, 209].

Тому ми досліджували дипептид карнозин з метою вивчення коригуючого впливу цієї сполуки з антиоксидантними властивостями [191, 200, 210, 211] на ферментативну ланку антиоксидантної системи, активність ферментів, продукуючих активні форми кисню, та вміст продуктів пероксидації в тканинах переднього відділу ока кролів при експериментальному увеїті на тлі підвищеного ВОТ. Була доведена спроможність цієї сполуки зменшити виразність оксидативного стресу в увеальному тракті, спричиненого запаленням в структурах очей та ускладненого високим очним тиском.

В молекулі дипептиду карнозину ( $\beta$ -аланіл-L-гістидину) серед його складових саме імідазольна частина (L-гістидин) являється основним активним компонентом, який відповідає за фізіологічні та біохімічні властивості [191]. Серед різноманіття дії карнозину, крім хелатуючих властивостей, тобто здатності утворювати з іонами двовалентних металів комплекси [212], цінним є можливість цього дипептиду взаємодіяти з карбонілами [213], що важливо в умовах розвитку карбонілового стресу при різних патологічних станах. Так, карнозин може реагувати з різними альдегідами, в тому числі з метилгліоксалем, знижуючи пошкодження глікації та пригнічує токсичність білкових карбонілів, утворюючи білкові карбоніл-карнозинові аддукти [211, 214 215].

Дані дослідження [217] *in vivo* свідчать, що тривале введення карнозину протягом місяця віковим щурам призводило до зниження продуктів пероксидації в сироватці, та підвищення рівня відновленого глутатіону в еритроцитах. Тому карнозин та його похідні вважаються перспективними засобами запобігання ускладнень при різних патологічних станах, викликаних окислювальним стресом [200, 210, 211, 218]. Дані нашого дослідження підтвердили цю теорію ефективного впливу цієї речовини відносно метаболічних процесів оксидативної природи в увеальній тканині очей експериментальних тварин з ПНУ, який відтворювали на тлі первинної офтальмогіпертензії. Цей антиоксидант з протизапальними властивостями

зменшив прояви оксидативного стресу в очах з увеїтом, в яких клінічна та метаболічна картина обтяжувалась високим ВОТ.

Підсумовуючи результати дослідження можна стверджувати, що підвищений офтальмотонус є фактором обтяження протікання запального процесу в очах при передньому неінфекційному увеїті, що проявилось як на клінічній картині, так і на маркерах запалення. Одним з основних механізмів реалізації цих ускладнень при увеїтній патології є порушення балансу прооксидантно-антиоксидантного балансу в очах, активація перекисного окислення ліпідів мембран та зростання рівня оксидативного стресу. Тривале місцеве введення розчину природнього антиоксиданту карнозину експериментальним тваринам з модельованим ПНУ на тлі ОГ значною мірою зменшувало прояви запалення в увеальному тракті, позитивно впливало на стан маркерів запалення та оксидативного стресу. Наші результати можуть бути експериментальною основою для застосування препаратів з карнозином в клініці увеїтів, особливо обтяжених ОГ або глаукомою, для запобігання надмірного зростання наслідків тяжкого запалення, зниження процесів оксидації та покращення роботи антиоксидантного захисту клітин увеального тракту.

## ВИСНОВКИ

1. Проблема запальних процесів в увеальному тракту ока залишається актуальною медико-соціальною проблемою суспільства, оскільки увеїтами частіше хворіють особи молодого та працездатного віку, а деякі ускладнення його перебігу викликають суттєве погіршення якості життя, в тому числі і сліпоту. Інвалідність зору при увеїті становить 30% від загальної кількості хворих. Підвищений внутрішньоочний тиск (ВОТ) - один з найважливіших факторів глаукоми, може ускладнювати перебіг переднього неінфекційного увеїту (ПНУ). Залишається невивченим питання яким чином первинна офтальмогіпертензія (ОГ) або глаукома може впливати на перебіг і розвиток ПНУ.

2. Розроблено метод поєданого моделювання ОГ та ПНУ у кроликів. Першим чином індукували ОГ шляхом введення в передню камеру ока розчину карбомеру. Після формування стійкого підвищеного ВОТ, проводили загальну сенсibiliзацію організму двократним підшкірним введенням альбуміну з сироватки бика з інтервалом в 5 діб, далі індукували алергічний увеїт шляхом введення антигену (5 мг альбуміну з сироватки бика) в передню камеру очей. Поєднана модель характеризувалась скорішим розвитком та обтяженою клінічною картиною запального процесу в очах піддослідних тварин.

3. Первинно підвищений ВОТ є фактором ризику, який обтяжує клінічну картину запалення увеального тракту неінфекційної етіології. Продемонстровано наявність вірогідних змін основних клінічних ознак при порівнянні переднього увеїту з нормотензією та з ОГ, а саме за ін'єкцією судин кон'юнктиви і склери ( $p=0,0001$ ), характером преципітатів ( $p=0,0009$ ), вмісту передньої камери ( $p=0,0034$ ), характеру задніх сінехій ( $p=0,0025$ ), помутнінням скловидного тіла ( $p=0,0338$ ), патологією очного дна ( $p=0,0001$ ).

4. Первинно підвищений ВОТ сприяв зростанню накопичення маркерів запалення в очах кроликів з ПНУ: вміст неоптерину зростав у тканині

увеального тракту на 42,5%, в камерній вологі на 28,5% і в слъзовій рідині 23,6%; кількість лейкоцитів в камерній вологі підвищувалась на 14,3%, а вміст загального білка - на 27,5% по відношенню до тварин з увеїтом і нормотензією.

5. Первинно підвищений ВОТ при ПНУ сприяв поглибленню оксидативного стресу в очах експериментальних тварин шляхом погіршення оксидативно-антиоксидантного стану увеального тракту. В групі ОГ+ПНУ активність антиоксидантних ферментів в тканині знижувалась: СОД – на 20,9 %, ГПО- на 22%, каталази - на 19,6% в порівнянні з показниками групи ПНУ з нормотензією. Активність прооксидантних ферментів змінювалась протилежно: зростання НАДН-оксидази та ксантинооксидази тут було на рівні 20,4 % та 24,3 % відповідно. Вміст продуктів ПОЛ в увеальній тканині був вище в групі ОГ+ПНУ, ніж ПНУ з нормотензією: МДА - на 30,8 % , ДК -на 25,5 %. Подібні зміни маркерів оксидативного стресу також спостерігались в камерній вологі очей кроликів при моделюванні ПНУ на тлі ОГ.

6. Природна антиоксидантна речовина карнозин при місцевому застосуванні (інстиляції в кон'юнктивальний міхур 5% розчину) на протязі 4 тижнів покращувала клінічний стан очей кроликів відносно тварин без медикаментозного впливу. Препарат викликав зниження частки кругових та множинних синехій, збільшення частки одиничних та появу очей взагалі без синехій (20,8%), суттєво зменшилась частка очей зі змішаною ін'єкцією (12,5% очей), застійна – становила 20,8%, а у 12,5% очей ці патологічні зміни були відсутні, значно зменшено частки очей з серозним та фіброзним ексудатом, відсутня опалесценція була характерна для 62,5% очей проти 8,0%. Патологія очного дна була відсутня в 62,5% очей з лікуванням карнозином, без препарату в 92% очей спостерігали нейроретинальні зміни.

Карнозин зменшив накопичення маркерів запалення в очах тварин. Кількість лейкоцитів в камерній вологі знижувалась на 45,8%, рівень загального білка - на 31,6% відносно групи без препарату. В тканинах увеального тракту рівень неоптерину було знижено на 39,4%, в камерній вологі

- на 38,9% та слъзовій рідині - на 30,2% в порівнянні з групою без лікування карнозином.

7. Карнозин зменшував оксидативний стрес в очах кроликів з ОГ+ПНУ, значною мірою нормалізуючи антиоксидантно-прооксидантний баланс та знижуючи ПОЛ. Показники активності ГПО в увеальній тканині підвищувались на 34,7%, а в камерній вологі - на 44%; активність СОД на 39,6% та на 27,9%; каталази - на 28,4 та 29,4% відповідно в порівнянні зі значеннями в групі без лікування. Активність НАДН-оксидази і ксантинооксидази в тканині увеального тракту знижена на 19,4% і 27,2% відповідно. Рівень продуктів ПОЛ - МДА та ДК - в тканині увеального тракту зменшувалась на 39,3% і 33,3% порівняно з групою без лікування. В камерній вологі ці зміни становили 30,9% та 29,9% відповідно.

## СПИСОК ВИКОРИСТАНИХ ДЖЕРЕЛ

1. Fetisova, O., Andryukova, L., & Shpychak, O. (2022). The analysis of the current state of medicines for ophthalmology registered in Ukraine. *Social Pharmacy in Health Care*, 8, 59-64. doi:10.24959/sphhcj.22.269
2. Tranos, P., Wickremasinghe, S., Stangos, N., Topouzis, F., & Tsinopoulos, I. (2004). Macular edema. *Survey of ophthalmology*, 49, 470-90. doi:10.1016/j.survophthal.2004.06.002
3. Савко, В.В., Наричина, Н.И., & Коновалова, Н.В. (2006). Основные этиологические формы эндогенных увеитов: клиника, диагностика, лечение. *Офтальмологический журнал*, 1, 58-65.
4. Miserocchi, E., Fogliato, G., Modorati, G., & Bandello, F. (2013). Review on the Worldwide Epidemiology of Uveitis. *European journal of ophthalmology*, 23. doi:10.5301/ejo.5000278
5. Tsai, J., Tello, C., & Ritch, R. (2009). Angle-Closure Glaucoma Update. Focal Points: Clinical Modules for Ophthalmologists. *San Francisco: American Academy of Ophthalmology*, 7(6), 4.
6. Agrawal, R., Murthy, S., Sangwan, V., & Biswas, J. (2010). Current approach in diagnosis and management of anterior uveitis. *Indian journal of ophthalmology*, 58, 11-9. doi:10.4103/0301-4738.58468
7. Grange, L., Kouchouk, A., Dalal, M., Vitale, S., Nussenblatt, R., Chan, C.C., & Sen, H. (2014). Neoplastic Masquerade Syndromes in Patients With Uveitis. *American Journal of Ophthalmology*, 157, 526-531. doi:10.1016/j.ajo.2013.11.002
8. Lee, R., Nicholson, L., Sen, H., Chan, Chan, C.C., Wei, L., Nussenblatt, R., & Dick, A. (2014). Autoimmune and autoinflammatory mechanisms in uveitis. *Seminars in immunopathology*, 36. doi:10.1007/s00281-014-0433-9

9. Daniel, E., Pistilli, M., Kothari, S., Khachatryan, N., Kacmaz, O., Gangaputra, S., Sen, H. (2017). Risk of Ocular Hypertension in Adults with Noninfectious Uveitis. *Ophthalmology*, 124. doi:10.1016/j.opthta.2017.03.041.
10. Рудковська, О.Д. (2005). Роль акомодации в этиопатогенезе увеитов. *Клиническая и экспериментальная патология*, 4(3), 107 -109.
11. Жабоедов, Г.Д., Скрипник, Р.Л., Кіча, О.А., & Скрипник, Р.Л. (2019). Офтальмологія: підручник (ВНЗ I—III р.а.). Жабоедов, Г.Д (Ред.), *Всеукраїнське спеціалізоване видавництво «Медицина»*.
12. Liu, X., Kelly, S., Montesano, G., Bryan, S., Barry, R., Keane, P., Denniston, A., & Crabb, D. (2019). Evaluating the Impact of Uveitis on Visual Field Progression Using Large Scale Real-World Data. *American Journal of Ophthalmology*, 207. doi:10.1016/j.ajo.2019.06.004
13. Sawada, H., Fukuchi, T., Tanaka, T., & Abe, H. (2009). Tumor Necrosis Factor-Concentrations in the Aqueous Humor of Patients with Glaucoma. *Investigative ophthalmology & visual science*, 51, 903-6. doi:10.1167/iovs.09-4247
14. Kuchtey, J., Rezaei, K., Jaru-Ampornpan, P., Sternberg, P., & Kuchtey, R. (2010). Multiplex Cytokine Analysis Reveals Elevated Concentration of Interleukin-8 in Glaucomatous Aqueous Humor. *Investigative ophthalmology & visual science*, 51, 6441-7. doi:10.1167/iovs.10-5216
15. Hu, D. N., Ritch, R., Liebmann, J., Liu, Y., Cheng, B., & Hu, M. (2002). Vascular Endothelial Growth Factor is Increased in Aqueous Humor of Glaucomatous Eyes. *Journal of glaucoma*, 11, 406-10. doi:10.1097/00061198-200210000-00006
16. Herbert, H., Viswanathan, A., Jackson, H., & Lightman, S. (2004). Risk Factors for Elevated Intraocular Pressure in Uveitis. *Journal of glaucoma*, 13(2), 96 – 99
17. Siddique, S., Suelves, A., Saboo, U. & Foster, C. (2013). Glaucoma and Uveitis. *Survey of ophthalmology*, 58, 1-10. doi:10.1016/j.survophthal.2012.04.006.

18. Лекішвілі, С. Е. (2015). Практична офтальмологія : навч. посіб. Суми. Сумський державний університет, 108-112.
19. Goldhardt, R., & Rosen, B. (2016). Uveitic Macular Edema: Treatment Update. *Current Ophthalmology Reports*, 4. doi:10.1007/s40135-016-0090-3
20. Palabiyik-Yücelik, S., Keles, S., Girgin, G., Arpali-Tanas, E., Topdagi, E., & Baydar, T. (2016). Neopterin Release and Tryptophan Degradation in Patients with Uveitis. *Current Eye Research*, 45. doi:10.3109/02713683.2015.1133830
21. Демкович, А.Є., Бондаренко, Ю.І. (2013). Зміни концентрації цитокінів у сироватці крові в динаміці розвитку постекстракційного альвеоліту та їх корекція тіотріазоліном. *Здобутки клінічної і експериментальної медицини*. Тернопіль, N N2, 243.
22. Saraswathy, S., & Rao, N. (2009). Mitochondrial Proteomics in Experimental Autoimmune Uveitis Oxidative Stress. *Investigative ophthalmology & visual science*, 50. 5559-66. doi:10.1167/iovs.08-2842
23. Saraswathy, S., & Rao, N. (2011). Posttranslational modification of differentially expressed mitochondrial proteins in the retina during early experimental autoimmune uveitis. *Molecular vision*, 17, 1814-21.
24. Камілов, Ф. Х., Винкова, Г. А., & Орлова, Н. С.(1999). Активность перекисного окисления липидов и антиоксидантных ферментов в слезной жидкости при посттравматических увеитах. *Клиническая лабораторная диагностика*, 19(6), 7-9
25. Bergamini, C., Gambetti, S., Dondi, A., & Cervellati, C. (2004). Oxygen, Reactive Oxygen Species and Tissue Damage. *Current pharmaceutical design*, 10, 1611-26. doi:10.2174/1381612043384664
26. Павлюченко, К. П., Олейник, Т. В., & Коробова, А. В. (2013). Соотношение маркеров деградации внеклеточного матрикса в патогенезе диабетической

ретинопатии. *Університетська клініка*, 9(2), 146-149.  
[http://nbuv.gov.ua/UJRN/Unkl\\_2013\\_9\\_2\\_4](http://nbuv.gov.ua/UJRN/Unkl_2013_9_2_4)

27. Михейцева, И.Н., & Ельский, В.Н. (2011). Стресс-индуцированная дисрегуляция метаболизма при экспериментальном глаукомном процессе. *Патологія*, 4, 66-68.

28. Меленчук, Е. В., Жадан, С. А., & Висмонт, Ф. И. (2016). Повреждение клетки (патофизиологические аспекты). Cell injury (pathophysiological aspects). учеб.-метод. *Пособие. гос. мед. ун-т, Каф. патолог. физиологии*. - Минск : БГМУ, 24.

29. Каримова М. Х., & Батырбеков А. А. (2002). Нарушения иммунологической реактивности у крыс с увеим в зависимости от интенсивности процессов ацетилирования. *Врачебное дело*, 3, 106109

30. Михейцева, I.M. (2008). Оксидативный стресс и эндотелиальная дисфункция как патогенетические факторы в глаукомном процессе. *Патологія*, 2008,5(3), 125-126.

31. Михейцева, I.M. (2009). Патент України №38446. Спосіб моделювання хронічного підвищеного внутрішньоочного тиску у щурів. Бюл.№1.

32. Dinh, Q. N., Drummond, G., Sobey, C., & Chrissobolis, S. (2014). Roles of Inflammation, Oxidative Stress, and Vascular Dysfunction in Hypertension. *BioMed research international*, 406960. doi:10.1155/2014/406960

33. Михейцева, И.Н. (2011). Механизмы оксидативного стресса и возможности антиоксидантной защиты при первичной глаукоме. Проблемы екологічної та медичної генетики і клінічної імунології: *Збірник наук. праць*. 102-110;

34. Kozhich, A., Chan, C., Gery, I., & Whitcup, S. (2000). Recurrent intraocular inflammation in endotoxin-induced uveitis. *Investigative ophthalmology & visual science*, 41, 1823-6. 80, 649 -653.

35. Nussenblatt, R.B. & Whitcup, S. (2010). Uveitis: Fundamentals and Clinical Practice: Fourth Edition. *Uveitis: Fundamentals and Clinical Practice: Fourth Edition*, 433(1), 3 -16. doi:10.1007/s00417-011-1690-0
36. Vohra, R., Tsai, J., & Kolko, M. (2013). The Role of Inflammation in the Pathogenesis of Glaucoma. *Survey of ophthalmology*, 58, 311-20. doi:10.1016/j.survophthal.2012.08.010.
37. Савко, В. В., & Коломийчук, С. Г. (2008). Активность антиоксидантных ферментов во влаге передней камеры и хрусталике при увеальной и световой катарактах и аллергическом увеите. *Офтальмологічний журнал*, 6, 64-68.
38. Пенішкевич, Я. І. (2004). Ефективність диференційованих патогенетично-орієнтованих методик лікування в клініці травм ока: автореф. дис. док. мед. наук, Чернівці. 434.
39. Kalogeropoulos, D., Kalogeropoulos, C., Moschos, M., & Sung, V. (2019). The Management of Uveitic Glaucoma in Children. *Turkish Journal of Ophthalmology*, 49, 283-293. doi:10.4274/tjo.galenos.2019.36589
40. Mölzer, C., Heissigerova, J., Wilson, H., Kuffová, L., & Forrester, J. (2021). Immune Privilege: The Microbiome and Uveitis. *Frontiers in Immunology*, 11, 608377. doi:10.3389/fimmu.2020.608377
41. Luger, D., Silver, P., Tang, J., Cua, D., Chen, Z., Iwakura, Y., ... Caspi, Rachel. (2008). Either a Th17 or a Th1 effector response can drive autoimmunity: Conditions of disease induction affect dominant effector category. *The Journal of experimental medicine*, 205, 799-810. doi:10.1084/jem.20071258
42. Кондратюк, В.Є., Сидорова, М.В., Івашківський, О.І., Бейко, Г.В., & Ковганич, Т.О. (2014). Клініко-імунологічні особливості увеїту при ревматичних захворюваннях. *Український ревматологічний журнал*, 2 (56), 46-48.

43. Савко, В. В., Хелифи, А. Б. А. (2010). Влияние аллергического увеита на показатели перекисного окисления липидов камерной влаги при экспериментальной глаукоме. *Офтальмологічний журнал*, 6, 21-25.
44. Михейцева, И. Н., Мотасим Валид А. Р. Альдахдух, Коломійчук, С. Г., Журавок, Ю. А. (2017). Влияние карнозина на формирование катаракты в условиях экспериментальной офтальмогипертензии. *Офтальмологічний журнал*, 3, 56-62. doi.org/10.31288/oftalmolzh201735662
45. Михейцева, І.М., Коломійчук, С. Г., Бондаренко, Н. В., & Сіроштаненко, Т. І. (2019). Патент України № 137107, МПК А61К 9/00. Спосіб моделювання неінфекційного увеїту на тлі офтальмогіпертензії. Власник Державна установа «Інститут очних хвороб і тканинної терапії ім. В. П. Філатова НАМН України». Бюл. № 19.
46. Михейцева, І. М., Бондаренко, Н. В., Коломійчук, С. Г., Курильців, Н. Б. (2021). Рівень неоптерину в передньому відділі ока при експериментальному увеїті, обтяженому очною гіпертензією, за умови впливу дипептиду карнозину. *Офтальмологічний журнал*, (5) 64-70.
47. Dammak, A., Pastrana, C., & Martin-Gil, A. (2023). Oxidative stress in the anterior ocular diseases: diagnostic and treatment. *Biomedicines*, 11(2), 292. doi:10.3390/biomedicines11020292
48. Elsaka, O. (2021). Uveitis: Classification, Diagnosis, and Treatment, doi:10.5281/zenodo.7628495
49. Yuna, C., Kyungsook J., & Hyo, J. K. (2021). Attenuation of Experimental Autoimmune Uveitis in Lewis Rats by Betaine. *Exp Neurobiol* 30(4), 308-317. doi:10.5607/en21011
50. Михейцева, І. М., Бондаренко, Н. В., Коломійчук, С. Г., Сіроштаненко, Т. І. (2019). Стан процесів оксидації і пероксидації в тканинах увеального тракту ока

кроликів при моделюванні увеїту і офтальмогіпертензії. *Офтальмологічний журнал*, (2) 55-60.

51. Михейцева, І. М., Бондаренко, Н. В., Коломійчук, С. Г. (2019). Вплив високого внутрішньоочного тиску на ферментативну антиоксидантну систему тканин увеального тракту ока кроликів при експериментальному алергічному увеїті. *Офтальмологічний журнал*, (4) 57-63.

52. Михейцева, І. М., Бондаренко, Н. В., & Коломійчук, С. Г. (2021). Клінічна картина увеїту на тлі офтальмогіпертензії у кроликів та корекція його перебігу дипептидом карнозин. *Офтальмологічний журнал*, 1, 55-61.

53. Михейцева, І. М., Бондаренко, Н. В., Коломійчук, С. Г. (2022). Вплив карнозину на про-антиоксидантний стан переднього відділу ока при експериментальному увеїті з офтальмогіпертензією. *Офтальмологічний журнал*, (4) 33-39.

54. Moorthy, R., Mermoud, A.N., Baerveldt, G., Minckler, D., Lee, P., & Rao, N. (1997). Glaucoma Associated with Uveitis. *Survey of ophthalmology*, 41, 361-94. doi:10.1016/S0039-6257(97)00006-4

55. Pascolini, D. & Mariotti, S. (2010). Global estimates of visual impairment: 2010. *British Journal of Ophthalmology*, 96, 614-618. doi:10.1136/bjophthalmol-2011-300539

56. Nussenblatt, R. B. (1990). The Natural History of Uveitis. *International Ophthalmology*, 14(5-6), 303-8. doi: 10.1007/bf00163549

57. Fox, G., Flynn, H., Davis, J., & Culbertson, W. (1993). Causes of Reduced Visual Acuity on Long-term Follow-up After Cataract Extraction in Patients With Uveitis and Juvenile Rheumatoid Arthritis: Reply. *American journal of ophthalmology*, 115(5), 682 - 684. doi:10.1016/S0002-9394(14)71482-5

58. Ankamah, E., Sebag, J., Ng, E., & Nolan, J. (2019). Vitreous Antioxidants, Degeneration, and Vitreo-Retinopathy: Exploring the Links. *Antioxidants*, 9, 7. doi:10.3390/antiox9010007
59. Queiro, R., Morante, I., Cabezas-Rodríguez, I., & Acasuso, B. (2015). HLA-B27 and psoriatic disease: a modern view of an old relationship: Fig. 1. *Rheumatology (Oxford, England)*, 55. doi:10.1093/rheumatology/kev296
60. Jabs, D., & Busingye, J. (2013). Approach to the Diagnosis of the Uveitides. *American journal of ophthalmology*, 156. doi:10.1016/j.ajo.2013.03.027.
61. Egwuagu, C., Alhakeem, S., & Mbanefo, E. (2021). Uveitis: Molecular Pathogenesis and Emerging Therapies. *Frontiers in Immunology*, 12. doi: 10.3389/fimmu.2021.623725
62. Grégoire, M. A., Kodjikian, L., Varron, L., Grange, J. D., Broussolle, C., & Sève, P. (2011). Characteristics of Uveitis Presenting for the First Time in the Elderly: Analysis of 91 Patients in a Tertiary Center. *Ocular immunology and inflammation*, 19, 219-26. doi:10.3109/09273948.2011.580071
63. Рудковська, О.Д. (2010). Пишак В.П. Офтальмогипертензия и глаукома: механизмы развития (теоретико-клиническое исследование). *Буковинский медицинский вестник*, 14, 1(53).
64. Lim, S. H., Son, J., & Cha, S. (2013). Recurrent symptomatic intraocular pressure spikes during hemodialysis in a patient with unilateral anterior uveitis. *BMC Ophthalmology*, 13, 3. doi:10.1186/1471-2415-13-3
65. Burn, RA. (1973). Intraocular pressure during hemodialysis. *The British journal of ophthalmology*, 57, 511-3. doi:10.1136/bjo.57.7.511
66. Ghaffarieh, A., Honarpisheh, N., & Pishva, E. (2009). High vitreous urea rebound in a glaucoma patient with increased intraocular pressure during hemodialysis. *Canadian journal of ophthalmology. Journal canadien d'ophtalmologie*, 44, 51. doi:10.1139/i09-132

67. Kanda, T., Shibata, M., Taguchi, M., Ishikawa, S., Harimoto, K., & Takeuchi, M. (2014). Prevalence and aetiology of ocular hypertension in acute and chronic uveitis. *The British journal of ophthalmology*, *98*. doi:10.1136/bjophthalmol-2013-304416
68. Foster, C., Stavrou, P., Zafirakis, P., Rojas, B., Tesavibul, N., & Baltatzis, S. (1999). Intraocular lens removal patients with uveitis. *American journal of ophthalmology*, *128*, 31-7. doi:10.1016/S0002-9394(99)00139-7
69. Shenzhen T. R., Joshi, L., Dick, A., & Taylor, S. (2013). Local therapies for inflammatory eye disease in translation: Past, present and future. *BMC ophthalmology*, *13*, 39. doi:10.1186/1471-2415-13-39
70. Zhang, Y., & Amin, S., Lung, K., Seabury, S., Rao, N., & Toy, B. (2020). Incidence, prevalence, and risk factors of infectious uveitis and scleritis in the United States: A claims-based analysis. *Public Library of Science*, *15*. doi:10.1371/journal.pone.0237995
71. Murthy, G., Ariga, M., Singh, M., George, R., Sarma, P., Dubey, S., Choudhry, R., Parikh, Ra., & Panday, M. (2022). A deep dive into the latest European Glaucoma Society and Asia-Pacific Glaucoma Society guidelines and their relevance to India. *Indian journal of ophthalmology*, *70*, 24-35. doi:10.4103/ijo.IJO\_1762\_21
72. Takahashi, T., Ohtani, S., Miyata, K., Miyata, N., Shirato S., & Mochizuki, M. (2002) A clinical evaluation of uveitis-associated secondary glaucoma. *Japanese Journal of Ophthalmology*, *46*(5), 556-562.
73. Uchida, K., Himori, N., Hashimoto, K., Shiga, Y., Tsuda, S., Omodaka, K., & Nakazawa, T. (2020). The association between oxidative stress and corneal hysteresis in patients with glaucoma. *Scientific Reports*, *10*, 545. doi:10.1038/s41598-020-57520-x
74. Bertaud, S., Borowski, E., Abbas, R., Baudouin, C., & Labbé, A. (2020). Influence of automated visual field testing on intraocular pressure. doi:10.21203/rs.3.rs-21287/v1.

75. Kaur, S., Kaushik, S., & Pandav, S. (2013). Pediatric Uveitic Glaucoma. *Current Journal of Glaucoma Practice with DVD*, 7, 115-117. doi:10.5005/jp-journals-10008-1147
76. Paroli, M., Speranza, S., Marino, M., Pirraglia, M., & Pivetti-Pezzi, P. (2003). Prognosis of Juvenile Rheumatoid Arthritis-Associated Uveitis. *European journal of ophthalmology*, 13, 616-21. doi:10.1177/112067210301300704
77. Копаенко, А.И. (2010). Внутриглазная гипертензия у больных передними эндогенными увеитами: факторы риска развития и лечение. *Таврический медико-биологический вестник*, 1 (49), 113 -115.
78. Panek, W., Holland, G., Lee, DA., & Christensen, R. (1990). Glaucoma in patients with uveitis. *The British journal of ophthalmology*, 74, 223-7. doi:10.1136/bjo.74.4.223.
79. Krupin, T., Park, O., Hyderi, A., Karalekas, D., & Fritz, M. (1996). Prolonged Intraocular Pressure Reduction Following Intravitreal Barium Injection in Rabbits. *Experimental eye research*, 62, 231-5. doi:10.1006/exer.1996.0028
80. Baudouin, C., Kolko, M., Melik, Parsadaniantz, S., & Messmer, E. (2020). Inflammation in Glaucoma: From the back to the front of the eye, and beyond. *Progress in Retinal and Eye Research*, 83, 100916. doi:10.1016/j.preteyeres.2020.100916.
81. Gaskin, J., Shah, M., & Chan, E. (2021). Oxidative Stress and the Role of NADPH Oxidase in Glaucoma. *Antioxidants*, 10, 238. 10.3390/antiox10020238
82. Artornsombudh, P., Pistilli, M., Foster, C., Pujari, S., Gangaputra, S., Jabs, D. ...Kempen, J. (2013). Factors Predictive of Remission of New-Onset Anterior Uveitis. *Ophthalmology*, doi:10.1016/j.ophttha.2013.09.041
83. Sung, VCT, & Barton, K. (2004, April 15). Management of inflammatory glaucomas. *Current Opinion in Ophthalmology*, (2), 136-140.

84. Murr, C., Widner, B., Wirleitner, B., & Fuchs, D. (2002). Neopterin as a Marker for Immune System Activation. *Current drug metabolism*, 3, 175-87. doi:10.2174/1389200024605082
85. Giese, S., Baxter-Parker, G., & Lindsay, A. (2018). Neopterin, Inflammation, and Oxidative Stress: What Could We Be Missing?. *Antioxidants*, 7, 80. doi:10.3390/antiox7070080
86. Serif, N., Gurelik, G., Hasanreisoglu, M., Yaman, H., & Akyurek, N. (2014). Evaluation of Neopterin Levels in an Endotoxin-Induced Experimental Uveitis Model. *Seminars in Ophthalmology*, 31. doi:10.3109/08820538.2014.962159
87. Caspi, R. (2010). A look at autoimmunity and inflammation in the eye. *The Journal of clinical investigation*, 120(9), 3073-3083. doi:10.1172/JCI42440
88. Abi-Hanna, D., & Wakefield, D. (1988). Increased serum neopterin levels in patients with acute anterior uveitis. *Current eye research*, 7(5), 497-502. doi:10.3109/02713688809031803
89. Ozkan, Y., Akaydin, S., Sepici-Dinçel, A., Engin, A., Sepici, V., & Simşek, B. (2007). Assessment of homocysteine, neopterin and nitric oxide levels in Behcet's disease. *Clinical chemistry and laboratory medicine : CCLM / FESCC*, 45(1), 73-77. doi:10.1515/cclm.2007.018
90. Ulker, O., Yucesoy, B., Durucu, M., & Karakaya, A. (2007). Neopterin as a marker for immune system activation in coal workers' pneumoconiosis. *Toxicology and industrial health*, 23, 155-60. doi:10.1177/0748233707083527
91. Kamilov, X. M., & Fayzieva, D. B. (2013) On the specific and nonspecific immune responsiveness in patients with endogenous uveitis. *Ophthalmology*, 10(4), 45-48.
92. Durukan, A., Hurmeric, V., Akgul, E., Kilic, S., & Bayraktar, M. (2007). Urinary Neopterin Levels in Uveitis: Is It a New Activity Marker?. *Ocular immunology and inflammation*, 15, 303-8. doi:10.1080/09273940701344374

93. Dikinov, Z.H. (2013) Molecular markers of inflammation in endogenic uveitis *Immunopathology, Allergology, Infectology*, 3, 22-26. doi:10.14427/jipai.2013.3.22
94. Baydar, T., Kemer, O. E., Kilicarslan, B., Cardak, A., & Girgin, G. (2016) Detection of neopterin in tear samples. *Pteridines*, 27(1-2), 13-16. doi:10.1515/pterid-2015-0020
95. Филина, А. А. (1994). Антиоксидантная терапия первичной глаукомы. *Вестник офтальмологии*, 110(1), 33-35.
96. Курышева, Н. И. (2020). Роль нарушений ретинальной микроциркуляции в прогрессировании глаукомной оптиконейропатии. *Вестник офтальмологии*, 136(4), 57-65.
97. Титов, В. Н. (1999) Биологическое обоснование применения полиненасыщенных жирных кислот семейства  $\omega$ -3 в профилактике атеросклероза. *Вопросы питания*, 3, 34-41.
98. Brown, B., Kim, C., Torpy, F., Bursill, C., Mcrobb, L., Heather, A., Davies, M., & Reyk, D. (2013). Supplementation with carnosine decreases plasma triglycerides and modulates atherosclerotic plaque composition in diabetic apo E<sup>-/-</sup> mice. *Atherosclerosis*, 232. doi:10.1016/j.atherosclerosis
99. Martínez, S., Gutierrez-Diaz, E., Montero-Rodríguez, M., Mencia-Gutierrez, E., & Lago-Llinás, M. (2006). Repermeabilización mediante revisión con aguja de ampollas de filtración con fracaso tardío tras cirugía de glaucoma. *Archivos de la Sociedad Española de Oftalmología*, 81, doi:10.4321/S0365-66912006000900006
100. Панченко, Н.В., Бездетко, П.А., Дурас, И.Г., & Панченко Е.Н. (2012). Толщина комплекса ганглионарных клеток сетчатки при прогрессирующей и стабилизированной первичной открытоугольной глаукоме. Материалы научных конференций офтальмологов с международным участием, Одесса. 118-119.

101. Fechtner, R. (1998). Management of Coexisting Pseudophakic Bullous Keratopathy and Open-Angle Glaucoma. *Journal of glaucoma*, 7, 58-61. doi:10.1097/00061198-199802000-00011
102. Гулидова, О.В., Любицкий, О.Б., Клебанов, Г.И., & Чеснокова, Н.Б. (1999). Изменение антиокислительной активности слезной жидкости при экспериментальной ожоговой болезни глаз. *Бюллетень экспериментальной биологии и медицины*, 128(11), 571-574
103. Prokopieva, V., Yarygina, E., Bokhan, N., & Ivanova, S. (2016). Use of Carnosine for Oxidative Stress Reduction in Different Pathologies. *Oxidative Medicine and Cellular Longevity*, 2016, 1-8. doi:10.1155/2016/2939087
104. D'ambrosio, E., Tortorella, P., & Iannetti, L. (2014). Management of Uveitis-Related Choroidal Neovascularization: From the Pathogenesis to the Therapy. *Journal of Ophthalmology*, 450428. doi:10.1155/2014/450428.
105. Kozak, Y., Nordman, J. P., Faure, Rao, N., & Marak, G. (1989). Effect of Antioxidant Enzymes on Experimental Uveitis in Rats. *Ophthalmic research*, 21(3), 230 - 234. doi:10.1159/000266813
106. Saraswathy, S., & Rao, N. A. (2008) Photoreceptor mitochondrial oxidative stress in experimental autoimmune uveitis. *Ophthalmic Research*, 40, 160-164.
107. Yadav, U.C., Kalariya, N.M., & Ramana, K.V. (2011). Emerging role of antioxidants in the protection of uveitis complications. *Current Medicinal Chemistry*, 18(6), 931-42. doi:10.2174/092986711794927694
108. Yi-Jen, H., Yen-Ning, C., & Yu-Ting, T. (2022). The Pathomechanism, Antioxidant Biomarkers, and Treatment of Oxidative Stress-Related Eye Diseases *International Journal of Molecular Sciences*, 23, 1255. doi:10.3390/ijms23031255
109. Rolle, T., Ponzetto, A., & Malinverni, L. (2021). The Role of Neuroinflammation in Glaucoma: An Update on Molecular Mechanisms and New Therapeutic Options. *Frontiers in Neurology*, 11. doi:10.3389/fneur.2020.612422

110. Hysa, E., Cutolo, C. A., Gotelli, E., Paolino, S., Cimmino, M., Pacini, Gr., Pizzorni, C., Sulli, A., Smith, V., & Cutolo, M. (2021). Ocular microvascular damage in autoimmune rheumatic diseases: The pathophysiological role of the immune system. *Autoimmunity Reviews*, 20. 102796. doi:10.1016/j.autrev.2021.102796
111. Ferguson, T.A. & Griffith, T.S. (2007). The role of Fas ligand and TNF-related apoptosis-inducing ligand (TRAIL) in the ocular immune response. *Chemical Immunology*, 92, 140 -154. DOI: 10.1136/bjo.77.10.635
112. Lee, J., & Heur, M. (2013). Interleukin-1 $\beta$  enhances cell migration through AP-1 and NF- $\kappa$ B pathway-dependent FGF2 expression in human corneal endothelial cells. *Biology of the cell / under the auspices of the European Cell Biology Organization*, 105, doi:10.1111/boc.201200077
113. Lacomba, M., Martin, C., Chamond, R., Gallardo G., Omar, M., & Collantes-Estevez, E. (2000). Aqueous and Serum Interferon  $\gamma$ , Interleukin (IL) 2, IL-4, and IL-10 in Patients With Uveitis. *Archives of ophthalmology*, 118, 768-72. doi:10.1001/archophth.118.6.768
114. Kiecolt-Glaser, J., Preacher, K., MacCallum, R., Atkinson, C., Malarkey, W., & Glaser, R. (2003). Chronic stress and age-related increases in the proinflammatory cytokine IL-6. *Proceedings of the National Academy of Sciences of the United States of America*, 100, 9090-5. doi:10.1073/pnas.1531903100.
115. Lee, S., Wong, T., Chua, J., Boo, C., Soh, Y.F., & Tong, L. (2013). Effect of chronic anti-glaucoma medications and trabeculectomy on tear osmolarity. *Eye (London, England)*, 27. doi:10.1038/eye.2013.144
116. Belousova, A. I., & Vitkovskij, J. A. (2008). Genetic mechanisms of apoptosis in the pathogenesis of primary open angle glaucoma. *Far East Medical Journal*, 4, 113-115.
117. Huang, P., Qi, Y., Xu, Y. S., Liu, J., Liao, D., Zhang, S., & Zhang, C. (2009). Serum Cytokine Alteration is Associated With Optic Neuropathy in Human Primary

Open Angle Glaucoma. *Journal of glaucoma*, 19, 324-30.  
doi:10.1097/IJG.0b013e3181b4cac7

118. Lutsenko, N., Isakova, O. A., & Rudycheva, O. A.. (2018). The effect of zonular support devices on intraocular pressure in patients with pseudoexfoliation glaucoma. *New Armenian Medical Journal*, 12, 80-85

119. Cimino, L., Aldigeri, R., Salvarani, C., Zotti, C.A., Boiardi, L., Parmeggiani, M., Casali, B., & Cappuccini, L. (2010). The causes of uveitis in a referral centre of Northern Italy. *International ophthalmology*, 30, 521-9. doi:10.1007/s10792-010-9359-y

120. Barry, R., Nguyen, Q., Lee, R., Murray, P., & Denniston, A. (2014). Pharmacotherapy for uveitis: Current management and emerging therapy. *Clinical Ophthalmology*, 8, 1891-1911. doi:10.2147/OPHTH.S47778

121. Waterbury, L. D., Silliman, D., & Jolas, T. (2006). Comparison of cyclooxygenase inhibitory activity and ocular anti-inflammatory effects of ketorolac tromethamine and Bromfenac sodium. *Current medical research and opinion*, 22, 1133-40. doi:10.1185/030079906X112471

122. Mérida, S., Palacios-Pozo, E., Navea, A., & Bosch-Morell, F. (2015). New Immunosuppressive Therapies in Uveitis Treatment. *International journal of molecular sciences*, 16, 18778-95. doi:10.3390/ijms160818778

123. Noda, K., Miyahara, S., Nakazawa, T., Almulki, L., Nakao, S., Hisatomi, T., ... Hafezi-Moghadam, A. (2008). Inhibition of vascular adhesion protein-1 suppresses endotoxin-induced uveitis. *Federation of American Societies for Experimental Biology journal : official publication of the Federation of American Societies for Experimental Biology*, 22, 1094-1103

124. Pasadhika, S., & Rosenbaum, J. (2014). Update on the use of systemic biologic agents in the treatment of noninfectious uveitis. *Biologics : targets & therapy*, 8, 67-81. doi:10.2147/BTT.S41477

125. Rathinam, S., Gonzales, J., Thundikandy, R., Kanakath, A., Murugan, S., Vedhanayaki, R., ... Acharya, N. (2019). Effect of Corticosteroid-Sparing Treatment With Mycophenolate Mofetil vs Methotrexate on Inflammation in Patients With Uveitis: A Randomized Clinical Trial. *Journal of the American Medical Association*, 322, 936. doi:10.1001/jama.2019.12618
126. Пеньков, М. А. Шпак, Н. И., & Аврущенко, Н. М. (1979). Эндогенные увеиты. *Киев: Здоровье*, 112. 3-9.
127. Tappeiner, C., Klotsche, J., Sengler, C., Niewerth, M., Liedmann, I., Baquet-Walscheid, K., ... Minden, K. (2018). Risk factors and biomarkers for the occurrence of uveitis in JIA: Data from the Inception Cohort of Newly diagnosed patients with Juvenile Idiopathic Arthritis (ICON-JIA) study. *Arthritis & Rheumatology*, 70. doi:10.1002/art.40544
128. Durrani, K., Zakka, F., Ahmed, M., Memon, M., Siddique, S., & Foster, C. (2011). Systemic Therapy With Conventional and Novel Immunomodulatory Agents for Ocular Inflammatory Disease. *Survey of ophthalmology*, 56, 474-510. doi:10.1016/j.survophthal.2011.05.003
129. Mochizuki, M. (2009). Intraocular inflammation and homeostasis of the eye. *Nippon Ganka Gakkai zasshi*, 113, 344-77; discussion 378.
130. Muñoz-Negrete, F., & Moreno-Montañés, J., Hernández-Martínez, P., & Rebolleda, G. (2015). Current Approach in the Diagnosis and Management of Uveitic Glaucoma. *BioMed research international*, 2015. doi:10.1155/2015/742792
131. Pujari, S., Kempen, J., Newcomb, C., Gangaputra, S., Daniel, E., Suhler, E., ... Rosenbaum, J., & Foster. (2009). Cyclophosphamide for Ocular Inflammatory Diseases. *Ophthalmology*, 117, 356-65. doi:10.1016/j.ophtha.2009.06.060
132. Hunter, R., & Lobo, A. M. (2011). Dexamethasone intravitreal implant for the treatment of noninfectious uveitis. *Clinical ophthalmology (Auckland, N.Z.)*, 5, 1613-21. doi:10.2147/OPHTH.S17419

133. Jaffe, G., McCallum, R., Branchaud, B., Skalak, C., Butuner, Z., & Ashton, P. (2005). Long-term Follow-up Results of a Pilot Trial of a Fluocinolone Acetonide Implant to Treat Posterior Uveitis. *Ophthalmology*, *112*, 1192-8. doi:10.1016/j.ophtha
134. Kempen, J., & Jabs, D. (2015). Benefits of Systemic Anti-inflammatory Therapy versus Fluocinolone Acetonide Intraocular Implant for Intermediate Uveitis, Posterior Uveitis, and Panuveitis: Fifty-four-Month Results of the Multicenter Uveitis Steroid Treatment (MUST) Trial and Follow-up Study. *Ophthalmology*, *122*, 1967-1975. doi:10.1016/j.ophtha.2015.06.042
135. Kiernan, D., & Mieler, W. (2009). The use of intraocular corticosteroids. *Expert opinion on pharmacotherapy*, *10*, 2511-25. doi:10.1517/14656560903160671
136. Lindstedt, E., Baarsma, S., Kuijpers, R., & Hagen, P. (2005). Anti-TNF- therapy for sight threatening uveitis. *The British journal of ophthalmology*, *89*, 533-6. doi:10.1136/bjo.2003.037192
137. Pawlowska, E., Szczepanska, J., Koskela, A., Kaarniranta, K., & Blasiak, J. (2019). Dietary Polyphenols in Age-Related Macular Degeneration: Protection against Oxidative Stress and Beyond. *Oxidative medicine and cellular longevity*. doi:10.1155/2019/9682318
138. Vignali, D., & Kuchroo, V. (2012). IL-12 Family Cytokines: Immunological Playmakers. *Nature immunology*, *13*, 722-8. doi:10.1038/ni.2366
139. Himori, N., Yanagimachi, M., Omodaka, K., Shiga, Y., Tsuda, S., Kunikata, H., & Nakazawa, T. (2021). The Effect of Dietary Antioxidant Supplementation in Patients with Glaucoma. *Clinical Ophthalmology*, *15*, 2293-2300. doi:10.2147/OPTH.S314288.
140. Меньщикова, Е. Б., Ланкин, В. З., & Зенков, Н. К. (2006). Окислительный стресс. *Прооксиданты и антиоксиданты. М.: Слово*, 378-349.

141. Saccà, S., Roszkowska, A., & Izzotti, A. (2013). Environmental and endogenous antioxidants as the main determinants of non-cancer ocular diseases. *Mutation research*, 752, doi:10.1016/j.mrrev.2013.01.001
142. Halliwell, B., Murcia, M., Chirico, S., & Aruoma, O. (1995). Free radicals and antioxidants in food and in vivo: What they do and how they work. *Critical reviews in food science and nutrition*, 35, 7-20. doi:10.1080/10408399509527682
143. Rong-Rong, H., Bun, H., & Fang Lan. (2011) Antioxidant properties of lutein contribute to the protection against lipopolysaccharide-induced uveitis in mice. *Chinese Medicine*, 6(38). <http://www.cmjournal.org/content/6/1/38>
144. Allegri, P., Mastromarino, A., & Neri, P. (2010). Management of chronic anterior uveitis relapses: Efficacy of oral phospholipidic curcumin treatment. Long-term follow-up. *Clinical ophthalmology (Auckland, N.Z.)*, 4, 1201-6. doi:10.2147/OPHTH.S13271
145. Miserocchi, E., Giuffre, C., Cicinelli, M. V., Marchese, A., Gattinara, M., Modorati, G., & Bandello, F. (2019). Oral phospholipidic curcumin in juvenile idiopathic arthritis-associated uveitis. *European Journal of Ophthalmology*, 30. doi:10.1177/1120672119892804
146. Yu-Tong, L., Si-Ting, S., & Bo, Y. (2022) An ROS-Responsive Antioxidative Macromolecular Prodrug of Caffeate for Uveitis Treatment. *Chinese Journal of Polymer Sci*, 40. 1101-1109. doi:10.1007/s10118-022-2798-x
147. Guiotto, A., Calderan, A., & Ruzza, P. (2005). Carnosine and carnosinereLATED antioxidants: a review. *Current Medicinal Chemistry*, 12, 2293-315
148. Lee, Y. T., Hsu, C. C., Lin, M. H., Liu, K. S., & Yin, M. C. (2005). Histidine and carnosine delay diabetic deterioration in mice and protect human low density lipoprotein against oxidation and glycation. *European journal of pharmacology*, 513, 145-50. doi:10.1016/j.ejphar.2005.02.010

149. Yan, H., & Harding, J. (2005). Carnosine protects against the inactivation of esterase induced by glycation and a steroid. *Biochimica et biophysica acta*, 1741, 120-6. doi:10.1016/j.bbadis.2004.11.008
150. Stegen, S., Everaert, I., Deldicque, L., Vallova, S., De Courten, B., Ukropcova, B., Ukropec, J., & Derave, W. (2015). Muscle Histidine-Containing Dipeptides Are Elevated by Glucose Intolerance in Both Rodents and Men. *Public Library of Science*, 10. e0121062. doi:10.1371/journal.pone.0121062
151. De Courten, B., Kurdiova, T., de Courten, M., Belan, V., Everaert, I., Vician, M., ... Ukropcova, B. (2015). Muscle Carnosine Is Associated with Cardiometabolic Risk Factors in Humans. *Public Library of Science*, 10. e0138707. doi:10.1371/journal.pone.0138707
152. Gualano, B., Everaert, I., Stegen, S., Artioli, G., Taes, Y., Roschel, H., ... Derave, W. (2011). Reduced muscle carnosine content in type 2, but not in type 1 diabetic patients. *Amino acids*, 43, 21-4. doi:10.1007/s00726-011-1165-y
153. Bao, Y., Gao, C., Hao, W., Ji, C., Zhao, L., Zhang, ... Ma, Q. (2015). Effects of Dietary L-carnosine and Alpha-lipoic Acid on Growth Performance, Blood Thyroid Hormones and Lipid Profiles in Finishing Pigs. *Asian-Australasian Journal of Animal Sciences*, 28. doi:10.5713/ajas.14.0604
154. Kubota, M., Kobayashi, N., Sugizaki, T., Shimoda, M., Kawahara, M., & Tanaka, K. I. (2020). Carnosine suppresses neuronal cell death and inflammation induced by 6-hydroxydopamine in an in vitro model of Parkinson's disease. *Public Library of Science*, 15, e0240448. doi:10.1371/journal.pone.0240448
155. Li, X., Yang, K., Gao, S., Zhao, J., Liu, G., Chen, Y., ... Caruso, G. (2020). Carnosine Stimulates Macrophage-Mediated Clearance of Senescent Skin Cells Through Activation of the AKT2 Signaling Pathway by CD36 and RAGE. *Frontiers in Pharmacology*, 11. doi: 10.3389/fphar.2020.593832

156. Hipkiss, A., Baye, E., & De Courten, B. (2016). Carnosine and the processes of ageing. *Maturitas*, *93*, 28-33. doi:10.1016/j.maturitas
157. Bloch-Michel, E., & Nussenblatt, R. (1987). International Uveitis Study Group Recommendations for the Evaluation of Intraocular Inflammatory Disease. *American journal of ophthalmology*, *103*, 234-235.
158. Hipkiss, A., Brownson, C., Bertani, M., Ruiz, E., & Ferro, A. (2002). Reaction of carnosine with aged proteins: Another protective process?. *Annals of the New York Academy of Sciences*, *959*, 285-94. doi:10.1111/j.1749-6632.2002.tb02100
159. Hipkiss, A., Cartwright, S., Bromley, C., Gross, S., & Bill, R. (2013). Carnosine: Can understanding its actions on energy metabolism and protein homeostasis inform its therapeutic potential?. *Chemistry Central journal*, *38*. doi:10.1186/1752-153X-7-38
160. Hipkiss, A. (2011). Energy metabolism, proteotoxic stress and age-related dysfunction - Protection by carnosine. *Molecular aspects of medicine*, *32*, 267-78. doi:10.1016/j.mam.2011.10.004
161. Shimanaka, S. (1989). Treatment of cancer with carnosine. Proceedings of the 31st International Congress of Physiological Sciences. Helsinki, Finland. 3306.
162. Reddy, V., Garrett, M., Perry, G., & Smith, M. (2005). Carnosine: A Versatile Antioxidant and Antiglycating Agent. *Science of aging knowledge environment*, *2005*, *12*. doi:10.1126/sageke.2005.18.pe12
163. Rashid, I., Reyk, D., & Davies, M. (2007). Carnosine and its constituents inhibit glycation of low-density lipoproteins that promotes foam cell formation in vitro. *Federation of European Biochemical Societies letters*, *581*, 1067-70. doi:10.1016/j.febslet.2007.01.082
164. Babizhayev M. A., Deyev A. I., Yermakova V. N., et al. (2002). Efficacy of N-acetylcarnosine in the treatment of cataracts. *Drugs in Research & Development*, *3*(2), 87–103. doi: 10.2165/00126839-200203020-00004.

165. Малачкова Н.В., Прус Є.Л., Радьога К.М. (2020). Клінічний досвід використання N-ацетилкарнозину у пацієнтів із віковою катарактою. *Архів офтальмологів України*, 8(2), 38-43. doi: 10.22141/2309-8147.8.2.2020.209919.
166. Селезнев Д.А. Базикян Э.А., Гюева Ю.А. (2005) Применение карнозина для лечения гингивита у пациентов, находящихся на ортодонтическом лечении. *Ортодонтия*, 31 (3), 60-62.
167. Fathalla, Z., Mustafa, W., Abdelkader, H., Moharram, H., Sabry, A., & Alany, R. (2022). Hybrid thermosensitive-mucoadhesive in situ forming gels for enhanced corneal wound healing effect of L-carnosine. *Drug Delivery*, 29, 374-385. doi:10.1080/10717544.2021.2023236
168. Babizhayev, M., Deyev, A., Yermakova, V., Remenshchikov, V., & Bours, J. (2006). Revival of the Lens Transparency with N-Acetylcarnosine. *Current Drug Therapy*, 100. doi:10.2174/157488506775268425.
169. Babizhayev, M., Courbebaisse, Y., Nicolay, J. F., & Semiletov, Y. (1998). Design and biological activity of imidazole-containing peptidomimetics with a broad-spectrum antioxidant activity. *International Journal of Peptide Research and Therapeutics*, 5, 163-169. doi:10.1007/BF02443462
170. Рыбакова Ю.С., Кален А.Л., Эжерс Д.С., Федорова Т.Н., Госвами П.С., Сарсур И.Х. (2015) Карнозин усиливает экспрессию митохондриальной супероксиддисмутазы и циклина В1 при ингибировании пролиферации клеток глиобластомы. *Биомедицинская химия*, 61(4), 510-518 doi: 10.18097/PBMC20156104510
171. Kim, H. G., Park, J. W., & Park, S. (2012). Experimental chronic ocular hypertension by anterior chamber injection of 0.3% carbomer solution in the rat. *Clinical & experimental ophthalmology*, 41. 10.1111/j.1442-9071.2012.02883.x

172. Xu, Y., Chen, Z., & Song, J. (2002). A study of experimental carbomer glaucoma and other experimental glaucoma in rabbits. [Zhonghua yan ke za zhi] *Chinese journal of ophthalmology*, 38, 172-5.
173. Larson, E., Howlett, B., & Jagendorf, A. (1986). Artificial reductant enhancement of the Lowry Method for Protein Determination. *Analytical biochemistry*, 155, 243-8. doi:10.1016/0003-2697(86)90432-X
174. Chevvari, S., Chaba, I., & Sekeř, I. (1985). Role of superoxide dismutase in cellular oxidative processes and method of its determination in biological materials. *Laboratornoe delo*, 11, 678-81.
175. Королюк, М. А., Иванова, Л.И., & Майоровап, И.Г. (1988). Метод определения активности каталазы. *Laboratornoe delo*, 1, 16-18.
176. Модель, М. А. (1989). К определению активности глутатионпероксидазы. *Вопросы медицинской химии*, 4, 132- 133.
177. Bergmeyer, H., Bergmeyer, J., & Grassl, M.. (1984). Methods of Enzymatic Analysis, Yol. I. „Fundamentals", 10. ISBN:9783112538609-016.
178. Sumi, S., Wada, Y. (1997). Xanthine oxidase (xanthine dehydrogenase). *Nihon rinsho. Japanese journal of clinical medicine*, 54, 3226-9.
179. Bergmeyer, H.U. (1970). Methoden Der Enzymatischen Analyse. *Archiv der Pharmazie*, 295, 863-864.
180. Стальная, И. Д., & Гаришвили, Т. Г. (1977). Методы определения малонового диальдегида с помощью тиобарбитуровой кислоты. Современные методы в биохимии. Орехович В. Н. (Ред.), М. : *Медицина*. 392.
181. Голованова, І. А., Белікова, І. В., & Ляхова, Н. О. (2017). Основи медичної статистики : навчальний посібник для аспірантів та клінічних ординаторів. Полтава. 113.

182. Горват, А.А., Молнар, О.О., & Мінькович, В.В. (2019). Методи обробки експериментальних даних з використанням MS Excel: *Навчальний посібник*. Ужгород: Видавництво УжНУ "Говерла". 160.
183. Чеснокова, Н.Б., Нероев, В.В., Безнос, О.В., Бейшенова, Г.А., Панова, И.Г., & Татиколов, А.С. (2015). Влияние инстилляций дексаметазона и супероксиддисмутазы на течение увеита и локальные биохимические процессы (экспериментальное исследование). *Вестник офтальмологии*, 131(3), 71-75. 225
184. Павлюченко, К.П., & Кравцова, Н.В. (2006). Влияние тиотриазолина и ацетилцистеина на интенсивность воспалительного процесса при экспериментальном увеите. *Офтальмологічний журнал*, 6, 46-49.
185. Guo, L., Moss, S., Alexander, R., Ali, R., Fitzke, F., & Cordeiro, M. F. (2005). Retinal Ganglion Cell Apoptosis in Glaucoma Is Related to Intraocular Pressure and IOP-Induced Effects on Extracellular Matrix. *Investigative ophthalmology & visual science*, 46, 175-82. doi:10.1167/iovs.04-0832
186. Dumonde, D, Kasp-Grochowska, E., Graham, E., Sanders, M., Faure, J., Kozak, Y., & Tuyen, V. (1982). Anti-retinal autoimmunity and circulating immune complexes in patients with retinal vasculitis. *Lancet*, 2, 787-92. doi:10.1016/S0140-6736(82)92679-4
187. Ronday, M.J.H., Stilma, J., Barbe, R., Kijlstra, A., & Rothova, A. (1994). Blindness from uveitis in a hospital population in Sierra Leone. *The British journal of ophthalmology*, 78. 690-3. doi:10.1136/bjo.78.9.690
188. Слепова, О. С., Быковская, Г. Н., Кушнир, В. Н. (2001). Критерии для назначения иммунокорригирующих препаратов при увеитах и диабетической ретинопатии. Тези доп. XII міжнародного Одеса-Генуя офтальмологічного симпозиуму "Хірургічне та медикаментозне відновлення зору". Чернівці. 126-127.

189. Aman, R., Engelhard, S., Bajwa, A., Patrie, J., & Reddy, A. (2015). Ocular Hypertension and Hypotony as Determinants of Outcomes in Uveitis. *Clinical Ophthalmology*, 9, 2291. doi:10.2147/OPTH
190. Abu El-Asrar, A., Struyf, S., Kangave, D., Al Obeidan, S., Opdenakker, G., & Van Damme, J. (2011). Cytokine profiles in aqueous humor of patients with different clinical entities of endogenous uveitis. *Clinical immunology (Orlando, Fla.)*, 139(2), 177-184. DOI: 10.1016/j.clim.2011.01.014
191. Boldyrev, A., Aldini, G., & Derave, W. (2013). Physiology and Pathophysiology of Carnosine. *Physiological reviews*, 93, 1803-45. doi:10.1152/physrev.00039.2012
192. Babizhayev, M., & Kasus-Jacobi, A. (2009). State of the Art Clinical Efficacy and Safety Evaluation of N-Acetylcarnosine Dipeptide Ophthalmic Prodrug. Principles for the Delivery, Self-Bioactivation, Molecular Targets and Interaction with a Highly Evolved Histidyl-Hydrazide Structure in the Treatment and Therapeutic Management of a Group of Sight-Threatening Eye Diseases. *Current clinical pharmacology*, 4, 4-37. doi:10.2174/157488409787236074
193. Menon, K., Mousa, A., & De Courten, B. (2018). Effects of supplementation with carnosine and other histidine-containing dipeptides on chronic disease risk factors and outcomes: Protocol for a systematic review of randomised controlled trials. *BMJ Open Ophthalmology*, 8, e020623. doi:10.1136/bmjopen-2017-020623
194. Babizhayev, M., Yermakova, V., Sakina, N., Evstigneeva, R., Rozhkova, E., & Zheltukhina, G. (1996). N( $\alpha$ )-Acetylcarnosine is a prodrug of L-carnosine in ophthalmic application as antioxidant. *Clinica chimica acta; International journal of clinical chemistry*, 254, 1-21. 10.1016/0009-8981(96)06356-5.
195. Abdelkader, H., Longman, M., Alany, R., & Pierscionek, B. (2016). On the Anticataractogenic Effects of L-Carnosine: Is It Best Described as an Antioxidant, Metal-Chelating Agent or Glycation Inhibitor?. *Oxidative Medicine and Cellular Longevity*, 1-11. doi:10.1155/2016/3240261.

196. Usui, T., Kubo, Y., Akanuma, S., & Hosoya, K. (2013). beta-Alanine and L-histidine transport across the inner blood-retinal barrier: Potential involvement in L-carnosine supply. *Experimental eye research*, 113. doi:10.1016/j.exer.2013.06.002.
197. Basu, S.K., Haworth, I.S., Bolger, M.B., & Lee, V.H. (1998). Proton-driven dipeptide uptake in primary cultured rabbit conjunctival epithelial cells. *Investigative ophthalmology & visual science*, 39. 2365-73.
198. Attanasio, F., Cataldo, S., Fisichella, S., Nicoletti, S., Nicoletti, V., Pignataro, B., Savarino, A., & Rizzarelli, E. (2009). Protective Effects of L- and D-Carnosine on alpha-Crystallin Amyloid Fibril Formation: Implications for Cataract Disease. *Biochemistry*, 48. 6522-31. doi:10.1021/bi900343n.
199. Майчук, Ю. Ф., Куренков, В. В., & Майчук, Д. Ю. (2000). Эффективность применения капель карнозина в терапии заболеваний и при эксимерлазерной хирургии роговицы. *Офтальмологічний журнал*, 4, 24-25.
200. Babizhayev, M. (2006). Biological activities of the natural imidazole-containing peptidomimetics n-acetylcarnosine, carcinine and L-carnosine in ophthalmic and skin care products. *Life sciences*, 78, 2343-57. doi:10.1016/j.lfs.2005.09.054
201. Майчук, Ю.Ф., Формазюк, В.Е, & Сергиенко, В.И. (1997). Разработка глазных капель карнозина и оценка их эффективности при заболеваниях роговицы, *Вестник офтальмологии*, 6, 27-31
202. Шехтер, А.Б., Силаева, С.А., & Абоянц, Р.К. (1991). Метод лечения ран. *Авторское свидетельство*, 491184/14. СССР.
203. Перельман, М.И., Корнилова, З.Х., & Пауков, В.С. (1989). Влияние карнозина на заживление раны легкого. *Бюллетень экспериментальной биологии и медицины*, 108(9), 352-355.
204. Гюева Ю., Базикян Э., Селезнев Д. (2005). Применение карнозина для лечения гингивита у пациентов, находящихся на ортодонтическом лечении. *Ортодонтия*, 3 (31), 60-62.

205. Болдырев, А.А., Стволинский, С.Л., & Федорова, Т.Н. (2007). Карнозин: эндогенный физиологический корректор активности антиоксидантной системы организма. *Успехи физиологических наук*, 38 (3), 57-71.
206. Ельский, В. Н., & Михейцева, И. Н. (2011). Дизрегуляторные аспекты глаукомного процесса (обзор литературы и собственных исследований). *Журнал національної академії медичних наук України*, 17 (3), 235-244.
207. Дикинов, З. Х. (2013). Молекулярные маркеры воспаления при эндогенном увеите. *Иммунопатология, аллергология, инфектология*, 3, 22-26.
208. Kashyap, B., Goyal, N., Das, G., Singh, N., & Kaur, I. (2018). Ophthalmic Presentation of Disseminated Tuberculosis with Relapse-Immunological Profile. *Indian Journal of Clinical Biochemistry*, 33. doi:10.1007/s12291-018-0741-2
209. Prasanna, J. S., Sumadhura, C., & Karunakar, P. (2017). Neopterin as a diagnostic biomarker for diagnosis of inflammatory diseases like periodontitis. *Journal of Oral Research and Review*, 9, 45. doi:10.4103/2249-4987.201406
210. Boldyrev, A. A., Stvolinsky, S., Fedorova, T., & Suslina, Z.A. (2009). Carnosine As a Natural Antioxidant and Geroprotector: From Molecular Mechanisms to Clinical Trials. *Rejuvenation research*, 13, 156-8. doi:10.1089/rej.2009.0923
211. Cararo, J. H., Streck, E., Schuck, P., & Ferreira, G. (2015). Carnosine and Related Peptides: Therapeutic Potential in Age-Related Disorders. *Aging and disease*, 6, 369-79. doi:10.14336/AD.2015.0616
212. Baran, E. (2000). Metal Complexes of Carnosine. Biochemistry. *Biokhimiia*, 65, 789-97. ISBN: 0006-2979.
213. Vistoli, G., De Maddis, D., Straniero, V., Pedretti, A., Pallavicini, M., Valoti, E., ... Aldini, G. (2013). Exploring the space of histidine containing dipeptides in search of novel efficient RCS sequestering agents. *European journal of medicinal chemistry*, 66C, 153-160. doi:10.1016/j.ejmech.2013.05.009

214. Hipkiss, A. (2010). Aging, Proteotoxicity, Mitochondria, Glycation, NAD<sup>+</sup> and Carnosine: Possible Inter-Relationships and Resolution of the Oxygen Paradox. *Frontiers in aging neuroscience*, 2. doi:10.103389/fnagi.2010.00010
215. Hipkiss, A. (2000). Carnosine and Protein Carbonyl Groups: A Possible Relationship. *Biochemistry. Biokhimiia*, 65. 771-8. ISBN: 0006-2979.
216. Pepper, E., Farrell, M., Nord, G., & Finkel, S. (2010). Antiglycation Effects of Carnosine and Other Compounds on the Long-Term Survival of Escherichia coli. *Applied and environmental microbiology*, 76, 7925-30. doi:10.1128/AEM.01369-10
- 217 Aydın, A., Kusku-Kiraz, Z., & Dođru-Abbasođlu, S., & Uysal, M. (2010). Effect of carnosine treatment on oxidative stress in serum, apoB-containing lipoproteins fraction and erythrocytes of aged rats. *Pharmacological reports*, 62, 733-9. doi:10.1016/S1734-1140(10)70331-5
218. Babizhayev, M. (2016). Generation of reactive oxygen species in the anterior eye segment. Synergistic Codrugs of N-acetylcarnosine lubricant eye drops and mitochondria-targeted antioxidant act as a powerful therapeutic platform for the treatment of cataracts and primary open-Angle glaucoma. *Biochimica et Biophysica Acta Clinical*, 6. doi:10.1016/j.bbacli.2016.04.004

## ДОДАТОК А

### Список публікацій здобувача

1. Михейцева, І. М., Бондаренко, Н. В., Коломійчук, С. Г., Сіроштаненко, Т. І. (2019). *Стан процесів оксидації і пероксидації в тканинах увеального тракту ока кроликів при моделюванні увеїту і офтальмогіпертензії*. Офтальмологічний журнал, (2) 55-60 (особистий внесок здобувача- моделювала у тварин увеїт і очну гіпертензію, проводила експериментальні діагностичні дослідження, приймала участь в біохімічних дослідженнях).

2. Михейцева, І. М., Бондаренко, Н. В., Коломійчук, С. Г. (2019). *Вплив високого внутрішньоочного тиску на ферментативну антиоксидантну систему тканин увеального тракту ока кроликів при експериментальному алергічному увеїті*. Офтальмологічний журнал, (4) 57-63 (особистий внесок здобувача – аналізувала наукову літературу з проблеми, моделювала у тварин увеїт і очну гіпертензію, приймала участь в біохімічних дослідженнях, проводила статистичний аналіз результатів).

3. Михейцева, І. М., Бондаренко, Н. В., Коломійчук, С. Г., Сіроштаненко, Т. І. (2021). *Клінічна картина увеїту на тлі офтальмогіпертензії у кроликів та корекція його перебігу дипептидом карнозин*. Офтальмологічний журнал, (1) 55-61 (особистий внесок здобувача – моделювала у тварин очні патології, проводила експериментальні офтальмологічні дослідження, аналізувала отримані результати).

4. Михейцева, І. М., Бондаренко, Н. В., Коломійчук, С. Г., Курильців, Н. Б. (2021). *Рівень неоптерину в передньому відділі ока при експериментальному увеїті, обтяженому очною гіпертензією, за умови впливу дипептиду карнозину*. Офтальмологічний журнал, (5) 64-70 (особистий внесок здобувача – аналізувала наукову літературу з проблеми, моделювала у тварин увеїт і очну гіпертензію, проводила статистичний аналіз результатів).

5. Михейцева, І. М., Бондаренко, Н. В., Коломійчук, С. Г. (2022). *Вплив карнозину на про-антиоксидантний стан переднього відділу ока при експериментальному увеїті з офтальмогіпертензією*. Офтальмологічний журнал, (4) 33-39 (особистий внесок здобувача — аналізувала наукову літературу з проблеми, приймала участь в експериментальній терапії тварин з моделями захворювань, приймала участь в біохімічних дослідженнях, описувала результати дослідження).

6. Михейцева, І.М., Коломійчук, С. Г., Бондаренко, Н. В., & Сироштаненко, Т. І. (2019). Патент України № 137107, МПК А61К 9/00. *Спосіб моделювання неінфекційного увеїту на тлі офтальмогіпертензії*. Власник Державна установа «Інститут очних хвороб і тканинної терапії ім. В. П. Філатова НАМН України». Бюл. № 19.

7. Михейцева, І. Н., Бондаренко, Н. В., Коломійчук, С. Г. (2018, 23 - 25 травня). *Исследование процессов перекисного окисления липидов в тканях глаза кроликов при офтальмогипертензии и аллергическом увеите*, XIV З'їзд офтальмологів України з міжнародною участю. Одеса: Україна.

8. Михейцева, І. М., Бондаренко, Н. В., Коломійчук, С. Г. (2018, 12 - 13 вересня). *Вплив офтальмогіпертензії на активність ферментів, продукуючих активні форми кисню, в тканині кута передньої камери ока тварин при моделюванні алергічного увеїта*, Матеріали Всеукраїнської науково-практичної конференції офтальмологів, присвяченої 80-річчю заснування Товариства офтальмологів України. Вінниця: Україна

9. Михейцева, І. Н., Коломійчук, С. Г., Сироштаненко, Т. І., Абдулхади Мохаммад, Бондаренко, Н. В. (2018, 10 - 12 жовтня). *Моделирование патологических состояний глаза для исследования вопросов патогенеза и лечения сочетанных глазных заболеваний*, Матеріали VII Пленума Українського наукового товариства патофізіологів та науково-практичні конференції з міжнародним представництвом «Інтегративні механізми патологічних процесів: від експериментальних досліджень до клінічної практики». Полтава.

10. Михейцева, І. М., Бондаренко, Н. В., Коломійчук, С. Г. (2019, 23 - 24 травня). *Влияние офтальмогипертензии на развитие патологических изменений в глазах кроликов при моделированном увеите*, Матеріали науково-практичної конференції з міжнародною участю «Філатовські читання – 2019». Одеса: Україна.

11. Михейцева, І. М., Коломійчук, С. Г., Сіроштаненко, Т. І., Абдулхаді Мохаммад, Бондаренко, Н. В., Мотасім, В. А. Р. Альдахдух. (2019, 27 - 30 травня). *Роль оксидативно – карбонільного стресу та порушень енергетичного обміну в патогенезі запальних та дегенеративних захворювань органа зору*, Матеріали XX з'їзду Українського фізіологічного товариства імені П.Г. Костюка з міжнародною участю, присвяченого 95-річчю від дня народження П.Г. Костюка. Київ: Україна.

12. . Михейцева, І. М., Коломійчук, С. Г., Сіроштаненко, Т. І., Абдулхаді Мохаммад., Бондаренко, Н. В., Альдахдух Мотасім В. А. Р., Загородська, Л. В. (2019, 30 вересня - 4 жовтня). *Роль порушень показників про/антиоксидантної системи та енергетичного обміну в патогенезі запальних та дегенеративних захворювань органів зору*, Матеріали XII Українського біохімічного конгресу. Медична та клінічна хімія, 21: 3. Тернопіль.

13. Михейцева, І. М., Бондаренко, Н. В., Коломійчук, С. Г., Сіроштаненко, Т. І. (2019, 9 - 10 жовтня). *Порушення прооксидантно – антиоксидантного балансу в розвитку патологічних змін в очах кроликів при модельованому увеїті на тлі підвищеного внутрішньоочного тиску*, Матеріали Всеукраїнської науково-практичної конференції «Актуальні питання офтальмології». Івано – Франківськ: Україна.

14. Бондаренко, Н. В., Михейцева, І. М., Коломійчук, С. Г. (2019, 17 - 19 жовтня). *Дослідження можливості застосування дипептиду В–Аланіл-L–Гістидину для профілактики патологічних змін в тканинах переднього відділу ока при передньому увеїті і офтальмогипертензії*, Матеріали науково-практичної конференції з міжнародною участю III Українського «Рефракційного пленеру 2019». Київ: Україна.

15. Михейцева, И. Н., Бондаренко, Н. В., Коломийчук, С. Г., Сироштаненко, Т. И. (2020, 22 - 24 вересня). *Влияние дипептида  $\beta$ -аланил-L-гистидина на интенсивность воспалительного процесса при экспериментальном увеите с повышенным офтальмотонусом*, Матеріали Всеукраїнської науково-практичної конференції «Актуальні питання офтальмології». Телеміст Одеса-Тернопіль

16. Михейцева, И. Н., Бондаренко, Н. В., Коломийчук, С. Г. (2020, 1 - 2 жовтня). *Вплив карнозину на активність супероксид-продукуючих ферментів в тканинах ока тварин при увеїті та офтальмогіпертензії*, Матеріали V міжнародної наукової конференції «Актуальні проблеми сучасної біохімії, клітинної біології та фізіології», 110-111. Дніпро.

17. Бондаренко, Н. В., Михейцева, И. Н., Коломийчук, С. Г., Сироштаненко, Т. И. (2021, 03 - 04 лютого). *Показатели оксидативного стресса как маркеры эффективности лечения экспериментального неинфекционного увеита при сопутствующей глазной гипертензии*, Лютневі зустрічі з офтальмології : науково-практична конференція, 14-15. Одеса.

18. Михейцева, И. М., Бондаренко, Н. В., Коломийчук, С. Г., Сироштаненко, Т. И. (2021, 20-21 травня). *Взаємозв'язок між показниками прооксидантно-антиоксидантної системи і клінічними ознаками патологічних змін в тканинах ока при експериментальному увеїті з очною гіпертензією*, Філатовські читання-2021: науково-практична конференція з міжнародною участю, 153-154. Одеса

19. Михейцева, И. М., Бондаренко, Н. В., Коломийчук, С. Г. (2021, 22 - 23 вересня). *Оцінка стану про-оксидантно - антиоксидантної системи переднього відділу ока кролів по біохімічним показникам сльозової рідини при експериментальному неінфекційному увеїті з очною гіпертензією*, Актуальні питання офтальмології : Всеукраїнська науково-практична конференція, 27 - 29. Одеса.

20. Михейцева, И. М., Бондаренко, Н. В., Коломийчук, С. Г., Сироштаненко, Т. И., Сторожук, Н. В., Кузнецов, М. К. (2023, 24 - 26 травня). *Оксидативний стрес як фактор розвитку дегенеративних та запальних процесів очей*,

Матеріали науково-практичної конференції з міжнародною участю «Філатовські читання-2023». Одеса: Чорномор'я, 270; 228-230.

## ДОДАТОК Б

### Апробація результатів дисертації

Основні положення дисертації повідомлені, розглянуті і обговорені на з'їздах та науково-практичних конференціях з міжнародною участю:

– XIV З'їзд офтальмологів України з міжнародною участю, 23-25 травня 2018 р., Одеса, Україна – *доповідь*;

– VII Пленум Українського наук. товариства патофізіологів та наук. – практич. конф. з міжнародним представництвом «Інтегративні механізми патологічних процесів: від експериментальних досліджень до клінічної практики», присвяч. 110 – річчю з дня народження член - кор. АМН СРСР проф. М. Н. Зайка, 10 – 12 жовтня 2018 р., Полтава, Україна – *доповідь*;

– XX з'їзд Українського фізіологічного товариства ім. П.Г. Костюка з міжнародною участю, присвяченого 95 – річчю від дня народження П. Г. Костюка, 27 - 30 травня 2019 р., Київ, Україна – *доповідь*;

– Всеукраїнська наук. – практич. конференція «Актуальні питання офтальмології», 9 – 10 жовтня 2019 р., Івано – Франківськ, Україна – *доповідь*;

– Науково-практична конференція з міжнародною участю «Філатовські читання-2023». 24-26 травня 2023, Одеса, Україна – *доповідь*.

## ДОДАТОК В

університет»

**«ЗАТВЕРДЖУЮ»**  
 Проректор з науково-педагогічної роботи  
 ДВНЗ «Ужгородський національний  
 університет»  
 докт. фіз.-мат. н., доц. І. І. Король  
 «27» червня 2022 р.

**АКТ ВПРОВАДЖЕННЯ**

1. Найменування пропозиції для впровадження: «Патогенетичні особливості розвитку неінфекційного переднього увеїту на тлі офтальмогіпертензії в експерименті та корекція патологічних змін в передньому та задньому відділі ока дипептидом карнозином».

2. Установа, що пропонує впровадження, поштова адреса, автори: ДУ «ІНСТИТУТ ОЧНИХ ХВОРОБ І ТКАНИННОЇ ТЕРАПІЇ ІМ. В.П. ФІЛАТОВА НАМН УКРАЇНИ»; 65061, Французький бульвар, 49/51, м. Одеса; Михайцева І.М., Бондаренко Н.В.

3. Джерело інформації (методичні рекомендації, інформаційний лист, вихідні дані статті, з'їзди, конференції, № АС і т. п.): Михайцева І. М. Клінічна картина увеїту на тлі офтальмогіпертензії у кроликів та корекція його перебігу дипептидом карнозину / І. М. Михайцева, Н. В. Бондаренко, С. Г. Коломійчук, Т. І. Сіроштаненко // Офтальмол. журн. – 2021. – № 1. – С. 55-61.

4. Впроваджено в (найменування науково-педагогічного закладу): кафедра хірургічних дисциплін факультету післядипломної освіти та доуніверситетської підготовки ДВНЗ «Ужгородський національний університет»; 88017, вул. Грибоєдова, 20, Ужгород.

5. Область застосування методу:

А) лікувально-профілактична робота: -

Б) педагогічний процес: інформація про нормалізуючий ефект дипептиду карнозину на клінічну картину патологічних змін в передньому та задньому відділі ока при моделюванні неінфекційного переднього увеїту на тлі офтальмогіпертензії, яка отримана в доклінічних дослідженнях, використовується на лекціях та семінарах.

В) наукова діяльність: Виконана робота є складовою частиною затверджених НАМН України науково-дослідних робіт ДУ «Інститут очних хвороб і тканинної терапії ім. В.П. Філатова НАМН України» – «Дослідження патогенетичних особливостей катарактогенезу і запальних захворювань увеального тракту в умовах глаукоматозного процесу» (190-А/2016-18, № Держ.реєстрації 0116U002687), де дисертант є співвиконавцем.


6. Строки впровадження з січня 2022 р. до червня 2022 р.

7. Ефективність впровадження (скорочення тривалості перебування в стаціонарі, термінів амбулаторного лікування, тимчасової непрацездатності, планування диспансерних заходів, прогнозування здоров'я, економічний ефект і інші показники): На лекціях та семінарах показано позитивний вплив дипептиду карнозину на клінічну картину в передньому та задньому відділі ока кроликів при моделюванні неінфекційного переднього увеїту на тлі офтальмогіпертензії, що може суттєво підвищити ефективність комплексного медикаментозного лікування.

8. Зауваження, пропозиції: немає

«27» червня 2022 р.

К.мед.н., проф., зав. кафедри хірургічних дисциплін  
 факультету післядипломної освіти та доуніверситетської  
 підготовки ДВНЗ «Ужгородський національний університет»



Пацкань Б.М.



**ЗАТВЕРДЖУЮ**  
 Проректор науково-педагогічної роботи  
 Одеського національного  
 університету ім. І.І. Мечникова  
 Д.Біол.н. О.В. Запорожченко

29 » червня 2021 р.

### АКТ ВПРОВАДЖЕННЯ

1. Найменування пропозиції для впровадження: «Стан прооксидантно-антиоксидантної системи в тканинах увеального тракту ока кроликів при моделюванні неінфекційного переднього увеїту і офтальмогіпертензії».

2. Установа, що пропонує впровадження, поштова адреса, автори: ДУ «ІНСТИТУТ ОЧНИХ ХВОРОБ І ТКАНИННОЇ ТЕРАПІЇ ІМ. В.П. ФІЛАТОВА НАМН УКРАЇНИ»; 65061, Французький бульвар, 49/51, м. Одеса; Михейцева І.М., Бондаренко Н.В.

3. Джерело інформації (методичні рекомендації, інформаційний лист, вихідні дані статті, з'їзди, конференції, № АС і т. п.): Михейцева І.М. Стан процесів окисації і пероксидації в тканинах увеального тракту ока кроликів при моделюванні увеїту і офтальмогіпертензії / І.М. Михейцева, Н.В. Бондаренко, С.Г. Коломійчук, Т.І. Сіроштаненко // Офтальм. журн. – 2019. – № 2. – С. 55-60; Михейцева І.М. Вплив високого внутрішньоочного тиску на ферментативну антиоксидантну систему тканин увеального тракту ока кроликів при експериментальному алергічному увеїті / І.М. Михейцева, Н.В. Бондаренко, С.Г. Коломійчук та ін. // Офтальмол. журн. – 2019. – № 4. – С. 57-63.

4. Впроваджено в (найменування науково-педагогічного закладу): кафедра фізіології людини та тварин Одеського національного університету ім. І.І. Мечникова; 65058, Шампанський пров. 2, м. Одеса.

5. Область застосування методу:

А) лікувально-профілактична робота: -

Б) педагогічний процес: інформація про вплив високого внутрішньоочного тиску на стан прооксидантно-антиоксидантної системи увеального тракту ока кроликів при моделюванні неінфекційного переднього увеїту, яка отримана в доклінічних дослідженнях, використовується на лекціях та семінарах.

В) наукова діяльність: Виконана робота є складовою частиною затверджених НАМН України науково-дослідних робіт ДУ «Інститут очних хвороб і тканинної терапії ім. В.П. Філатова НАМН України» – «Дослідження патогенетичних особливостей катарактогенезу і запальних захворювань увеального тракту в умовах глаукоматозного процесу» (190-А/2016-18, № Держ реєстрації 0116U002687), де дисертант є співвиконавцем.

6. Строки впровадження з січня 2021 р. до червня 2021 р.

7. Ефективність впровадження (скорочення тривалості перебування в стаціонарі, термінів амбулаторного лікування, тимчасової непрацездатності, планування диспансерних заходів, прогнозування здоров'я, економічний ефект і інші показники): На лекціях та семінарах по патофізіології показано, що порушення стану прооксидантно-антиоксидантної системи увеального тракту ока кроликів є важливою патогенетичною ланкою при розвитку неінфекційного переднього увеїту на тлі офтальмогіпертензії.

8. Зауваження, пропозиції: немає

«29» червня 2021 р.

Д.Біол.н., зав. кафедри фізіології людини  
та тварин Одеського національного  
університету ім. І.І. Мечникова

Макаренко О.А.

**«ЗАТВЕРДЖУЮ»**

Заст. директора з наукової роботи  
ДУ «Інститут очних хвороб і тканинної  
терапії ім. В.П. Філатова НАМН України»

д.мед.н., проф.

В.В. Віт

«28» червня 2022 р.

**АКТ ВПРОВАДЖЕННЯ**

1. Найменування пропозиції для впровадження: «Спосіб моделювання неінфекційного переднього увеїту на тлі офтальмогіпертензії».

2. Установа, що пропонує впровадження, поштова адреса, автори: ДУ «ІНСТИТУТ ОЧНИХ ХВОРОБ І ТКАНИННОЇ ТЕРАПІЇ ІМ. В.П. ФІЛАТОВА НАМН УКРАЇНИ»; 65061, Французький бульвар, 49/51, м. Одеса; Михейцева І.М., Бондаренко Н. В.

3. Джерело інформації (методичні рекомендації, інформаційний лист, вихідні дані статті, з'їздів, конференцій, № АС і т. п.): Патент № 137107, МПК (2019.01) А61К 9/00 Спосіб моделювання неінфекційного переднього увеїту на тлі офтальмогіпертензії / І.М. Михейцева, С.Г. Коломійчук, Н. В.Бондаренко, Н.І. Сіроштаненко; Власник Державна установа «Інститут очних хвороб і тканинної терапії ім. В.П. Філатова НАМН України». – Номер заявки у 2019 00513; заявл. 17.01.2019; опубл. 10.10.2019, Біол. № 19.

4. Впроваджено в (найменування лікувально-профілактичного закладу): Лабораторія біохімії ДУ «ІНСТИТУТ ОЧНИХ ХВОРОБ І ТКАНИННОЇ ТЕРАПІЇ ІМ. В.П. ФІЛАТОВА НАМН УКРАЇНИ»; 65061, Французький бульвар, 49/51, м. Одеса.

5. Область застосування методу:

А) лікувально-профілактична робота: -

Б) педагогічний процес: -

В) наукова діяльність: Виконана робота є складовою частиною затверджених НАМН України науково-дослідних робіт ДУ «Інститут очних хвороб і тканинної терапії ім. В.П. Філатова НАМН України» – «Дослідження патогенетичних особливостей катарактогенезу і запальних захворювань увеального тракту в умовах глаукоматозного процесу» (190-А/2016-18, № Держ.реєстрації 0116U002687), де дисертант є співвиконавцем. Інформація про спосіб моделювання неінфекційного переднього увеїту на тлі офтальмогіпертензії, яка доведена в доклінічних дослідженнях, використовується в лабораторії біохімії.

6. Строки впровадження з січня 2022 р. до червня 2022 р.

7. Ефективність впровадження (скорочення тривалості перебування в стаціонарі, термінів амбулаторного лікування, тимчасової непрацездатності, планування диспансерних заходів, прогнозування здоров'я, економічний ефект і інші показники): в доклінічних дослідженнях використовується спосіб моделювання неінфекційного переднього увеїту на тлі офтальмогіпертензії, що суттєво скорочує строки моделювання та підвищує виразність патологічних змін в передньому відділі ока.

8. Зауваження, пропозиції: немає

«28» червня 2022 р.

Д.біол.н., ст. наук. спів роб., зав. лабораторії біохімії  
ДУ «Інститут очних хвороб і тканинної  
терапії ім. В. П. Філатова НАМН України»



Михейцева І.М.